This is a digital copy of a book that was preserved for generations on library shelves before it was carefully scanned by Google as part of a project to make the world's books discoverable online.

It has survived long enough for the copyright to expire and the book to enter the public domain. A public domain book is one that was never subject to copyright or whose legal copyright term has expired. Whether a book is in the public domain may vary country to country. Public domain books are our gateways to the past, representing a wealth of history, culture and knowledge that's often difficult to discover.

Marks, notations and other marginalia present in the original volume will appear in this file - a reminder of this book's long journey from the publisher to a library and finally to you.

Usage guidelines

Google is proud to partner with libraries to digitize public domain materials and make them widely accessible. Public domain books belong to the public and we are merely their custodians. Nevertheless, this work is expensive, so in order to keep providing this resource, we have taken steps to prevent abuse by commercial parties, including placing technical restrictions on automated querying.

We also ask that you:

+ *Make non-commercial use of the files* We designed Google Book Search for use by individuals, and we request that you use these files for personal, non-commercial purposes.

+ *Refrain from automated querying* Do not send automated queries of any sort to Google's system: If you are conducting research on machine translation, optical character recognition or other areas where access to a large amount of text is helpful, please contact us. We encourage the use of public domain materials for these purposes and may be able to help.

+ *Maintain attribution* The Google "watermark" you see on each file is essential for informing people about this project and helping them find additional materials through Google Book Search. Please do not remove it.

+ *Keep it legal* Whatever your use, remember that you are responsible for ensuring that what you are doing is legal. Do not assume that just because we believe a book is in the public domain for users in the United States, that the work is also in the public domain for users in other countries. Whether a book is still in copyright varies from country to country, and we can't offer guidance on whether any specific use of any specific book is allowed. Please do not assume that a book's appearance in Google Book Search means it can be used in any manner anywhere in the world. Copyright infringement liability can be quite severe.

About Google Book Search

Google's mission is to organize the world's information and to make it universally accessible and useful. Google Book Search helps readers discover the world's books while helping authors and publishers reach new audiences. You can search through the full text of this book on the web at `http://books.google.com/`

UNIVERSITY OF CALIFORNIA
MEDICAL CENTER LIBRARY
SAN FRANCISCO



University of California
LIBRARY
Medical Department
2720

DEUTSCHE ZEITSCHRIFT

FÜR

CHIRURGIE.

HERAUSGEGEBEN

VON

PROF. ALBERT IN WIEN, PROF. v. BARDELEBEN IN BERLIN, PROF. v. BERGMANN IN BERLIN, PROF. PAUL BRUNS IN TÜBINGEN, PROF. F. BUSCH IN BERLIN, PROF. DOUTRELEPONT IN BONN, DR. G. FISCHER IN HANNOVER, PROF. GUSSENBAUER IN WIEN, PROF. HEINEKE IN ERLANGEN, PROF. HELFERICH IN GREIFSWALD, PROF. KOCHER IN BERN, PROF. KÖNIG IN GÖTTINGEN, PROF. KRÖNLEIN IN ZÜRICH, PROF. KÜSTER IN MARBURG, DR. C. LAUENSTEIN IN HAMBURG, PROF. MADELUNG IN STRASSBURG I. E., DR. NEUDÖRFER IN WIEN, PROF. RIED IN JENA, PROF. E. ROSE IN BERLIN, PROF. RYDYGIER IN KRAKAU, DR. SCHEDE IN HAMBURG, PROF. SCHÖNBORN IN WÜRZBURG, PROF. A. SOCIN IN BASEL, PROF. SONNENBURG IN BERLIN, PROF. THIERSCH IN LEIPZIG, PROF. TRENDELENBURG IN BONN.

REDIGIRT

VON

PROF. DR. E. ROSE IN BERLIN UND PROF. DR. H. HELFERICH IN GREIFSWALD.

Neununddreissigster Band.

Mit 44 Abbildungen im Text und 9 Tafeln.

LEIPZIG,
VERLAG VON F. C. W. VOGEL.
1894.

OF CALIF
L SCHOOL

Inhalt des neununddreissigsten Bandes.

Erstes und zweites (Doppel-) Heft

ausgegeben am 18. September 1894.

I. Aus der Klinik des Herrn Hofrath Albert in Wien. Seite
Ueber die plexiformen Sarkome des harten und weichen Gaumens und deren Stellung zu den anderen dort vorkommenden Geschwülsten. Von Dr. Victor Eisenmenger, d. Z. Assistent an der Klinik des Herrn Prof. v. Schrötter. (Mit 2 Abbildungen) 1

II. Untersuchungen über den Bau der Synovialmembranen und Gelenkknorpel, sowie über die Resorption flüssiger und fester Körper aus den Gelenkhöhlen. Von Dr. Heinrich Braun, Privatdocent in Leipzig (Tafel I—VII) 35

III. Aus der chirurgischen Klinik der Universität Strassburg i. E.
Ueber Mandelsteine. Von Dr. B. Lange, Assistent der Klinik (Tafel VIII) 87

IV. Eine Methode, um Defecte der einen Lippe mit einem brückenförmigen Lappen aus der anderen zu decken. Von M. W. af Schultén, Professor der Chirurgie in Helsingfors. (Mit 4 Abbildungen) 97

V. Zur chirurgischen Behandlung des paralytischen Klumpfusses. Von Dr. med. K. Winkelmann, Chirurg in Barmen. (Mit 6 Abbildungen) 109

VI. Ein Fall von Stomatitis chronica mit tödtlichem Ausgang. Von Dr. med. K. Winkelmann, Chirurg in Barmen 117

VII. Aus der chirurg. Abtheilung des hauptstädt. allgemeinen Krankenhauses St. Johann in Budapest.
Beitrag zur Kenntniss der Blasenverletzungen bei Herniotomien. Von Dr. Nicolaus Ostermayer 125

VIII. Aus der chirurgischen Universitätsklinik zu Bonn.
Ueber Darmresectionen. Von Dr. Ernst Becker, I. Assistenzarzt der Klinik. (Mit 7 Abbildungen) 148

IX. Besprechungen.
1. Prof. E. Hagenbach-Burckhardt, Das Kinderspital in Basel 1863—1892 (Edm. Rose) 231
2. A. Hoffa, Lehrbuch der orthopädischen Chirurgie (Helferich) 231

2820

Drittes und viertes (Doppel-) Heft

ausgegeben am 9. November 1894.

Seite

X. Zur Tracheotomie bei Diphtherie. Von Dr. Georg Fischer in Hannover 233

XI. Ueber den Mechanismus der Rippenbrüche. Von Dr. Ferdinand Bähr in Hannover. (Mit 9 Abbildungen) 251

XII. Ueber die Arthritis deformans bei Tabes und Syringomyelie. Von Dr. med. Paul Klemm, Assistenzarzt der chirurg. Abtheilung des Stadtkrankenhauses zu Riga 281

XIII. Aus der chirurgischen Universitäts-Kinderklinik zu München. Beitrag zur Casuistik und Statistik der primären Geschwülste der Harnblase im Kindesalter. Von Dr. E. Steinmetz, Assistent (Tafel IX) 313

XIV. Die ersten 12 Jahre der Diphtheriebaracke in Bethanien. Ein Beitrag zur Statistik von Dr. Curt Hagen, mit einigen einleitenden Bemerkungen und einigen Schlussbetrachtungen von Prof. Dr. Edm. Rose. (Mit 1 Abbildung) 337

XV. Ueber einen geheilten Fall von transperitonealer Nephrektomie wegen subcutaner querer Nierenzerreissung. Von Dr. Hans Kehr in Halberstadt 402

XVI. Besprechungen.

1. La curation de las hernias. Nueva série que completa 81 operaciones. Par le Doctor Diógenes Decound (Dr. G. Meyer, Gotha) 409
2. Klinisches Handbuch der Harn- und Sexualorgane von weil. Prof. Zuelzer, redig. von Oberländer (Dr. Curt Hagen) 412
3. Karg und Schmorl, Atlas der pathologischen Gewebelehre in mikrophotographischer Darstellung (M. B. Schmidt, Strassburg) 414
4. Primer Congreso médico-pharmaceutico regional, celebrado en Valencia del 26 al 31 julio de 1891. Dr. Faustino Barberá (Dr. G. Meyer, Gotha) 415
5. Ueber den Kropf und dessen Behandlung. Von Dr. Gustav Naumann. Aus dem Schwedischen übersetzt von Dr. O. Reyher (Dr. Curt Hagen) 422
6. Die Extraction der Zähne. Von Prof. Dr. Holländer (Dr. Curt Hagen) 423
7. Die Extraction der Zähne. Von Dr. Jul. Scheff jun. (Dr. Curt Hagen) 423

XVII. Aufruf zu Sammelforschungen 425

XVIII. Bernhard v. Beck †. Nekrolog von Bernhard v. Beck jun. 427

Fünftes und sechstes (Doppel-) Heft

ausgegeben am 14. December 1894.

Seite

XIX. Aus der chirurg. Abtheilung des Herrn Docent W. Zoege v. Manteuffel im Dorpater Bezirkshospital und aus seiner Privatpraxis. I. Zur Casuistik der Kropfenucleationen nach Socin. Von Dr. Rudolf v. Gernet, Assistenzarzt 437

XX. Aus der chirurg. Abtheilung des Herrn Docent W. Zoege v. Manteuffel im Dorpater Bezirkshospital und aus seiner Privatpraxis. II. Ein Beitrag zur Behandlung des Myxödems. Von Dr. Rudolf v. Gernet, Assistenzarzt 455

XXI. Aus der chirurg. Abtheilung des Herrn Docent W. Zoege v. Manteuffel im Dorpater Bezirkshospital und aus seiner Privatpraxis. III. Ein Entero-Teratom. Von Dr. Rudolf v. Gernet, Assistenzarzt. (Mit 1 Abbildung) 467

XXII. Ueber die Belebungsversuche beim Chloroformtode. Von Dr. Sophie Gomberg. (Mit 6 Abbildungen) 474

XXIII. Zum äusseren Stricturschnitt am Oesophagus. Von Dr. Meinhard Schmidt, Physikus in Cuxhaven. (Mit 1 Abbildung) 500

XXIV. Aus der chirurg. Klinik des Prof. Nicoladoni in Innsbruck. Tod durch Fettembolie der Lungen nach Compressionsfracturen der unteren Extremitäten nebst einigen Untersuchungen über die Structur des Talus. Von Dr. Em. Finotti, klin. Assistent. (Mit 6 Abbildungen) 508

XXV. Zur Diagnose der Darmruptur. Von Dr. Fritz Berndt in Stralsund 516

XXVI. Entfernung von Fremdkörpern aus dem Kehlkopf eines 1¾jährigen Kindes. Von Dr. Fritz Berndt in Stralsund 522

XXVII. Aus der chirurg. Klinik und dem patholog. Institut zu Marburg. Ueber breitbasige Zottenpolypen der menschlichen Harnblase und deren Uebergang in maligne Neubildung. Von Dr. Fritz Colley, Assistenzarzt der chirurg. Klinik 525

XXVIII. Mittheilungen aus der v. Bardeleben'schen Klinik. Beitrag zur Casuistik der Operationen an der Gallenblase. (Nach einem in der freien Vereinigung der Chirurgen Berlins am 9. Juli 1894 gehaltenen Vortrage.) Von Oberstabsarzt Prof. Dr. A. Koehler 549

XXIX. Aus dem Elisabeth-Krankenhause zu Berlin (innere Abtheilung: D. J. Hofmeier). Struma accessoria baseos linguae. (Operation, Heilung.) Von Dr. Adolf Galisch. (Mit 1 Abbildung) 560

XXX. Kleinere Mittheilungen.

1. Aus der chirurgischen Klinik zu Greifswald. Ein Fall von Chylothorax. Casuistischer Beitrag zur Lehre von den Verletzungen des Ductus thoracicus. Von Dr. Konrad Port, Assistenzarzt 572

2. Dr. W. Zoege v. Manteuffel: Die Ausbreitung des Kropfes in den Ostseeprovinzen 576

XXXI. Besprechungen.

Seite

1. Dr. Fessler (München), Festigkeit der menschlichen Gelenke mit besonderer Berücksichtigung des Bandapparates. Habilitationsschrift (Dr. Curt Hagen) 577
2. Prof. Dr. Carl Bayer, Grundriss der chirurgischen Operationstechnik (Dr. Schnorr) 578
3. Dr. Maximilian Bresgen, Der Kopfschmerz bei Nasen- und Rachenleiden und seine Heilung (Dr. Richert) 579
4. Dr. O. Hildebrand, Grundriss der chirurgisch-topographischen Anatomie mit Einschluss der Untersuchungen am Lebenden (Dr. Peschel) 580
5. Prof. Dr. E. Zuckerkandl, Normale und pathologische Anatomie der Nasenhöhle und ihrer pneumatischen Anhänge (Dr. M. Raede) 581
6. Prof. Dr. Helferich, Atlas und Grundriss der traumatischen Fracturen und Luxationen (Dr. Zimmer) 583

I.

Aus der Klinik des Herrn Hofrath Albert in Wien.

Ueber die plexiformen Sarkome des harten und weichen Gaumens und deren Stellung zu den anderen dort vorkommenden Geschwülsten.

Von

Dr. Victor Eisenmenger,
d. Z. Assistent an der Klinik des Herrn Prof. v. Schrötter.

(Mit 2 Abbildungen.)

Ueber Anregung des Herrn Hofrath Albert habe ich die im Laufe der letzten zehn Jahre an der Klinik beobachteten Fälle von Geschwülsten des weichen und harten Gaumens zusammengestellt in der Absicht, eine Uebersicht der an dieser Stelle vorkommenden Geschwulstformen zu geben; die Fülle und Heterogenität des Materials veranlasste mich aber im Verlaufe meiner Arbeit, mich auf die Sarkome als auf die häufigsten und eigenartigsten Gaumentumoren zu beschränken und die übrigen Geschwülste nur wegen ihres differentialdiagnostischen Interesses oder dann, wenn ich über klinisches Material verfügte, zu berücksichtigen.

Die Literatur ist, so weit sie mir zur Verfügung stand, ausgiebig benutzt und zwar nicht nur die neuere, sondern auch die alte. Wenn auch bei der Erweiterung und der Umwälzung, die die Geschwulstlehre in den letzten Jahrzehnten erfahren hat, eine ältere Krankengeschichte nicht mehr den strengeren Anforderungen genügt, die heute gestellt werden, und namentlich der anatomische Theil entweder ganz unbrauchbar ist, oder doch erst nach einer häufig sehr mühsamen Kritik theilweise verwendbar wird, so sind doch die älteren Fälle einerseits für die Statistik, andererseits wegen der enormen Seltenheit einzelner Formen nicht ganz zu entbehren.

Die erste veröffentliche Beobachtung stammt von Nélaton aus dem Jahre 1847[1]*).

*) Die kleinen Zahlen beziehen sich auf das am Schlusse der Arbeit befindliche Literaturverzeichniss.

Eine 26jährige Frau hatte am Gaumensegel einen Tumor, der seit sehr langer Zeit bestand und langsam gewachsen war. Derselbe hatte die Grösse einer Wallnuss, füllte die Mundhöhle aus, drückte die Zungenbasis herab und lagerte auf der Epiglottis. Die Consistenz des Tumors war derb, die Oberfläche glatt, die Schleimhaut darüber normal; Drüsenschwellungen waren nicht vorhanden, der Ernährungszustand zufriedenstellend. Der Tumor verursachte zeitweilige Erstickungsanfälle und fortwährende Belästigung beim Athmen und Sprechen. Das Schlingen war fast ganz unmöglich, und die Kranke drohte durch Ersticken oder Verhungern zu Grunde zu gehen.

Nélaton machte folgenden Operationsplan: Das Gaumensegel in seiner ganzen Länge zu spalten, vom oberen Ende dieses Schnittes einen zweiten zu machen, parallel zum hinteren Rande des Gaumenbeins. So sollte ein viereckiger Lappen gebildet werden, der nur noch an der Aussenseite hing und der die Geschwulst in sich enthielt. Dann wollte Nélaton eine Ligatur um den so gebildeten Stiel legen, um so die Blutung aus den voraussichtlich von aussen zur Geschwulst tretenden Gefässen zu vermeiden.

Nachdem aber der erste Schnitt gemacht worden war, bemerkte Nélaton, dass der Tumor nirgends adhärent war und leicht aus seinem Lager ausgeschält werden konnte, ohne dass eine wesentliche Blutung erfolgte. Nach kurzer Zeit konnte die Kranke entlassen werden und war noch 8 Jahre später recidivfrei.

Nun wurden in rascher Folge weitere Fälle bekannt gemacht, von Nélaton[1]), Demarquay[10]), Maissonneuve[3]), Chassaignac[4]), Lenoir[4]), Marjolin[1]) u. A. Immer handelte es sich um sehr langsam wachsende, derbe, meist etwas höckrige, abgekapselte Geschwülste ohne Neigung zu Recidiven oder Metastasen.

Robin[2]), der eine Anzahl solcher Geschwülste untersuchte, fand dieselben bestehend aus verästelten Schläuchen und Blindsäcken von bedeutend grösserem Durchmesser als die Acini der Speicheldrüsen, mit einer dicken, homogenen, manchmal etwas gestreiften Wand, ausgekleidet von einer ein- oder mehrfachen Schicht von Cylinder- oder Plattenepithel, manchmal ganz davon erfüllt. In den Blindsäcken finden sich meistens Kalkconcremente. Ausserdem ist noch straffes Bindegewebe in grösserer Menge vorhanden und in diesem freie oder aggregirte Epithelzellen. Gefässe fehlen fast ganz. Nach diesem Befunde erklärt er sie als echte Adenome, ausgehend von den Schleimdrüsen des Gaumens, und seither galt es als Dogma, dass alle Gaumengeschwülste von ähnlichem klinischen Charakter Adenome seien, so dass Fonnegra[72]) Syme[37]), der eine solche Geschwulst als „fibrous tumour" bezeichnet hatte, spöttisch den Vorwurf macht, der gelehrte Professor habe die Natur dieser Geschwülste nicht gekannt, die man in Frankreich schon lange kenne.

Bald aber wurden Fälle bekannt, deren klinischer Verlauf mit der anatomischen Diagnose nicht recht stimmte. Robin selbst sah einen solchen Fall.

Maissonneuve exstirpirte aus dem harten Gaumen eines 51jährigen Mannes einen kastaniengrossen Tumor, der erst seit 3 Monaten bemerkt worden war. Derselbe nahm den ganzen harten Gaumen ein, seitlich bis 1 Cm. von der Zahnreihe, nach vorn bis 1½ Cm. hinter den Schneidezähnen, nach hinten bis zum Rande des harten Gaumens reichend. In der Mitte trug er eine runde Ulceration von der Grösse eines Francsstückes mit regelmässigen Rändern und röthlichem Grund mit grauen Flecken. Sonst ist die Schleimhaut darüber gesund. Seine Consistenz war eine mittlere, ein eingestochenes Stilet dringt leicht und tief ein und lässt erkennen, dass der Knochen angegriffen ist. Entfernung mit partieller Kieferresection.

Robin untersuchte die Geschwulst und fand, dass der Tumor den Knochen bis auf eine Tiefe von 2—3 Mm. substituirt hatte. Nach einer sehr eingehenden Beschreibung des mikroskopischen Befundes kommt er zu dem Schlusse, dass es sich auch hier um eine reine Drüsenhypertrophie, ohne jede Beimengung anderer Natur, handele.

Den Einwurf, den ihm Fano macht, dass ein Adenom nicht so rasch wachse, dass es nicht ulcerire und dass es nicht auf den Knochen übergreife, hat sich Robin selbst machen müssen. und die Vermuthung Fano's, dass der Tumor ein Carcinom sei, hätte gewiss Robin auch ausgesprochen, sobald er den geringsten Anhaltspunkt dafür gehabt hätte. Es muss die Identität dieser Geschwulst mit den anderen von Robin beobachteten ausser allem Zweifel gewesen sein, um ihn zu veranlassen, sich über diese Widersprüche hinwegzusetzen.

Ich glaube nun, dass das Uebergreifen dieser Geschwulst auf den Knochen allerdings ein Beweis dafür ist, dass sie kein Adenom gewesen sein kann. Die Folgerung, die daraus gezogen werden muss, ist aber, dass auch die anderen, von Robin u. A. für Adenome erklärten Gaumengeschwülste keine Adenome gewesen sind.

Sie entstehen nicht aus den Schleimdrüsen des Gaumens, sie sind überhaupt keine epithelialen Geschwülste, sondern es handelt sich wohl um jene eigenartigen Geschwülste endo- oder perithelialen Ursprunges, die als plexiforme Sarkome oder bei bestehender Colloidmetamorphose als Cylindrome bezeichnet werden.

In den Beschreibungen und Abbildungen Fano's und Fonnegra's fehlen genauere Angaben über das Verhalten der Gefässe: Es wird nur gesagt, dass die Gefässe „fast vollständig fehlen". Beim plexiformen Sarkom sind die Capillaren in die charakteristischen

Schläuche umgewandelt, der Beobachter, der diese Schläuche für Drüsenacini hält, kann daher keine Gefässe finden.

Etwas charakteristischer ist der Befund des Colloids. In den Abbildungen von Fano sind die Drüsenschläuche ausgefüllt mit einer amorphen Masse, die ohne scharfe Grenze in die aus epithelialen Zellen gebildete Wand übergeht. An der Grenze finden sich spindelförmige Zellen mit länglichen, der Axe der Schläuche parallel gestellten Kernen. Die Axe dieser amorphen Substanz ist fein längsgestreift. In der Abbildung Fonnegra's sind die Acini ausgefüllt mit Colloid, das stellenweise mit der Wand innig zusammenhängt, und an diesen Stellen sieht man, dass einzelne Zellen der Wandung in der colloiden Substanz liegen und in Colloiddegeneration begriffen sind. Die Wand selbst besteht aus einer meist mehrfachen Schicht von epithelähnlichen Zellen mit ovalen oder rundlichen Kernen, und es ist sehr deutlich das von Nasse für die plexiformen Sarkome als charakteristisch bezeichnete Verhalten zu sehen, dass die tieferen Schichten aus cylindrischen, die oberen aus plattenförmigen Zellen bestehen.

Nach aussen ist die Wandung auch nicht überall scharf begrenzt, stellenweise stehen die Zellen derselben in Verbindung mit Haufen von ähnlichen Zellen, die frei im Bindegewebe liegen.

Diese Details des Befundes liefern allerdings durchaus keinen stricten Beweis für die Richtigkeit der Annahme, dass diese Geschwülste plexiforme Sarkome seien, aber sie lassen sich auf andere Weise doch nur sehr schwer erklären.

Adenome sind die Geschwülste sicher nicht: Es giebt wahre Adenome der Schleimdrüsen des Gaumens, wie es ja auch nach den Untersuchungen von Nasse zweifellos Adenome der Parotis giebt. Doch ist der Wachsthumstypus derselben ein ganz anderer, wie in der Parotis. Während dort die Adenome in einem Drüsenparenchym sich entwickeln und wie die Adenome in der Mamma zu derben mehr oder minder scharf begrenzten Tumoren anwachsen, entstehen aus den Schleimdrüsen des Gaumens gestielte Geschwülstchen, die eine bedeutendere Grösse nicht erreichen und in denen es durch Degenerations- oder Retentionsvorgänge zur Cystenbildung kommen kann, eine Art der sogenannten Schleimpolypen. Solche kommen überall da vor, wo Schleimdrüsen sind, während die „Adenome" der Franzosen auf den weichen und harten Gaumen beschränkt sind.

In den französischen Arbeiten über das „Adenom" des Gaumens wurden Geschwülste, die nicht ausschliesslich aus „adenoidem Gewebe" bestanden, entweder gar nicht berücksichtigt, oder die anderen Gewebe vernachlässigt.

Es besteht aber eine reiche Casuistik von Geschwülsten des weichen Gaumens, in denen neben den „drüsigen" auch knorpelige, myxomatöse, fibromatöse und lipomatöse Antheile vorkommen und zwar in ganz schwankenden Massenverhältnissen, so dass, wenn eine Gewebsart stark überwiegt, anscheinend reine Chondrome, Myxome u. s. w. zu Stande kommen, andererseits bei mehr gleichmässiger Entwicklung alle möglichen Combinationen der Gewebe in einer Geschwulst zu finden sind.

Es ist das durchaus nicht so zu verstehen, als ob in jeder solchen Geschwulst alle diese Gewebsarten vorkommen müssten: Es können alle fehlen, bis auf eine, die in genau untersuchten Tumoren dieser Art immer gefunden wird, bis auf das „adenoide" Gewebe.

Gerade diese Fälle geben uns Aufschluss über die Natur aller derartigen am Gaumen beobachteten Tumoren: sie sind nämlich klinisch und anatomisch identisch mit den Geschwülsten, welche in der Parotisgegend vorkommend als „Mischgeschwülste" oder nach Kaufmann als „Sarkome" der Parotisgegend bezeichnet werden.

Die Anschauungen über die Natur dieser letzteren Neubildungen haben sich in neuerer Zeit vollständig geändert. Während die drüsenähnlichen Antheile ursprünglich für echte adenomatöse Bildungen gehalten wurden, Virchow ihren Ursprung aus den bindegewebigen Bestandtheilen der Parotis ableitete, ist gegenwärtig durch die Arbeiten von Billroth, Sattler, Kaufmann u. A. eine vollständige Aenderung in den Ansichten eingetreten. Paltauf bezeichnet die Geschwülste als eine in der Gegend der Speicheldrüsen auftretende, für sich charakteristische Form von Neubildungen mit endothelialen und perithelialen Zellwucherungen.

Die Frage nach dem Ursprunge der übrigen Geschwulstbestandtheile ist noch controvers. Während Kaufmann die Ansicht vertritt, dass die endothelialen Zellwucherungen immer das Primäre seien und erst von ihnen aus je nach der Art der Zwischensubstanz, die gebildet wird, Knorpel, Schleimgewebe oder fibröses Gewebe entsteht, halten die anderen Autoren daran fest, dass diese letzteren Gewebe ihren Ursprung dem congenitalen Keime verdanken.

Durch die hyaline Umwandlung, durch die die sogenannten Cylindrome entstehen, kann es wohl zur Bildung von dem Knorpel sehr ähnlichen Antheilen kommen, nicht aber zur Bildung von echtem Knorpel.

Ihren Ursprung nehmen die Geschwülste, wie jetzt allgemein anerkannt ist, von congenitalen Keimen. König sagt: „Wenn für

irgend eine Geschwulst die Annahme eines congenitalen Keimes wahrscheinlich ist, so ist es für diese. Man hat in der That den Eindruck, dass die Geschwulst in die Parotis eingesprengt, etwas ganz Fremdes ist. Dazu kommt, dass die ersten Anfänge der Geschwulst in den meisten Fällen offenbar schon sehr früh zur Entwicklung kommen."

Wenn diese Annahme richtig ist, so ist es von vornherein wahrscheinlich, dass sich ähnliche Geschwülste auch am Gaumen finden müssen. Die complicirten entwicklungsgeschichtlichen Vorgänge bei der Bildung des Gaumens, die so häufig ihren Ausdruck in Spalt- und Missbildungen des Organes finden, begünstigen offenbar die Entstehung von Verwerfungen der Gewebe und somit der Entstehung von Geschwulstkeimen im Sinne der Cohnheim'schen Hypothese.

Ich habe Gelegenheit gehabt, einen in dieser Beziehung sehr lehrreichen Fall zu sehen. Professor Juffinger hatte die Güte, mir einen Schnitt von einer angeborenen Cyste zu überlassen, die er vom Rande des weichen Gaumens neben der Uvula mit der Glühschlinge entfernte.

Der Schnitt trifft die unveränderte Schleimhaut und Submucosa und eine von sehr schönem mehrschichtigem Flimmerepithel ausgekleidete Cyste. In dem die Cyste umgebenden Bindegewebe finden sich Nester von adenoidem Gewebe und ein Schlauch, der in seinem Aussehen lebhaft an die schlauchartigen Bildungen in plexiformen Sarkomen erinnert. Herr Prof. Paltauf untersuchte das Präparat, konnte aber nach genauester Prüfung nicht zur sicheren Ueberzeugung von dem endothelialen Charakter des betreffenden Gebildes kommen. Leider war der mir zur Verfügung gestellte Schnitt bereits mit Carmin gefärbt, so dass der Versuch, durch Hämatoxylinfärbung Sicherheit zu bekommen, nicht gemacht werden konnte. Jedenfalls fordert der Befund auf, die Umgebung der Flimmerepithelcysten und der angeborenen Halsfisteln genau zu untersuchen, weil, wenn es wirklich gelänge, solche endotheliale Partien aufzufinden, der Beweis von der Existenz angeborener Geschwulstkeime erbracht wäre.

In Folgendem bringe ich die Skizzen der Krankengeschichten von fünf Fällen. Den ersten davon verdanke ich einer Beobachtung des Herrn Hofrath Albert in seiner Privatpraxis. Der zweite wurde auf der Abtheilung des Herrn Professor Weinlechner operirt, und dieser war so gütig, mir die Krankengeschichte zur Verfügung zu stellen; die übrigen kamen an der Klinik Albert in den letzten drei Jahren zur Beobachtung.

Ich erlaube mir bei dieser Gelegenheit den Herren Hofrath

Albert und Professor Weinlechner für die Ueberlassung des Materiales, ferner den Herren Professor Paltauf und Kolisko für ihre vielfache und ausgiebige Unterstützung bestens zu danken.

I. Bei einer Frau von über 50 Jahren bestand seit Jahren eine flachrundliche, von normaler und verschieblicher Schleimhaut bedeckte, ganz schmerzlose, das Schlucken, Athmen und Sprechen nicht im mindesten behindernde Geschwulst der rechtsseitigen Hälfte des weichen Gaumens. Dumreicher hatte eine Cyste diagnosticirt; Prof. Albert fand im Jahre 1881 die Geschwulst schon von der Grösse eines Gänseeis und derart ausgebreitet, dass der rechtsseitige Gaumenbogen von derselben in die Breite gezogen und vorgewölbt war, und die Geschwulst sogar hinter dem Unterkieferwinkel flach nach aussen prominirte. Fluctuation war nicht vorhanden, wohl aber war die Geschwulst hochgradig elastisch. In der Narkose wurde hinter dem Unterkieferwinkel und zwar entlang demselben ein stark halbmondförmiger Schnitt ausgeführt, die Geschwulst blossgelegt. Da sie in einem äusserst lockeren Zellgewebslager eingebettet war, konnte daran gedacht werden, sie vollständig stumpf auszulösen. Es wurde zu dem Zwecke der Unterkieferwinkel durchgesägt und abgetragen. Da nun die rückwärtigen Zähne des Unterkiefers fehlten und die Alveolen derselben seit langen Jahren verödet waren, so wurde der mucös periostale Ueberzug des Unterkiefers hier überall stumpf abgehoben, so dass die Mundhöhle gar nicht eröffnet wurde, und es liess sich nun die Geschwulst aus dem Gaumenbogen und dem weichen Gaumen, zunächst an der Vorderseite und dann auch an der Rückseite ganz gut auslösen, ohne dass diese Theile irgendwo eingerissen wären. Die Geschwulst wurde dann durch die Wunde herausbefördert. Verlauf vollkommen glatt unter Jodoformgazeverband. Dauernde Heilung wurde noch nach zehn Jahren constatirt, die Gaumenfunctionen waren vollkommen erhalten.

Die mikroskopische Untersuchung ergab ein ausserordentlich weiches Fibrom, stellenweise Myxomgewebe.

II. M. G., 35jährige Tagelöhnersgattin, sonst gesund, giebt an, seit 8 Jahren an einer langsam wachsenden Geschwulst des harten Gaumens zu leiden. Es wurden wiederholt in dieselbe Incisionen gemacht, doch entleerte sich nur Blut. Die Vorderzähne hat diese Patientin sich schon früher wegen Caries extrahiren lassen.

Status praes. Mittelgross, mässig genährt, am rechten Auge Cataracta traumatica, Maculae corneae.

Am harten Gaumen eine citronengrosse, das ganze Gaumengewölbe einnehmende Geschwulst (s. Fig. 1), die vorn eine mediane Einschnürung zeigt, wodurch sie in zwei seitliche Wülste zerfällt, von denen der linke eine etwa erbsengrosse, der rechte eine etwa bohnengrosse, exulcerirte Stelle zeigt. Die Geschwulst überragt den Alveolarfortsatz um etwa 3 Cm., derselbe erscheint etwas nach aussen gedrängt. Die Zähne sind durch die Geschwulst nach unten und aussen gedrängt, der letzte Backzahn erscheint sogar um seine Axe gedreht, der weiche Gaumen ist frei.

Die Geschwulst ist links inniger mit dem Gaumen verwachsen, als rechts. Während man sie rechts umgreifen kann, ist das links unmöglich.

Auch ist die Verdrängung der Zähne links bedeutender als rechts. Die Patientin hat Luft durch die Nase, der in den linken unteren Nasengang eingeführte Finger fühlt nichts Abnormes.

In Chloroformnarkose wurde bei herabhängendem Kopfe die Schleimhaut des harten Gaumens bis aufs Periost knapp neben der Geschwulst beiderseits umschnitten, worauf die Enucleation der Geschwulst mit dem Raspatorium vorgenommen wird. Es entstand eine bedeutende arterielle und parenchymatöse Blutung, die durch Compression gestillt wurde.

Da Verdacht auf Bösartigkeit der Geschwulst bestand, wurden die linken Zähne extrahirt und das Geschwulstbett theils abgetragen, theils

Fig. 1.

Cylindrom des harten Gaumens.

mit dem Paquelin verschorft. Dadurch entstand eine haselnussgrosse Communication mit der Nase.

Nach 10 Tagen konnte die Patientin mit einer bohnengrossen Perforationsstelle geheilt entlassen werden.

Nach 4 Jahren wurde völlige Recidivfreiheit constatirt.

Makroskopisch wurde der Tumor für ein Adenom gehalten. Die mikroskopische Untersuchung (Prof. Kolisko) ergiebt:

An der Oberfläche der Geschwulst findet sich die verdünnte, von regelmässigem geschichtetem Plattenepithel bekleidete Schleimhaut, deren Papillen zellig infiltrirt sind. Zwischen der Geschwulst und der Schleimhaut liegt eine ziemlich dicke zellarme Gewebsschicht, die aus nach verschiedenen Richtungen durchschnittenen Bündeln eines faserigen, sehr zellarmen, fast homogenen Bindegewebes besteht. Die Geschwulst selbst besteht aus kaum hirsekorngrossen bis erbsengrossen Lappen, welche durch ziemlich breite Züge eines faserigen zellarmen, häufig Mastzellen zeigenden Bindegewebes getrennt sind. In dieses Bindegewebe eingeschlossen liegen zahlreiche, meist dickwandige Gefässe. Innerhalb jener Lappen erscheint die Geschwulstmasse aus einem sehr zellreichen Gewebe bestehend, welches an den kleineren Knoten von zahlreichen Gefässen durchzogen ist, an den grösseren mitunter ganz gefässlos erscheint, hier aber von durch Hämatoxylin sich intensiv blau tingirenden, ganz homogenen Massen in Form von Klumpen und Strängen durchsetzt ist. Stellenweise scheinen diese intensiv blau tingirten Massen dem Verlauf ehemaliger Gefässe zu entsprechen. Sie grenzen sich gegen die Zellmassen, in denen sie eingelagert sind, meist so ab, dass Ausläufer zwischen die einzelnen Zellen hineinreichen und dadurch die Begrenzung eine fein zackige ist. Die Zellen der Geschwulstlappen selbst sind ziemlich protoplasmaarm, dicht aneinandergedrängt, besitzen intensiv sich tingirende Kerne, welche, einander parallel gelagert, spindelförmigen zu Bündeln geordneten Zellen zu entsprechen scheinen. An den kleineren Lappen des Tumors, welche namentlich in den tieferen Partien sich finden, zeigen die Zellen eine deutliche Anordnung um jene zahlreichen Gefässe herum und zwar so, dass, während an der Innenfläche des Gefässes eine dünne Endothelauskleidung sichtbar ist und die Wand des Gefässes selbst zu einer homogenen Masse umgewandelt erscheint, auf der Aussenseite der letzteren jene Zellen mitunter fast palissadenartig aufgelagert sind. Auch sind nebst solcher, um die Gefässe stattfindender Zellenanordnung die Zellen an vielen Punkten der kleineren Lappen des Tumors in einfacher oder Doppelreihe um ganz homogene, nicht sich färbende kugelige resp. strangförmige Massen angeordnet.

An der Peripherie einzelner Lappen greift die zellreiche Geschwulstmasse in das die Lappen trennende fasrige Bindegewebe in Form von Zapfen und Strängen hinein, so dass die Grenze, welche an den meisten Lappen eine scharfe ist, undeutlich wird. Diese ins Bindegewebe greifenden Zapfen sind gefässlos und bestehen nur aus den dicht aneinandergedrängten Zellen, zwischen welchen hie und da jene homogenen Balken auftreten.

Endothelioma peritheliale mit Schleimdegeneration.

III. J. V., ein 55jähriger Bauer, bemerkte seit 7 Jahren im Munde eine kleine Geschwulst, welche sich nur sehr langsam vergrösserte und ihm nur wenig Beschwerden machte. Vor 3 Jahren sollen plötzlich grosse Schmerzen und Schlingbeschwerden aufgetreten sein. Ein Arzt machte eine Incision, worauf sich angeblich ein halber Liter blutige Flüssigkeit entleerte; die Geschwulst verkleinerte sich rasch, die Schmerzen und die übrigen Beschwerden schwanden sofort. Seither wieder langsames, constantes Wachsthum der Geschwulst. Seit 10 Monaten beginnt die Ge-

schwulst rascher zu wachsen, verursacht Sprech-, Athem- und Schlingbeschwerden und veranlasst den Patienten, am 21. October 1889 die Klinik aufzusuchen. Grosses kräftiges Individuum mit gesunden inneren Organen. Die Respiration schnarchend. Die Inspiration ist theilweise durch die Nase möglich, bei der Exspiration ist aber die Nase vollständig verstopft. Die Stimme ist fast unverständlich, näselnd. Bei der Inspection der Mundhöhle zeigt sich etwas nach rechts von der Mittellinie eine Geschwulst von Wallnussgrösse, welche den ganzen weichen Gaumen einnimmt und anscheinend am hinteren Rand des harten Gaumen fixirt ist.

Die Form ist im Ganzen eine rundliche, die Consistenz derb, die Oberfläche glatt. Die Schleimhaut über der Geschwulst allenthalben normal. Mit dem Finger kann man zwischen Geschwulst und hinterer Pharynxwand eindringen und die Choanen abtasten, wobei sich zeigt, dass der Tumor einen Fortsatz gegen die rechte Choane zu hat.

Am 31. Oct. 1889 wurde der Kranke von Doc. Dr. Hochenegg operirt. Chloroformnarkose. Zunächst wird der Tumor so umschnitten, dass vom weichen Gaumen ein etwa 1 Cm. breiter Saum erhalten bleibt, dann wird der harte Gaumen an der Stelle, wo der Tumor mit ihm verwachsen ist, mit dem Meissel durchtrennt und das Gros der Geschwulst mit dem Paquelin abgetragen, der Fortsatz gegen die Choane zu lässt sich stumpf mit dem Finger auslösen. Die Blutung ist gering und wird durch Unterbindung und mit dem Glüheisen gestillt. Nun wird der erhaltene Rand des weichen Gaumens an den vorderen Schnittrand angenäht und der Pharynx mit Jodoformgaze tamponirt. Die Wunde verheilte in wenigen Tagen.

Um dem Kranken das Sprechen und Schlingen zu erleichtern, wird er unterwiesen, sich einen in Kautschuk eingewickelten Tampon mittelst der Bellocque'schen Röhre einzuführen; derselbe wird über Tag liegen gelassen und Abends herausgenommen. Am 19. Tage nach der Operation wird der Patient aus dem Spital entlassen, mit der Weisung, sich in 6—8 Wochen wieder vorzustellen. Er kam aber nicht wieder. Die mikroskopische Untersuchung ergab: „Fibrochondrosarkom".

IV. H. W., ein 62jähriger kräftiger Mann, bemerkte vor einem halben Jahr eine kleine Geschwulst am weichen Gaumen, die sich sehr langsam vergrösserte. Vor 6 Wochen brach sie auf, begann seither rascher zu wachsen und verursachte Athem- und Schlingbeschwerden.

An der Grenze zwischen hartem und weichem Gaumen linkerseits findet sich eine strengbegrenzte rundliche, mit ihren Seitenflächen steil aus dem Gaumen herausragende, etwa 2 Cm. hohe Geschwulst, die an einer kreuzergrossen Stelle an ihrer Vorderfläche exulcerirt ist. Mit dem Finger kann man zwischen der Geschwulst und der hinteren Pharynxwand eindringen und die Choanen palpiren. Die Consistenz ist eine sehr derbe, die Beweglichkeit gegen den harten Gaumen gering, aber deutlich. Keine Schmerzen, keine geschwellten Lymphdrüsen. Die Operation wurde von Herrn Assistenten Dr. Schnitzler ausgeführt (Combinirte Morphiumchloroformnarkose). Mit dem Paquelin wurde die Ulceration umschnitten, dann liess sich die Geschwulst mit Finger und Elevatorium leicht aus ihrem Bett ausschälen.

Die Blutung war sehr gering. Ein blutendes Gefäss wurde unterbunden, die Wunde mit dem Paquelin verschorft und mit klebender Jodoformgaze tamponirt. Nach 2 Tagen wurde Patient mit granulirender Wunde in häusliche Pflege entlassen.

Die mikroskopische Untersuchung, ausgeführt durch Hrn. Prof. Paltauf, dem ich für seine freundliche Unterstützung und Anregung sehr verpflichtet bin, ergab:

Schnitte der Geschwulst zeigen bei schwacher Vergrösserung ein ziemlich wechselndes Bild, mehr umschriebene, knotenartige, sehr zellreiche Antheile, dann ebensolche, welche von einem ganz homogenen Netzwerk durchzogen sind, liegen in einem etwas zellärmeren, aber doch nur aus Zellen und Gefässen bestehenden Gewebe. In diesen helleren Partien finden sich auch zellarme, fast myxomatöse oder etwas bindegewebige Züge, anscheinend zwischen oder an der Peripherie jener zellreichen. In ihnen liegen Kanäle oder rundliche Räume, die von einer einfachen Zellenlage ausgekleidet sind und einen homogenen Inhalt haben oder leer erscheinen.

Bei stärkerer Vergrösserung lässt sich an den ganz zellreichen Herden nur undeutlich eine Vorstellung über den Bau gewinnen. Allerdings scheinen hier die Zellen häufig in Reihen und Gängen angeordnet, doch ist ihr Verhältniss zu den Blutgefässen nur deutlich an den weniger zellreichen Antheilen zu erkennen. Hier haben die Zellen ein sehr zartes, ziemlich reichliches Protoplasma, ovale oder runde Kerne und erscheinen etwas epithelähnlich. Dieselben bilden mehr weniger deutliche Haufen oder Cylinder, zwischen denen sich die Blutgefässe verzweigen, und kann man deutlich erkennen, dass sie den Gefässen capillären Baues direct aufsitzen und in ihrer Anordnung (Bildung von Reihen, Gängen u. s. w.) der Gefässverzweigung folgen. In den zellreichsten Antheilen sind die Elemente etwas kleiner, nicht so protoplasmareich, die Gefässe undeutlicher, doch giebt ein Vergleich, dass daselbst im Wesentlichen dasselbe Verhalten ist.

An solchen Stellen hat manchmal auch die Gefässwand eine gewisse Verdickung erfahren, und nun erscheinen rundliche oder cylindrische von Zellen ausgekleidete Räume mit einem hellen homogenen Inhalt, in dem man noch ab und zu Protoplasmareste oder eine geblähte hydropische Zelle erkennen kann — jene bei der schwachen Vergrösserung erwähnten Räume. Eine zweite Art der Veränderung ist, dass an den zarten Gefässen eine hyaline Umwandlung und Ausscheidung hyaliner Massen auftritt, wodurch jenes beschriebene Bild der zellreichen Partien mit dem homogenen Netzwerk hervorgerufen wird. An einzelnen Stellen liegen blutpigmenthaltige Zellen oder Pigment frei in einem dichteren, auch von kleinen glänzenden Schollen durchsetzten Bindegewebe, in dem sich einzelne Nester jener epitheloiden, zumeist etwas geblähten Zellen häufig zu Drüsenfollikeln ähnlichen Bildungen in oben beschriebener Weise umgewandelt finden.

Die Geschwulst ist demnach als eine von den perivasculären Zellen ausgehende Neubildung zu betrachten, bei welcher es durch hydropische (vielleicht auch schleimige) Degenerationen an den Gefässen zu cylindromähnlichen

Bildungen gekommen ist; selbe ist somit zugleich als identisch mit manchen der als Angiosarkome in der Literatur beschriebenen Tumoren zu betrachten.

V. J. B., 35jähriger Weber; war bis zum vorigen Jahr stets gesund. Damals überstand er einen Typhus, von dem eine in der Intensität wechselnde Schwerhörigkeit am rechten Ohr zurückblieb.

Vor 6 Wochen bemerkte der Kranke zufällig am Gaumen eine flache, kleine Geschwulst, die sich von den hintersten Zähnen gegen die Mitte des Gaumens erstreckte. Nach wenigen Tagen stellten sich heftige Schmerzen in den Zähnen des rechten Ober- und Unterkiefers ein; das Zahnfleisch derselben Seite schwoll bis zu den Schneidezähnen an, fiel aber bald wieder ab. Die Geschwulst wuchs sehr rasch, so dass schon seit 4 Wochen der Schlingact behindert ist. Der Kranke kann nur weiche Nahrungsmittel zu sich nehmen und verschluckt sich besonders bei den ersten Bissen oft. Die Athmung ist seit 3 Wochen durch die Undurchgängigkeit der rechten Nasenhälfte behindert.

In der letzten Zeit leidet der Kranke an permanenten, besonders zur Nachtzeit heftigen Schmerzen in der rechten Gesichtshälfte. Seine Kräfte haben sehr abgenommen. Als er zur Demonstration in den Hörsaal geführt wurde, collabirte er plötzlich und fiel in Ohnmacht.

Status praes. Der Kranke kann seinen Mund nur auf 2 Cm. öffnen; seine Sprache klingt nasal und ist oft ganz unverständlich.

Bei der Inspection der Mundhöhle zeigt sich, dass der weiche Gaumen vorgewölbt ist; sein unterer Rand verbirgt sich hinter dem Zungengrund. Nur links ist ein schmaler sichelförmiger Zugang zum Pharynx zu sehen, wenn der Kranke tief inspirirt. Die Schleimhaut über dem Tumor ist allenthalben intact, der Tumor erstreckt sich gegen den Pharynx zu, doch ist die Palpation durch die Kiefersperre so erschwert, dass die Grenzen desselben nicht zu bestimmen sind.

Hinter dem rechten Unterkieferwinkel ist ein höckriger derber Tumor, der eine leichte Vorwölbung der Gegend verursacht, zu tasten.

Die Operation wurde von Hofrath Albert in folgender Weise ausgeführt: Combinirte Chloroform-Morphiumnarkose. Beiderseitige temporäre Kieferresection, wodurch eine sehr gute Zugänglichkeit zum Tumor gewonnen wurde. Beim Versuch, die scheinbar intacte Schleimhaut abzulösen, reisst sie ein, worauf einfach der weiche Gaumen vom harten abgelöst und stumpf zwischen Choane und Tumor eingedrungen wird. Der Tumor erweist sich dabei als ziemlich morsch und zerreisslich, blutet jedoch nicht sehr heftig. Da er sich auf diesem Wege nicht mobil machen lässt, wird seine Insertion an der hinteren Rachenwand, welche sich nahezu in der Mittellinie der letzteren befindet, umschnitten und der Tumor lateralwärts theils stumpf, theils mit der Scheere mobil gemacht; dabei wird der Arcus palatoglossus dexter, der sich bis zum Zungengrund infiltrirt erweist, durchtrennt. Die in den tieferen Schichten der Wunde spritzende Art. lingualis wird gefasst und unterbunden, der durch den Tumor ziehende Nervus lingualis und der Nervus hypoglossus durchtrennt. Auch die Carotis und die V. jugularis interna lassen sich vom Tumor nicht isoliren und werden etwa in der Höhe des Zungenbeins

nach doppelter Ligatur durchtrennt. Nun wird der Tumor von der Wangenschleimhaut, den Mm. pterygoidei und der seitlichen Pharynxwand abpräparirt. Schliesslich hängt der Tumor nur mehr an einem Stiel, der gegen die Schädelbasis und gegen die rechten Processus transversi der oberen Wirbel hinzieht. Da man in diesem Stiel die peripheren Fortsetzungen der Vena jugularis und der Carotis vermuthet, wird er vorsichtig partieweise unterbunden und durchtrennt und so der Tumor entfernt. An der Schädelbasis zurückgebliebene kleine Tumorreste werden mit dem scharfen Löffel entfernt, und schliesslich das ganze Geschwulstbett mit dem Kugelbrenner verschorft und die gesetzte Wunde auf die gewöhnliche Weise versorgt.

Schon gegen Ende der Operation war der Kranke collabirt. Kampherinjectionen und heisse Einpackungen brachten eine vorübergehende Erholung, doch starb der Kranke 4 Stunden nach der Operation. Bei der Obduction (Prof. Kolisko) fand sich die Wunde glatt und trocken, keine Nachblutung, keine Aspiration von Blut. Die Meningen und das Gehirn leicht ödematös, gleichmässig anämisch. Das Lumen der Carotis dextra an der Gehirnbasis offen, Art. corp. callosi und communicans anterior weit. Todesursache: Anaemia universalis post operationem.

Die mikroskopische Untersuchung der Geschwulst, ausgeführt von Herrn Prof. Kolisko, ergab Cylindrom.

Die Geschwulst zeigt einen sehr deutlich lappigen Bau, welche Lappen durch schmale Züge faserigen kernarmen Bindegewebes getrennt sind. Sie besitzt keine scharfe Abgrenzung gegen das umgebende Gewebe, in welches sie infiltrativ übergreift.

In den lappigen Antheilen erscheint sie durch zahllose, theils rundliche, theils langgestreckte, von einer homogenen Masse ausgefüllte Hohlräume fast cavernös. Das zwischen den Hohlräumen liegende Geschwulstgewebe ist sehr zellreich und von dicht aneinanderliegenden, protoplasmaarmen, scharf begrenzte, kreisrunde Kerne besitzenden Zellen gebildet.

Hier und da, namentlich in den grösseren der Hohlräume, lässt sich in den homogenen Ausfüllungsmassen der Querschnitt oder Längsschnitt eines capillaren Gefässes nachweisen. An der Peripherie der Geschwulst finden sich jene, das Geschwulstgewebe bildenden Zellen in Form mehr oder weniger breiter Stränge in den Spalträumen des benachbarten Bindegewebes, wodurch die erwähnte undeutliche Begrenzung gebildet wird. An solchen breiteren Strängen treten inmitten der Zellen jene homogenen Massen auf und zwar theils in Form deutlicher Tropfen, theils als eine ganz gleichmässige, structurlose Substanz. Da dieselben stets im Centrum der Zellstränge auftreten, besitzen diese dadurch ein drüsenschlauchähnliches Ansehen.

Ich habe aus der Literatur 76 Fälle zusammengestellt, welche mir in diese Gruppe zu gehören scheinen. Bei der Schwierigkeit der nachträglichen Beurtheilung solcher Fälle, besonders wenn, wie das so häufig ist, die Krankengeschichte oder der mikroskopische Befund unvollständig ist, muss ein Theil derselben als nicht ganz

verlässlich bezeichnet werden. Doch werden die Resultate der Statistik dadurch gewiss nicht beeinflusst.

Fast immer handelt es sich um kräftige, sonst gesunde Individuen. Ein Einfluss des Geschlechts auf die Häufigkeit des Vorkommens dieser Geschwülste ist nicht wahrscheinlich; von 76 Patienten waren 37 Männer, 39 Weiber. Im Gegensatz zu den Parotisgeschwülsten macht es den Eindruck, als ob die Gaumentumoren dieser Art mit zunehmendem Alter immer häufiger würden.

Es kamen zur Beobachtung

im Alter bis zu	10 Jahren	. . . . .	2 Fälle
von	11—20 =	. . . . .	5 =
=	21—30 =	. . . . .	15 =
=	31—40 =	. . . . .	15 =
=	41—50 =	. . . . .	17 =
=	51—60 =	. . . . .	11 =
=	61 u. mehr =	. . . . .	6 =

Wenn man das Alter nimmt, in dem die Kranken zuerst auf das Vorhandensein einer Geschwulst aufmerksam wurden, ändern sich diese Zahlen bedeutend:

bis	10 Jahre	. . . . .	4 Fälle
11—20	=	. . . . .	15 =
21—30	=	. . . . .	12 =
31—40	=	. . . . .	11 =
41—50	=	. . . . .	10 =
51—60	=	. . . . .	6 =
61 u. mehr	=	. . . . .	2 =

Wenn man nun berücksichtigt, dass ein derartiger Tumor anfangs gar keine Beschwerden macht oder nur so unbedeutende, dass sie von weniger ängstlichen Individuen gar nicht berücksichtigt werden, so dass der Tumor sehr häufig nur durch Zufall und erst dann, wenn er schon eine ziemlich bedeutende Grösse erreicht hat, entdeckt wird, ja manchmal erst auftretende Schling- und Athembeschwerden zu einer Auffindung Anlass geben, während in der Parotisgegend der Tumor sich sehr bald durch die äusserlich sichtbare Vorwölbung manifestirt; wenn man ferner berücksichtigt, dass das Wachsthum ein sehr langsames ist, so erscheint die Annahme gerechtfertigt, dass diese Geschwülste ebenso wie die der Parotisgegend sich meistens im zweiten und dritten Lebensdecennium entwickeln, häufig schon in der Kindheit.

Die Tumoren liegen häufiger links als rechts, in 52 genauer beschriebenen Fällen 31 mal, also in 60 Proc., eine Eigenthümlichkeit, die sie mit den Parotisgeschwülsten theilen. Paget hebt das be-

sonders hervor, wie er überhaupt auf die Aehnlichkeit mit den Parotistumoren hinweist. Es ist vielleicht in Zusammenhang zu bringen mit dem häufigeren Vorkommen der Hasenscharten und Gaumenspalten auf der linken Seite; das gilt auch für die Parotisgeschwülste. Denn die Annahme, dass die letzteren deswegen links häufiger sind, weil die Ohrfeigen links applicirt werden, ist wohl nicht ernst zu nehmen.

Sie liegen nie in der Mittellinie und überschreiten die Raphe nur in solchen Fällen, die auch sonst Zeichen einer gewissen Malignität bieten. Auch die Aponeurose des weichen Gaumens wird nur sehr selten durchbrochen. Das benutzte Tillaux zu einem feinen diagnostischen Raisonnement.

Bei einer 49jährigen Kranken ist der weiche Gaumen durch einen derben Tumor herabgedrängt. Die Schädelbasis war frei, also konnte ein Nasenrachenpolyp ausgeschlossen werden. Da der Tumor einen Fortsatz in die rechte Choane schickte, musste angenommen werden, dass er hinter der Gaumenaponeurose liege. Die Operation bestätigte die Diagnose.

Gewöhnlich liegen die Geschwülste vor der Aponeurose und breiten sich gegen die Mundhöhle zu aus. Sie können auch weiter nach aussen liegen, so zwar, dass man nicht entscheiden kann, ob es ein Parotistumor ist, der den Gaumen vorwölbt, oder ein Gaumentumor, der die Parotis verdrängt. Bickersteth hat zwei solche Fälle gesehen.

Die Geschichte des einen zeigt sehr gut, dass die Gaumengeschwülste später bemerkt werden, als die der Parotis. Ein 21jähriger Mann bemerkt seit 18 Monaten eine Anschwellung der linken Parotisgegend, seit 3 Monaten bemerkt er eine Geschwulst im Rachen. Doch ist dem Kranken schon vor mehreren Jahren eine Veränderung seiner Sprache aufgefallen. Es hatte sich die Geschwulst also gewiss früher gegen den Gaumen zu entwickelt, als gegen die Parotis, und doch wurde sie dort erst 1 Jahr später entdeckt.

Der Tumor war sehr derb, drängte die Tonsille nach unten und innen, die Uvula an den vorderen Gaumenbogen der rechten Seite und die linke Unterkieferhälfte nach vorn und abwärts. Die Ausschälung gelang leicht.

Bickersteth nennt diese Geschwülste Tumoren der Sphenomaxillargegend. Ich glaube, dass der Versuch, ihnen, wenn auch nur durch einen Namen, eine gesonderte Stellung zu geben, nicht gerechtfertigt ist. Im Gegentheil kann man solche Fälle als Beweis für die Zusammengehörigkeit der Gaumen- und Parotisgeschwülste ansehen.

Das Wachsthum ist ein sehr langsames und stetiges. Im Durchschnitt dauert es 8—10 Jahre von der Entdeckung des Tumors an,

bis er dem Arzt zu Gesicht kommt, das heisst, bis er anfängt, ernstere Beschwerden zu machen.

Die Geschwülste sind streng abgekapselt, greifen auf das benachbarte Gewebe nicht über, recidiviren nicht nach gemachter Exstirpation, kommen nicht multipel vor, machen nie Drüsen- oder entfernte Metastasen. Doch sind nicht alle diese Eigenschaften constant, die Benignität ist keine sichere. Es kann in jedem Stadium ihrer Entwicklung sich ereignen, dass sie plötzlich, spontan oder auf ein Trauma, rascher zu wachsen anfangen. Dabei können sie sich sonst ganz unverändert verhalten, es kann aber auch geschehen, dass sie ihre Kapsel durchbrechen, auf benachbarte Texturen, auf den Knochen übergreifen und diese substituiren — ohne dass sie ihre anatomischen Merkmale erkennbar ändern.

Die Exulceration, die in einigen Fällen beobachtet wurde, ist ebenso aufzufassen, wie die an anderen gutartigen Tumoren. Die Schleimhaut ist durch ihre Vorwölbung und durch die Verengerung des Aditus ad pharyngem, durch den Speisen durchgepresst werden müssen, Traumen ausgesetzt, bei der behinderten Nasenathmung wird sie vom Luftstrom ausgetrocknet, die Circulation und Ernährung ist durch die starke Spannung beeinträchtigt, sie kann sich also einer von der mikroorganismenreichen Mundhöhle aus erfolgenden Infection nicht so refractär verhalten, wie sonst. Recidive kamen nur dann vor, wenn eine unvollkommene Operationsmethode angewendet wurde, Paquelinisirung oder Abkappung der Geschwulst. Die Exstirpation der Recidive brachte dann dauernde Heilung.

Der Fall von Hugo Friedrich aus der Klinik Langenbeck, bei dem es nach der Paquelinisirung zum Recidiv kam, ist zugleich der einzige, in dem dann zwei getrennte Geschwülste beobachtet wurden. Wahrscheinlich wurden zwei getrennte Geschwulstreste zurückgelassen, die sich dann zu selbständigen Tumoren entwickelten. —

Die Beschwerden, die die Geschwülste machen, sind bedingt von der Functionsstörung des betroffenen Organes, beziehen sich also in erster Linie auf Sprache, Respiration und Deglutition und sind in der Regel proportional der Grösse der Geschwülste. Nur in den Fällen, die sich durch ihre Malignität auszeichnen, sind sie unverhältnissmässig gross, und in solchen Fällen können auch neuralgische Schmerzen auftreten.

Wie schon erwähnt, können die Tumoren lange Zeit bestehen, ohne überhaupt Beschwerden zu machen. Das erste Zeichen, das die Patienten auf ihre Erkrankung aufmerksam macht — wenn die Entdeckung der Geschwulst nicht durch einen Zufall erfolgt —, ist die Störung

der Sprache. Die Stimme bekommt einen veränderten Klang, wird näselnd, die Aussprache wird undeutlicher. Die Ursache davon ist einerseits die Veränderung des Luftstromes und der Resonanzverhältnisse, andererseits die Störung der Bewegungsfähigkeit des weichen Gaumens. Das veranlasst den Kranken aber noch nicht, den Arzt aufzusuchen.

Erst wenn Respirationsstörungen auftreten, und auch dann häufig erst, wenn diese einen hohen Grad erreicht haben, bekommt der Arzt die Kranken zu Gesicht.

Die Athembeschwerden treten erst dann auf, wenn der Tumor Nussgrösse erreicht hat, und beginnen in der Regel damit, dass der Kranke durch ein Nasenloch weniger Luft bekommt. Dadurch, dass der Tumor sich zwischen die Schleimhautblätter des weichen Gaumens hineindrängt, oder sich zwischen ihnen entwickelt, wird das hintere Blatt an die hintere Pharynxwand angedrängt und der Luftstrom aus der betreffenden Choane so behindert. Der Kranke bekommt nicht mehr genügende Luft durch die Nase und ist gezwungen, durch den Mund zu athmen, wodurch eine sehr belästigende Austrocknung der Mundhöhlenschleimhaut entsteht. Erst dann, wenn die Geschwulst sich so weit in den Aditus ad pharyngem hineinwölbt, dass nur mehr eine ganz schmale Spalte zwischen ihm und den Gaumenbögen der gesunden Seite bleibt, wird auch die Athmung durch den Mund gehindert.

Wie bei allen chronischen Stenosen der Respirationswege kann sich der Kranke bis zu einem gewissen Grade an den Luftmangel gewöhnen, und so kommt es, dass die Geschwülste eine sehr bedeutende Grösse erreichen können, ohne suffocatorische Zufälle zu veranlassen. Schliesslich aber treten solche doch auf und zwar zuerst in der Nacht, während des Schlafes. Die Stenosen der Luftwege haben auch das gemeinsam, dass während des Schlafes wegen der Verlangsamung und Vertiefung der Respiration das Stenosengeräusch viel intensiver wird. Bei den Gaumentumoren kann es aber dadurch, dass der Tumor zurücksinkt und so den Kehlkopfeingang ganz verschliesst, zum plötzlichen Tod durch Erstickung kommen. So in dem Falle von Montard-Martin von der Klinik Gosselin und in dem Falle von Poncet und Heron. Im letzteren Fall wurde die Tracheotomie ausgeführt, kam aber zu spät. Poncet glaubt, dass es zweckmässiger gewesen wäre, anstatt zu tracheotomiren, den Tumor zu fassen und vorzuziehen.

Die Schlingbeschwerden setzen etwas später, ein als die Athembeschwerden, können aber so hochgradig werden, dass der Ernährungszustand des Kranken beträchtlich darunter leidet.

Die Prognose ist in den meisten Fällen eine gute. Im Gegensatz zu den analogen Geschwülsten der Parotis, die eine ausserordentliche Neigung zu Recidiven haben, werden Recidive nach plexiformen Sarkomen des Gaumens nur ausserordentlich selten beobachtet. Dass lässt sich, wie ich glaube, dadurch erklären, dass eine radicale Operation bei Gaumengeschwülsten viel leichter möglich ist, als bei Parotisgeschwülsten. Die letzteren sind zwar auch häufig streng abgekapselt, aber die Kapsel steht in innigem Zusammenhang mit dem Bindegewebsgerüst der Parotis, und die zahlreichen Gefässe und Nerven, die durch die Parotis ziehen, gestatten ein exactes Herauspräpariren der Kapsel nicht. Dagegen sind die Gaumengeschwülste in ein lockeres, verhältnissmässig gefässarmes Gewebe eingebettet, aus dem sie sich, wie Bergmann sagt, sammt ihrer Kapsel herausnehmen lassen, wie eine Goldmünze aus dem Portemonnaie. In jenen verhältnissmässig seltenen Fällen, in denen die Geschwülste die Kapsel durchbrochen haben und mit der Fascie oder dem Knochen verwachsen sind, wird die Radicalität der Operation viel weniger durch die Wichtigkeit der umgebenden Theile beeinträchtigt, als bei der Parotis.

Die einzige rationelle Therapie ist die Exstirpation. Velpeau hat von der Behandlung mit Jodkali, Ronault von Goldchlorid Erfolge gesehen. Der Versuch ist daraus zu erklären, dass die Geschwülste damals für Drüsenhypertrophien gehalten wurden, der Erfolg jedenfalls aus einer Verwechslung von Gummas mit solchen Geschwülsten.

Die Art der Operation ist mehr nach der Geschwulstform als nach dem Sitze derselben verschieden. Während bei maligneren Formen manchmal der ganze Apparat der Chirurgie mit Meissel und Säge, scharfem Löffel und Glüheisen, temporärer Kieferresection und Tracheotomie mit Larynxtamponade aufgeboten werden muss, ist in den meisten Fällen die Operation eine sehr einfache. Ein Knopfloch in die Schleimhaut, gerade gross genug, um den Tumor zu entbinden, wird mit dem Scalpell gemacht, alles Andere gelingt stumpf. Allerdings ist es häufig sehr schwer, die Schwierigkeit der Operation im Vorhinein abzuschätzen. Meist wird sie überschätzt. Die Geschwülste sind nämlich, wenn sie eine gewisse Grösse erreicht haben, entweder durch die straffe Schleimhaut fixirt oder in das Skelett eingekeilt, so dass sie nur sehr geringe Beweglichkeit zeigen, was dann zur Annahme von Verwachsungen mit der Umgebung verleitet. Es wird dann temporäre Kieferresection, Larynxtamponade gemacht, eine Nothschlinge um die Carotis gelegt, und schliesslich stellt sich

heraus, dass alle diese Vorsichtsmaassregeln unnöthig und jede einzelne von ihnen schwerer und gefährlicher war, als die Exstirpation des Tumors.

Die Blutung ist fast immer sehr gering. In einem einzigen Falle erwies es sich als zweckmässig, dass eine provisorische Schlinge um die Carotis gelegt worden war. Die Diagnose war unrichtig, die Geschwulst, die der Operateur von der Mundhöhle aus exstirpiren wollte, war ein Aneurysma.

Sonst genügt die Tamponade oder der Paquelin. Naht der Schleimhauträuder ist ganz unnöthig. Da immer nur ein Schleimhautblatt durchtrennt wird und häufig auch die Muskelschicht intact bleibt, fehlt die Spannung, also gerade das Moment, das beim operativen Verschluss von Gaumendefecten die grössten Schwierigkeiten macht. Nur einmal blieb ein Loch nach der Operation zurück, das nachträglich durch Plastik geschlossen werden musste. Gerade in diesem Falle war genäht worden, und Nahtgangrän war die Ursache der Perforation. Auch in jenen Fällen, bei denen die Geschwulst zu eingreifenderen Operationen zwingt, zur Resection eines grossen Theiles oder des ganzen Gaumensegels, zur Perforation oder Resection des harten Gaumens, ist die zurückbleibende Functionsstörung im Verhältniss zur Functionsstörung bei angeborenen Defecten eine geringe. Albert entfernte einem 80jährigen Mann wegen Epitheliom den ganzen weichen Gaumen. Der Mann konnte bereits wenige Tage nach der Operation ganz gut schlingen und mit verständlicher Stimme sprechen.

Die Diagnose dieser Geschwülste kann in einzelnen Fällen eine sehr schwierige sein. Da, wie wir oben gesehen haben, Fälle vorkommen, die sich in der Schnelligkeit ihres Wachsthumes und des Uebergreifens auf die Nachbarschaft den bösartigsten Sarkomen an die Seite stellen, andererseits solche, die mehrere Jahrzehnte brauchen, um nussgross zu werden, da ihre Consistenz schwankt zwischen der einer Cyste und des Knorpels, da auch die übrigen Eigenschaften durchaus nicht constant sind, so bleibt nichts Anderes übrig, als die übrigen am Gaumen vorkommenden Geschwulstformen mit der ihnen ähnlichsten Wachsthumsform des plexiformen Sarkoms einzeln zu vergleichen. Ich kann es mir nicht versagen, dabei die Eigenschaften der in Betracht kommenden Geschwülste und ihre Differentialdiagnose kurz zu besprechen und einige der an der Klinik zur Beobachtung gelangten Fälle einzufügen.

Am Gaumen kommen parasitäre Doppelmissbildungen (Epignathus) und Teratome, die ihre Entstehung abnormen Entwicklungs-

vorgängen in der Mundhöhle der Frucht verdanken, vor, die ganz analog sind den angeborenen Geschwülsten der Sacrococcygealgegend. Vom Foetus in foetu bis zu dem Cystosarkom kommen alle möglichen Formen vor, so dass es manchmal schwer wird, zu entscheiden, ob eine solche Geschwulst als Doppelmissbildung oder als Teratom aufzufassen ist. In der Regel findet man solche Geschwülste nur an Früchten, welche zugleich andere Missbildungen zeigen, die ihre Lebensfähigkeit aufheben, so dass sie nur eventuell als Geburtshinderniss klinisches Interesse haben. Nur einige wenige Fälle kamen an lebenden Früchten zur Beobachtung und zur Operation (Hofmann, Kidd, Sonnenburg, Arnold, Clerault, Hale White, Legroux, Lambl).

Differentialdiagnostische Schwierigkeiten machen die Geschwülste wohl nie; denkbar wäre eine allerdings verhängnissvolle Verwechslung einer Hernia sphenopharyngea mit einem solchen Tumor. Die Hernia sphenopharyngea gelangt durch eine Lücke zwischen Siebbein und Vomer einerseits und dem nach hinten und unten dislocirten Keilbein andererseits, dann durch eine Gaumenspalte in die Mundhöhle, hat also Aehnlichkeit mit den genannten Geschwülsten, die ja auch fast immer aus einer Gaumenspalte herausragen.

Dass man in einem solchen Fall durch Compression der Rachengeschwulst Hirndruckerscheinungen erzeugen kann, ist noch kein Beweis für das Bestehen eines Hirnbruches. Es kann sich wie in dem Falle von Robert ein Theil der Epignathusgeschwulst in der Schädelhöhle befinden. Wohl aber giebt es ein anderes, sicheres Zeichen. Sowohl die Epignathusgeschwulst, als auch die Teratombildungen sind wenigstens stellenweise nicht mit Schleimhaut, sondern mit einer vollständigen Dermoidalbildung bedeckt, bestehend aus Epidermis, Rete Malpighi und Cutis mit Haarbälgen, Talgdrüsen und feinen Wollhaaren. Es genügt also, an die Möglichkeit eines Hirnbruches zu denken, um einen Irrthum mit Sicherheit zu vermeiden.

Von anderen angeborenen Geschwülsten des Gaumens sind noch zu erwähnen die Zahncysten und die Exostosis mediopalatina (Chassaignac).

Aus versprengten Zahnkeimen können nach Magitot auf zwei Arten Geschwülste am harten Gaumen entstehen. Entweder kommt es zum Durchbruch einer Zahnkrone, die dann direct unter der Gaumenschleimhaut liegt, oder es entwickelt sich aus einem solchen Keim eine cystische Geschwulst, deren Wandung aus der eigentlichen Follicularwandung und aus einer vom Gaumenfortsatze des Oberkiefers gebildeten Knochenschale besteht. Diese letztere kann sich

gegen die Mundhöhle zu resorbiren (Diday), so dass ein secundärer Zahndurchbruch erfolgt. Die Geschwülste wachsen ungemein langsam und machen in der Regel auch nur sehr geringe Beschwerden. Es kann aber vorkommen, dass plötzlich ungemein heftige Neuralgien entstehen, entweder durch den Druck der Cyste auf die Nervi alveolares, wie in dem einen Fall von Magitot, oder durch Vereiterung der Cyste, wie in dem anderen.

In beiden Fällen wurde die Diagnose erst nachträglich gemacht, und es stellte sich dann durch die Anamnese und die genaue Untersuchung der Zähne heraus, dass in beiden Fällen der Eckzahn der betreffenden Seite nicht erschienen war. Es muss also in allen Fällen von harten und unverschieblichen Geschwülsten am harten Gaumen der Zahnbestand genau untersucht werden. Andere Fälle von Zahncysten am harten Gaumen wurden von Rouet, Loir und Paget aus dem Musée Dupuytren beschrieben.

Als Exostosis mediopalatina beschreibt Chassaignac Knotenbildungen in der Mittellinie des harten Gaumens, in der Form fast immer halbkugelig, entweder einzelnstehend oder in Gruppen vorkommend, die aus compactem und eburnirtem Knochengewebe bestehen. Er sieht sie als sicheres Zeichen constitutioneller Syphilis an. Andere Autoren, Richet, Cullerier und Duplay, bestreiten das. Toirac (Parmentier l. c.), der einen einschlägigen Fall beschreibt, bemerkt, dass die Patienten ihre Tumoren gar nicht für eine Abnormität halten, und dass sie sich auch bei Individuen finden, die sicher nie Lues gehabt haben. Der Beweis für ihre luetische Natur wäre nur aus ihrer Reaction auf Jodkali zu erbringen. Parmentier verlangt, dass solche Patienten mit grösseren Dosen Jodkali behandelt werden, sagt aber über den Effect der Behandlung nichts, Carabelli (Hyrtl, Topogr. Anatomie) bemerkt von dieser Abnormität, dass sie in einzelnen Familien erblich sei.

Ein solche Geschwulst wurde auch an der hiesigen Klinik als zufälliger Befund beobachtet.

J. S., 68jähriger Maschinenschlosser, der jede luetische Infection in Abrede stellt, wird in die Klinik wegen einer Periostitis proc. alveol. maxill. sup. sin. aufgenommen. Vor 10 Jahren hatte ihn ein Arzt auf eine harte Anschwellung am harten Gaumen aufmerksam gemacht. Wie lange diese besteht, kann der Patient nicht angeben; sie hat ihm nie Beschwerden gemacht.

Der Mann ist ziemlich gross, gut gebaut und genährt, hat gesunde innere Organe und zeigt keine Spuren einer bestandenen luetischen Erkrankung. Am harten Gaumen sieht man genau in der Mittellinie eine circa 4 Cm. lange, 2 Cm. breite, ½ Cm. über das Niveau hervorragende,

knochenharte und unbewegliche Geschwulst, die allenthalben mit normaler Schleimhaut bedeckt ist.

Differentialdiagnostische Schwierigkeiten machen die Geschwülste wohl nie.

Die als erweiterte Kiemengangsreste aufzufassenden Kiemengangscysten wurden bereits oben erwähnt.

Wahre Unica sind die Fälle von Wagner und Clarence Ellerman, der erste ein kleinerbsengrosser Myoma striocellulare an der hinteren Fläche des weichen Gaumens, der andere ein Fall von aberrirender Tonsille. Die rechte Tonsille fehlte in ihrer Nische, und etwas rechts von der Uvula, zum Theil von derselben bedeckt, lag ein etwa 3½ Cm. langer, länglicher, an der Basis verjüngter, beweglicher, ganz schmerzloser Tumor, der exstirpirt wurde und die Structur einer Tonsille zeigte.

Angiome und Teleangiectasien wurden wiederholt (s. Literaturverzeichniss Nr. 25—33) beobachtet. Sie sitzen am harten und weichen Gaumen, häufig an der Uvula und verhalten sich gerade so, wie die analogen Geschwülste an den übrigen Körperstellen. Lipome gehören zu den grössten Seltenheiten. Sie verdanken ihren Ursprung den spärlichen physiologisch in der Submucosa des Gaumens vorkommenden Fettläppchen zeichnen sich durch sehr langsames Wachsthum und vollkommene Abkapselung aus und sind manchmal an ihrer grossen Weichheit, ihrem lappigen Bau und dem gelblichen Durchscheinen durch die Schleimhaut zu erkennen.

Carlaz[34]) und H. Waitz[35]) beschreiben Lipome am harten Gaumen, Richet[36]) ein solches am weichen Gaumen.

Papillome kommen fast nur am weichen Gaumen vor, und zwar vorzugsweise bei Männern im Alter von 15—45 Jahren. Bei Kindern hat man sie noch nicht beobachtet. Es ist das wohl nur ein Zufall, da z. B. die Papillome des Larynx im Kindesalter relativ häufig sind; sie sitzen am freien Rand des Gaumens oder der Uvula, häufig im Winkel zwischen beiden, sind manchmal multipel und dann symmetrisch, immer gestielt und können haselnussgross werden.

Es ist vor Kurzem eine ausführliche Arbeit über diese Geschwülste von M. Kahn erschienen, und ich erlaube mir daher auf diese zu verweisen.

Als Osteom beschreibt Syme einen Tumor von Kreisform am harten Gaumen, convex, an seiner Basis hart, in der Mitte aber weich. Ein mikroskopischer Befund ist nicht angegeben, die Weichheit in der Mitte spricht aber nicht sehr für ein Osteom.

Von Fibromen und Sarkomen existirt eine grössere Zahl von

Beobachtungen, namentlich von den letzteren. Rundzellen-, Spindelzellen-, Alveolar- und Angiosarkome werden verhältnissmässig häufig beschrieben*) (s. Literaturverzeichniss Nr. 36 u. A.).

Sehr häufig findet man aber die Angabe, dass es sich um sehr langsam wachsende, streng umschriebene, nicht recidivirende Geschwülste handelt, und ich glaube daher aus den oben angegebenen Gründen, dass ein Theil von diesen Geschwülsten plexiforme Sarkome mit überwiegender Entwicklung der einen oder der anderen Art des Zwischengewebes sind. Doch steht es ausser allem Zweifel, dass es echte Sarkome des Gaumens giebt. Als Typus möchte ich einen von Albert[47]) operirten Fall anführen.

Ein 62jähriger Mann bemerkte vor einem halben Jahre eine bohnengrosse Geschwulst am weichen Gaumen, welche ihm heftige Schmerzen verursachte. Die Schmerzen kamen spontan und strahlten gegen die Nasenhöhle und gegen den Hals aus. Mit dem allmählichen Wachsthum der Geschwulst wurde die Sprache und das Schlingen beschwert. Seit den letzten 3 Wochen war die Geschwulst aufgebrochen und belästigte den Patienten auch durch die Jauchung. Es fand sich eine streng begrenzte, im Umfang rundliche, mit ihrer Seitenfläche steil aus dem weichen Gaumen hervorragende, etwa 1 1/2 Cm. hohe Geschwulst, welche die ganze Hälfte des weichen Gaumens einnahm, die Uvula nach rechts verdrängend auf die linken Gaumenbögen übergriff und an ihrer Vorderfläche exulcerirt war. Consistenz derb, Beweglichkeit gegen den harten Gaumen nur in Spuren vorhanden, wohl täuschend. Die hintere Fläche des weichen Gaumens stark nach hinten herausgewölbt, bei aufrechter Lage der hinteren Rachenwand anliegend. Rechts und links unter dem Unterkieferwinkel je eine haselnussgrosse harte Lymphdrüse.

Mikroskopische Untersuchung ergiebt Spindelzellensarkom.

In diesem Falle konnte schon klinisch die Diagnose auf Sarkom mit grosser Wahrscheinlichkeit gestellt werden auch gegenüber den maligneren Formen des plexiformen Sarkoms, mit denen die Geschwulst sonst nach ihrer Form und der Art ihrer Entwicklung die grösste Aehnlichkeit hatte. Die ausstrahlenden Schmerzen und die Lymphdrüsenschwellungen fehlen beim plexiformen Sarkom.

In anderen, weniger typischen Fällen ist die Differentialdiagnose meist nicht möglich. Dagegen geben die Carcinome ein ganz differentes und wohlcharakterisirtes Krankheitsbild. Im Ganzen unterscheiden sie sich nur sehr wenig von den Carcinomen der übrigen Schleimhäute; es kommen ebenfalls flache, exulcerirende und diffuse infiltrirende Formen vor. Die letzteren sind bedeutend seltener.

*) Von den Carcinomen und Sarkomen des Oberkiefers, die in die Mundhöhle durchgebrochen sind, sehe ich hier ganz ab.

Einen sehr interessanten derartigen Fall beschreibt Haas[3]) aus der Klinik Michel in Strassburg.

Ein circa 60jähriger Mann, schwach, seit langer Zeit kränklich, hat Schling- und Athembeschwerden. Die Stimme ist näselnd. Das Gaumensegel ist ein wenig herabgedrängt; die Palpation ergiebt das Gefühl eines Tumors hinter dem weichen Gaumen. Prof. Michel diagnosticirt einen Nasopharyngealpolypen und beschliesst die Operation.

Das Gaumensegel wird der Länge nach gespalten, und nun ist der Tumor nicht mehr zu fühlen. Bei der Untersuchung der Schnittränder zeigt sich abnorme Beschaffenheit und abnorme Dicke des weichen Gaumens, veranlasst durch krebsige Infiltration desselben.

Die krebsige Masse wurde sorgfältig herauspräparirt, doch hatte der Kranke bereits nach 4 Monaten ein inoperables Recidiv.

Das flache Epitheliom des Gaumens entsteht am häufigsten durch Uebergreifen von der Nachbarschaft, vom Larynx, vom Pharynx, von der Zunge, von der Tonsille, vom Alveolarfortsatz der Highmorshöhle und der Nase.

E. Wagner[49]) sah secundäre kleine Krebsknötchen in den geschlossenen Follikeln eines Gaumenbogens und der Zungenwurzel in einem Fall von primärem Markschwamm der Zungenwurzel und legt diesem Vorkommen besondere diagnostische Bedeutung bei. Ich war nicht im Stande, einen ähnlichen Fall aufzufinden, und glaube daher auch nicht, dass diese Ausbreitungsweise für den Krebs besonders charakteristisch ist. Ein derartiges Wachsthum durch Betheiligung der benachbarten Lymphfollikel kommt vielmehr den lymphosarkomatösen Geschwülsten constant zu (Kundrat).[50])

Viel seltener entsteht das Epitheliom am Gaumen primär. Billroth[48]) fand bei Carcinomen der Mundschleimhaut 30 mal das Zahnfleisch, 31 mal die Innenfläche der Wangen, 5 mal den weichen, 12 mal den harten Gaumen betroffen.

In der Klinik Albert's kamen folgende Fälle zur Beobachtung:

Harter Gaumen.

I. S. W., 48jährige Spiritusbrennersgattin. Dieselbe war stets gesund und trug seit Jahren ein künstliches Gebiss. Vor circa 3 Monaten bemerkte sie am harten Gaumen ein kleines, etwas nach rechts von der Mittellinie gelegenes Geschwür. Sie entfernte die Prothese, der sie das Entstehen des Geschwürs zuschrieb, trotzdem vergrösserte sich dasselbe aber constant und nahm die ganze rechte Hälfte des harten Gaumens ein. Seit einigen Wochen leidet sie an neuralgischen Schmerzen im Zahnfleisch.

Die Patientin ist kräftig, sieht gut aus. Am Palatum durum, rechts, knapp neben der Mittellinie, beginnt eine wenig über das Niveau prominirende Ulceration mit zerklüftetem, derben Grund und aufgeworfenen Rändern, die nach vorn und rechts bis zum Alveolarfortsatz, nach hin-

ten bis zum Ansatz des weichen Gaumens reicht. Bis erbsengross geschwellte Lymphdrüsen unter dem linken Unterkieferwinkel.

Die Neubildung wurde mit dem Messer umschnitten und mit dem Meissel entfernt, die zurückbleibenden Geschwulstreste mit dem scharfen Löffel ausgekratzt und ausgiebig verschorft.

Nach 3 Monaten Recidiv. Oberkieferresection, Heilung per primam.

II. M. P., 40jähriger Hauptmann, hereditär nicht belastet. Vor 14 Jahren Syphilis. Starker Raucher. Vor 3 Jahren bemerkte der Kranke das Vorhandensein einer vierkreuzerstückgrossen weissen, rauhen Stelle an der linken Seite des harten Gaumens. Diese widerstand jeder ärztlichen Behandlung. Vor 8 Monaten trat eine erbsengrosse, ziemlich harte druckempfindliche Geschwulst am Rande dieser Stelle auf. Aetzungen mit Lapis, Jodkali, Inunctionscur blieben erfolglos, die Geschwulst wuchs fort, und es traten Zahnneuralgien auf.

Mittelgrosses, mässig kräftiges Individuum. An der rechten Seite des harten Gaumens ein Geschwür, das die Mittellinie um $^1/_2$ Cm. überschreitet, nach hinten bis zum Ansatz des weichen Gaumens, vorn und seitlich bis zum Alveolarfortsatz reicht. In der Mitte ist der letztere in die Geschwulst einbezogen, so dass der erste Mahlzahn und die beiden Backenzähne gelockert sind. Die Ränder des Geschwürs derb und wallartig, der Grund ebenfalls derb, unregelmässig grob granulirt.

Das Geschwür wird nach Extraction der lockeren Zähne mit dem Messer umschnitten und mit Meissel und Hammer vom gesunden Knochen abpräparirt, die Highmorshöhle wird dabei nicht eröffnet. Nach 3 Wochen geheilt.

Die mikroskopische Untersuchung, ausgeführt von Prof. Paltauf, ergab: Plattenepithelcarcinom.

4 Monate lang fühlte sich der Patient vollständig wohl. Die vorhandenen wuchernden Granulationen wurden mit Lapis touchirt. Plötzlich entstand durch stärkeren Druck der untersuchenden Hand eine Perforation des harten Gaumens; von nun an rasche Recidive mit Betheiligung der Highmorshöhle und der Lymphdrüsen am Hals.

Oberkieferresection und Exstirpation der Drüsen. Der Kranke verliess geheilt das Spital; sein weiteres Schicksal ist unbekannt.

III. W. K., 69jähriger Kaufmann. War früher stets gesund, sehr starker Raucher. Er bemerkte vor $1^1/_2$ Jahren das Auftreten von weisslichen Flecken und bald darauf von Geschwüren am Gaumen. Mit der Zeit flossen diese zusammen und bildeten eine einzige Geschwürsfläche. Neuralgische Schmerzen im Zahnfleisch. Kräftiges, gut genährtes Individuum.

Der harte Gaumen fast in seiner ganzen Ausdehnung eingenommen von einem Geschwür mit aufgeworfenen, unregelmässigen Rändern und unregelmässig grob granulirtem Grund. Das Geschwür wird mit dem Scalpell umschnitten, mit dem Elevatorium abgelöst, der Grund paquelinisirt. Am selben Tage arterielle Nachblutung. Durch Ligatur gestillt.

Patient wird nach 12 Tagen mit granulirender Wunde entlassen.

IV. P. R., 52jähriger Häusler, bemerkte vor 2 Monaten am harten Gaumen ein circa hanfkorngrosses, mit seinen Rändern etwas gegen die Mundhöhle protuberirendes Geschwür, welches keine weiteren Beschwer-

den verursachte. Die Localisation desselben ist nicht genau eruirbar. Vor 4 Wochen wurden die rechten Schneidezähne, der Eckzahn und der erste Backenzahn des Patienten locker und wurden mit der Hand extrahirt. Das Geschwür vergrössert sich seit seiner Entstehung constant.

Der Kranke sieht gesund aus und ist kräftig. Am harten Gaumen ein Geschwür, welches von der Mittellinie bis zum Alveolarfortsatz reicht, auf diesen in der Gegend des Eck- und ersten Backenzahnes übergreifend. Das Geschwür hat harte, unregelmässige, aufgeworfene Ränder und einen mit nekrotischem, stinkendem Belag bedeckten Grund. Mit der Sonde stösst man allenthalben auf rauhen Knochen. Keine Lymphdrüsenschwellung.

Hofrath Albert umschnitt zunächst die durch die Neubildung infiltrirte Schleimhaut am Rande des Geschwürs, dann wird die Oberlippe hinaufgeklappt und in dieser Lage von der Mundhöhle aus ein keilförmiges Stück vom Processus alveolaris und dem harten Gaumen mit Meissel und Hammer resecirt. Die Highmorshöhle wird im ganzen Umfang ihres Bodens eröffnet, ebenso in kleinerem Umfang die rechte Nasenhöhle. Die an der Wand der Highmorshöhle haftenden Polypen werden mit Zange und scharfem Löffel exstirpirt, die Wundhöhle mit Jodoformgaze tamponirt. Nach 4 Tagen wird der Kranke mit granulirender Wunde in die Privatpflege entlassen. Mikroskopische Untersuchung (Prof. Paltauf) ergab: Epithelioma mucosae oris.

V. K. W., 66jährige Schlossersgattin. Seit 3 Monaten besteht am rechten harten Gaumen eine Geschwulst, die seit $2^1/_2$ Monaten schmerzhaft ist. Seit 14 Tagen ist die Geschwulst exulcerirt.

Marastisches Individuum. Am Palatum durum findet sich eine, gerade in der Mittellinie beginnende, nach vorn bis $1^1/_2$ Cm. vom Alveolarrand, nach rechts bis knapp zum Alveolarfortsatz, nach hinten bis an die Grenze von weichem und hartem Gaumen reichende Geschwulst von weicher Consistenz, die in ihrer ganzen Ausdehnung exulcerirt ist. Neuralgische Schmerzen in der Geschwulst. Rechts unter dem Unterkieferwinkel einige infiltrirte Drüsen. Enorme Atheromatose der Arterien.

Wegen des marastischen Zustandes der Patientin wird von einer Radicaloperation abgesehen. Es wird der Tumor ohne Narkose mit dem scharfen Löffel excochleirt und klebende Jodoformgaze auf die Wundfläche gedrückt. Keine Perforation in die Highmorshöhle.

Weicher Gaumen.

VI. J. D., 60jähriger Häusler. Seit $^1/_2$ Jahr leidet Patient wiederholt an Schlingbeschwerden, die sich aber angeblich zeitweilig ganz verlieren. Vor 6 Wochen, da der Patient neuerlich über stärkere Schlingbeschwerden klagte, wurde die Geschwulst vom Hausarzt entdeckt; seither soll die Grösse derselben nicht zugenommen haben. Doch ist die Belästigung beim Schlucken eine bedeutende, die Sprache näselnd.

Ziemlich kräftiges, gut genährtes Individuum, starker Foetor ex ore. Der weiche Gaumen in seinem unteren Antheil, die ganze Uvula und die Wurzeln der Gaumenbogen eingenommen von einem flachen derben unregelmässigen, verschieblichen Tumor, der an seiner sichtbaren Oberfläche allenthalben exulcerirt ist. Das Geschwür hat einen derben unregelmässig granulirten, stellenweise exulcerirten Grund.

Die Geschwulst wird von Herrn Doc. Dr. Frank mit dem Paquelin exstirpirt, die Blutung durch Tamponade mit einem Schwammträger zu stillen versucht. Nach ½ Stunde werden die Tampons abgenommen, zwei noch spritzende Gefässe mit langen Péans gefasst und die Péans liegen gelassen. Nach 2 Stunden stand die Blutung vollkommen. Einstäubung mit Jodoformpulver.

Die Wunde verheilte rasch, und trotz des bedeutenden Defectes im weichen Gaumen konnte der Kranke auch feste Speisen anstandslos schlucken.

VII. F. R., prakt. Arzt, früher immer gesund, bemerkte seit ungefähr 1 Jahr links am weichen Gaumen ein Knötchen, welchem er keine Beachtung schenkte, da es ihm keine Beschwerden verursachte. In den letzten Wochen exulcerirte das Gebilde und belästigte durch Jucken und Brennen. In der letzten Zeit soll der Patient etwas abgemagert sein.

Magerer, blasser Mann von kräftigem Knochenbau. Schlingbeschwerden, Sprache näselnd. In der linken Hälfte des weichen Gaumens, unmittelbar neben der Mittellinie, an der Grenze des weichen und harten Gaumens eine etwa kreuzergrosse, nahezu kreisrunde Neubildung, die über das Niveau der Umgebung pilzartig hervorragt und kraterförmig exulcerirt ist. Die Consistenz ist derb, die Oberfläche warzig-uneben. Die Schleimhaut in der Umgebung grauweisslich verfärbt, ebenso stellenweise die Schleimhaut der Zunge.

Das Neoplasma wurde von Herrn Assistenten Dr. Schnitzler mit dem Paquelin abgetragen, so dass ein etwa thalergrosses Loch im weichen Gaumen entstand, die Umgebung wurde ausserdem noch verschorft.

Nach wenigen Wochen Recidiv, Patient endete durch Suicidium.

Von 17 genauer beschriebenen Fällen (51 ff.) betrafen 15 männliche, 2 weibliche Individuen. Meistens waren die Patienten starke Raucher, in drei Fällen war Psoriasis der Gaumenschleimhaut vorhanden. In zwei Fällen entwickelte sich das Carcinom unter einer schlecht sitzenden Zahnprothese. Es kommt nicht selten vor, dass eine solche Prothese, wahrscheinlich durch ihre Saugwirkung, eine warzige Hypertrophie der Gaumenschleimhaut erzeugt, die mitunter so derb ist, dass sie für ein Epitheliom imponiren kann. In einem von unseren Fällen und in dem Fall von Kronacher entstand wirklich ein Epitheliom.

In den meisten Fällen folgte nach der Operation baldiges Recidiv; bemerkenswerth ist die Seltenheit eines Drüsenrecidivs.

Die durchschnittliche Lebensdauer nicht operirter Kranker beträgt nach Baker 12,4 Monate.

Das Alter des Individuums, die frühzeitig auftretenden neuralgischen Schmerzen, die nur selten fehlen, die im Verhältniss zur Grösse der Neubildung bedeutende Functionsstörung, die flächenhafte Ausbreitung, frühzeitige Ulceration und die Derbheit der Geschwulst sichern wohl in den meisten Fällen die Diagnose; doch muss auch

oft die Probeexcision oder der Effect einer antiluetischen Cur entscheiden.

Melanotische Geschwülste kommen nur am harten Gaumen vor und gehören auch da zu den allergrössten Seltenheiten. Die Schleimhaut des harten Gaumens entsteht analog wie die des Endstückes des Rectums aus dem Ektoderm und ist daher die Möglichkeit des Entstehens solcher Geschwülste gegeben.

Abnorme Pigmentirungen der Gaumenschleimhaut, bei sonst ganz gesunden Menschen, wurden wiederholt beobachtet. Schreiber[57]) fand bei einer 35jährigen, sonst gesunden Frau die Schleimhaut des harten, und zum Theil auch die des weichen Gaumens blauschwarz verfärbt, im ersten Theil relativ stark gefaltet. Einzelne bräunliche Flecken befinden sich auch an der sonst normalen Wangenschleimhaut.

Ich hatte erst vor Kurzem Gelegenheit, an der Klinik Schrötter einen 53jährigen Mann, der an Aortenaneurysma litt, zu beobachten. Bei demselben fand sich als zufälliger Befund ein halbkreuzergrosser, dunkelbrauner Pigmentfleck am harten Gaumen. Wahrscheinlich sind diese Pigmentflecke als Naevi aufzufassen, und es können sich die beobachteten melanotischen Tumoren aus solchen entwickelt haben.

Wegen ihrer ausserordentlichen Malignität werden diese von vielen Chirurgen als noli me tangere angesehen.

In einem merkwürdigen Widerspruch damit steht eine Beobachtung O. Weber's.[58])

Ein 44jähriger Bauer bemerkte eine schmerzlos wachsende Geschwulst hinter den Schneidezähnen des Oberkiefers seit einem halben Jahr.

Hinter und über den Schneidezähnen des Oberkiefers findet sich eine schwarzbraune unregelmässig höckerige Geschwulst, die nur einen Zoll in der Breite des harten Gaumens einnimmt. Hinter ihr erstreckt sich in Form eines Keils eine melanotische Infiltration der Schleimhaut über den Gaumen.

Weber entfernte die oberen Schneidezähne, umschnitt die erkrankte Schleimhaut keilförmig mit zwei Schnitten und resecirte den vorderen Theil des Alveolarfortsatzes mit der Velpeau'schen Knochenzange.

Der Kranke war noch 6 Jahre später recidivfrei. Die mikroskopische Untersuchung ergab Melanocarcinom.

Billroth sah an einem 56jährigen Mann eine melanotische Geschwulst des harten Gaumens mit secundären beiderseitigen Lymphdrüsenschwellungen. Der Kranke wurde als inoperabel entlassen, und daher fehlt eine genauere Krankengeschichte und die mikroskopische Untersuchung. Billroth nimmt an, dass es sich um ein Melanosarkom gehandelt habe, wegen der grossen Seltenheit der wahren schwarzen Krebse.

Treves (Lancet 1886, p. 869) sah an einer 58jährigen, fast zahnlosen Frau, die durch vier Jahre ein falsches Gebiss getragen hatte, ein sehr rasch wachsendes Melanosarkom des harten Gaumens.

Ein vierter Fall (Fig. 2) wurde an der Klinik Albert beobachtet.

L. S., 59jähriger Oekonom. Vor einem Monat wurde der Kranke auf eine Geschwulst nahe dem linken Kieferwinkel aufmerksam. Bei einer infolge dieser Beobachtung unternommenen Untersuchung seiner Mundhöhle wurde eine etwa linsengrosse, flach prominirende Geschwulst am Gaumengewölbe gefunden. Diese wächst seither rasch, während die Halsgeschwulst ziemlich stationär zu bleiben scheint. Beschwerden hat der Patient gar keine.

Fig. 2.

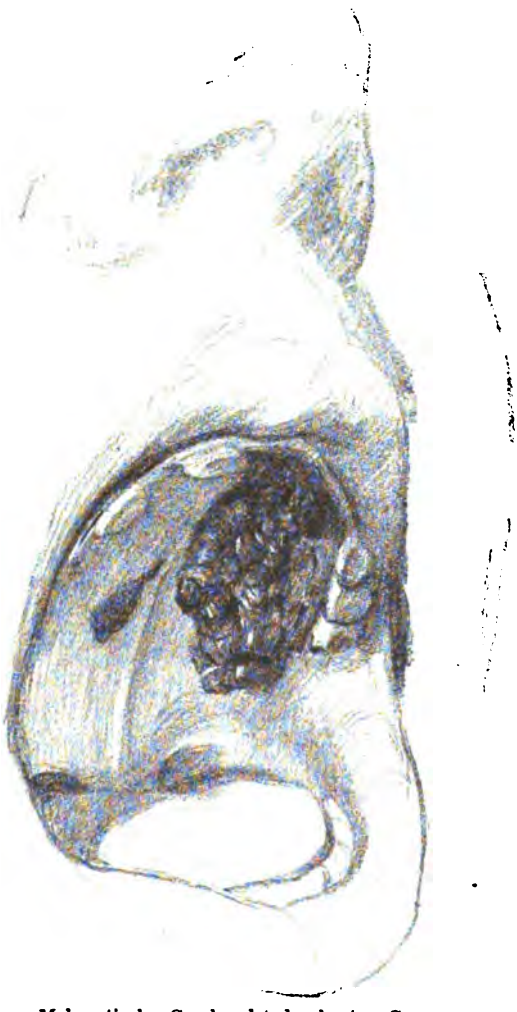

Melanotische Geschwulst des harten Gaumens.

Kräftig gebauter, gut genährter Mann, innere Organe normal. Am Gaumengewölbe links von der Raphe ist die Schleimhaut vom Alveolarrand bis nahe an die Grenze zwischen hartem und weichem Gaumen substituirt durch eine schwarzbraun gefärbte, wenig über das Niveau der Umgebung prominirende Aftermasse, deren Ränder wulstig sind. Die Geschwulst ist nirgends mit Schleimhaut bedeckt, ist oberflächlich zerklüftet und fühlt sich weich an. Die Schleimhaut, die dem Tumor unmittelbar angrenzt, ist etwas schwärzlich verfärbt. Rechts von der Raphe, nach hinten zu, nahe an der Grenze zwischen hartem und weichem Gaumen, sitzt in der Schleimhaut ein linsengrosser, nicht scharf begrenzter, schwärzlicher Knoten. An der Gesichtsfläche sowohl, wie an der Orbitalfläche des Oberkiefers liess sich nichts Abnormes nachweisen. Unter

dem linken Kieferwinkel, in die Fovea retromaxillaris reichend, eine kastaniengrosse, etwas bewegliche Lymphdrüse.

Wegen der Aussichtslosigkeit der Operation wird der Kranke mit der Anweisung, Sol. Fowleri zu gebrauchen, entlassen.

Schliesslich sind noch jene Tumoren zu erwähnen, welche zwar nicht zu den Neubildungen im engeren Sinne zählen, doch eben wegen ihres klinischen Verhaltens diagnostische Schwierigkeiten machen können. Von syphilitischen und tuberculösen Geschwülsten, von Lupus, Lepra und Rhinosklerom sehe ich hier ab, weil diese Erkrankungen in neuerer Zeit oft zum Gegenstand eingehender Specialuntersuchung gemacht worden sind.

Zu verhängnissvollen Irrthümern kann das Aneurysma der Carotis interna oder der Maxillaris interna Veranlassung geben. Im Fall von Dubreuil ist das wirklich geschehen.

Eine 38jährige, sonst gesunde Frau bemerkte seit 6 Monaten eine Geschwulst an der linken Seite des weichen Gaumens, welche ihr bedeutende Sprach- und Schlingbeschwerden machte. Sie reicht bis zur Mittellinie, die grösste Längenausdehnung betrug 2 Cm., Consistenz gleichmässig hart, Schleimhaut über der Geschwulst normal, verschiebbar, keine Drüsenschwellung. Die Diagnose Sarkom oder Adenom wurde gestellt, über dem Tumor eine Längsincision gemacht und derselbe nun mit den Fingern ausgeschält. Plötzlich trat heftige arterielle Blutung ein. Rasch wurde die Carotis communis unterbunden. Vollständige Aphonie, Nachblutung eine halbe Stunde später. Die Carotis communis wurde abermals freigelegt und unterbunden, ausserdem die interna und externa, sowie die thyreoidea superior. Am 9. Tage nach der Operation Hemiplegie, Coma, Tod. Die Section ergab, dass in die erste Ligatur der Vagus mitgefasst war, der an der vorderen und inneren Seite der Carotis lag. Der Tumor erwies sich als ein Aneurysma der Carotis interna, welches sich im „Niveau des correspondirenden Randes" des weichen Gaumens entwickelt, die Wand des Pharynx zerstört hatte und so zwischen die Blätter des weichen Gaumens gekommen war.

In die Klinik des Herrn Hofrath Albert wurde am 13. Juli 1892 eine 60jährige Tagelöhnerin aufgenommen. Die Patientin giebt an, seit 6 Jahren heiser zu sein. Diese Heiserkeit stellte sich allmählich ein und trotzte ärztlicher Behandlung, die in Insufflationen bestanden zu haben scheint. Seit derselben Zeit leidet sie auch an Athemnoth und Herzklopfen. Seit 2 Jahren leidet sie an Schlingbeschwerden, Ohrensausen und Kopfschmerzen. Diese letzteren sind continuirlich, verstärken sich aber anfallsweise, und zwar beginnen diese Anfälle mit heftigen Schmerzen am oder im Ohr. In der letzten Zeit hat sie im linken Arm Ameisenlaufen und „pampstiges" Gefühl (Gefühl von Taubsein).

Marastisches Individuum, Gesichtsfarbe etwas cyanotisch; Lungen emphysematös, reichliche schnurrende und giemende Rasselgeräusche. Herzspitzenstoss im 5. Intercostalraum, 2 Querfinger nach aussen von der Mamilla. An dieser Stelle beginnt auch die Herzdämpfung und reicht nach

rechts bis zur Mitte des Sternum, nach oben bis zum unteren Rande der 4. Rippe. Ueber allen Ostien ist ein lautes systolisches Geräusch hörbar, am lautesten über der Tricuspidalis. 2. Pulmonalton accentuirt. Periphere Arterien rigid. Radialpuls mässig gespannt, an den symmetrischen Arterien eine Differenz nicht nachweisbar, ebensowenig beim Vergleich vom Radial- und Cruralpuls. Vom Jugulum aus ist keine Pulsation zu fühlen. Linke Pupille etwas enger als die rechte.

Hinter dem linken Kieferwinkel eine etwa eigrosse Schwellung von weicher Consistenz, die deutliche Pulsation zeigt und über der ein rauhes systolisches Geräusch hörbar ist. Daselbst sind auch einige vergrösserte Lymphdrüsen fühlbar.

Die Schleimhaut des harten und weichen Gaumens etwas geröthet, gelockert. Der Aditus ad pharyngem bis auf einen etwa 1 Cm. breiten Spalt verengert durch eine Geschwulst, die die linke Hälfte des weichen Gaumens und den linken Arcus palatopharyngeus einnimmt. Ueber den lateralen Antheil der sichtbaren Geschwulst zieht der Arcus palatoglossus, über dem unteren liegt die stark ausgezogene Tonsille. Nach hinten reicht die Geschwulst bis zur Wirbelsäule. Der Wirbelkörper ist an dieser Stelle durch die Geschwulst arrodirt, so dass man eine scharfe Leiste fühlt. Lateralwärts geht der Tumor ohne scharfe Begrenzung in die seitliche Rachenwand über. Der linke Sinus pyriformis ist frei. Die linke Hälfte des weichen Gaumens vollständig unbeweglich, die rechte normal beweglich. Epiglottis stark eingerollt, stellt sich bei der Intonation frei auf. Das linke Stimmband paralytisch in Cadaverstellung, das rechte greift bei der Intonation über die Mittellinie hinaus. Die Geschwulst fluctuirt und pulsirt sehr deutlich. Bei Compression der Carotis hört die Pulsation auf, das Geräusch verschwindet.

Da die Patientin auf Beseitigung ihrer Schmerzen dringt, wird am 22. Juli vom Herrn Assistenten Dr. Schnitzler die Unterbindung der Carotis communis ausgeführt. Die Operation war durch die enorm ausgedehnte Vena jugularis sehr erschwert. Am Tage nach der Operation Temperatur 38,9°, starke Kopfschmerzen. Weiter war der Wundverlauf nicht complicirt, die neuralgischen Schmerzen und die Parästhesien im linken Arme verschwanden rasch.

Am 6. August wurde die Patientin mit geheilter Wunde entlassen. Der Tumor am Halse und im Rachen war wesentlich verkleinert, pulsirte nicht mehr. Der rechte Arcus palatopharyngeus bildete mit einer weiter rückwärts vorspringenden, bis an die Uvula reichenden Coulisse eine tiefe Nische. Die linke Hälfte des weichen Gaumens, sowie das linke Stimmband nach wie vor vollständig paralytisch.

Es handelte sich in diesem Falle um ein Aneurysma, wahrscheinlich der Maxillaris interna oder der Carotis interna.

Auch in diesem Fall wurde der Tumor anfangs verkannt und vom Hausarzt eine Punction mit einer Pravaz'schen Spritze gemacht. Die Paralyse des linken Stimmbandes hat offenbar mit dem Rachentumor nichts zu thun und ist wahrscheinlich auf ein Aneurysma der Aorta zurückzuführen, obwohl sich ein solches nicht sicher nachweisen

liess. Dagegen ist die Gaumensegellähmung durch eine Läsion der Musculatur zu erklären.

Auch Aneurysmen der Arteria palatina sind am harten Gaumen beschrieben worden.[60–64]) Sie haben meistens einen traumatischen Ursprung, wurden fast immer für Abscesse gehalten und incidirt, doch konnte die entstehende heftige Blutung leicht durch Compression gestillt werden.

Die Schleimdrüsen können dadurch, dass sie hypertrophiren und ihr Epithel colloid degenerirt, Veranlassung geben zur Entwicklung von Schleimcysten, wie an den Lippen. Sie finden sich meistens an den Rändern des weichen Gaumens, an der Uvula[68]), aber auch an der Fläche[69]), und können bis wallnussgross werden (Wagner). Ihr Inhalt kann sich eindicken und verkalken, so dass es zur Bildung von Concretionen ansehnlicher Grösse kommt.

Ein Knabe von 16 Jahren litt seit längerer Zeit an Athem- und Schlingbeschwerden. An jeder Seite der Uvula befindet sich eine harte, runde, frei bewegliche Masse von der Grösse einer Haselnuss. Die Schleimhaut darüber ist geröthet, sonst normal. Bei der Einstülpung einer Sonde durch die erweiterte Mündung der Gaumendrüsen stiess man auf einen Stein (Anselmier[67])).

Derselbe Autor sah an der Basis der Uvula und am freien Rand des Gaumens eines 25jährigen Mannes drei Schwellungen von der Grösse einer grossen Erbse. Die Drüsenöffnungen waren erweitert, durch dieselben war ein Stein fühlbar.

Um ein solches Concrement herum kommt es öfters zur Eiterung und zur Bildung eines Abscesses, bei dessen Spaltung sich der Stein entleert.[65])

Diese Steine sind nicht einfache Kalkconcremente, sondern sie entstehen, wie die Tonsillarsteine (Klebs), durch Wucherung von kalkausscheidenden Bacterienarten. Sie bestehen daher grossentheils aus organischer Substanz, und das macht das Gelingen eines von Anselmier[67]) angestellten therapeutischen Versuches klar. Anselmier hielt die Steine für Phosphate und Carbonate, und um sie aufzulösen, applicirte er ein in 50 proc. Schwefelsäure getauchtes Stück Linnen unter den nöthigen Vorsichtsmaassregeln, und am nächsten Tage waren die Steine verschwunden. Wenn es wirklich Carbonate oder Phosphate gewesen wären, so hätte die Schwefelsäure sie vielleicht in Gips umgewandelt, gewiss aber nicht gelöst. Der Angriffspunkt für die Schwefelsäure war der organische Antheil der Concremente.

In ihrer Entstehung eben so dunkel wie die Othämatome sind die von Spengler[40]) als Apoplexia uvulae, von Martin als Staphyl-

Deutsche Zeitschrift f. Chirurgie. Bd. XXXIX.

Fig. 1.

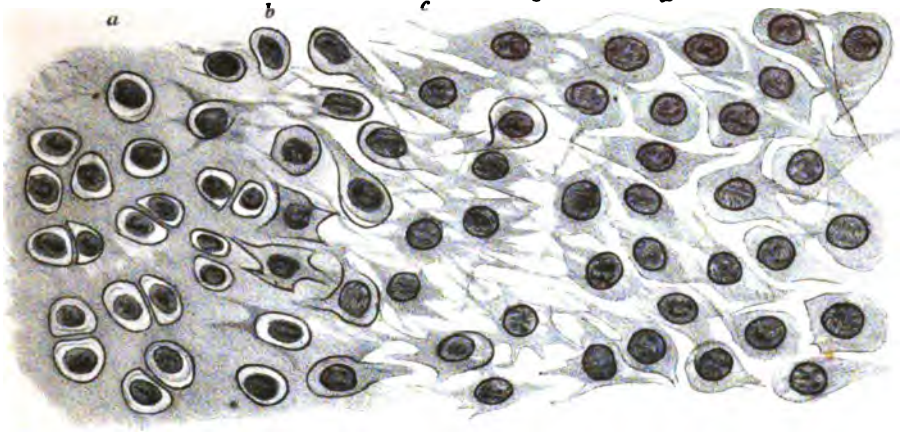

Fig. 2.

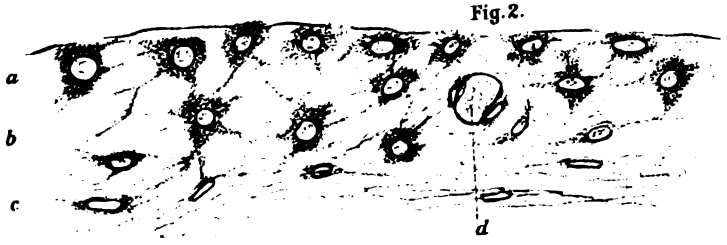

Fig. 14.

Fig. 19.

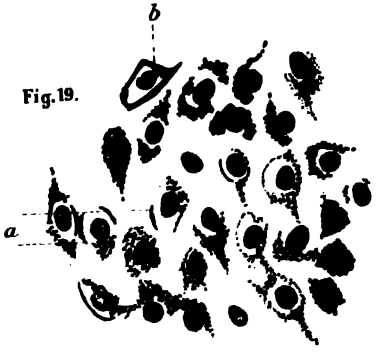

Fig. 15.

Fig. 20.

University of Californ
Julius K
LIBRAR

Verlag von F. C. W. Vogel in Leipzig.

Fig. 11

Fig. 13

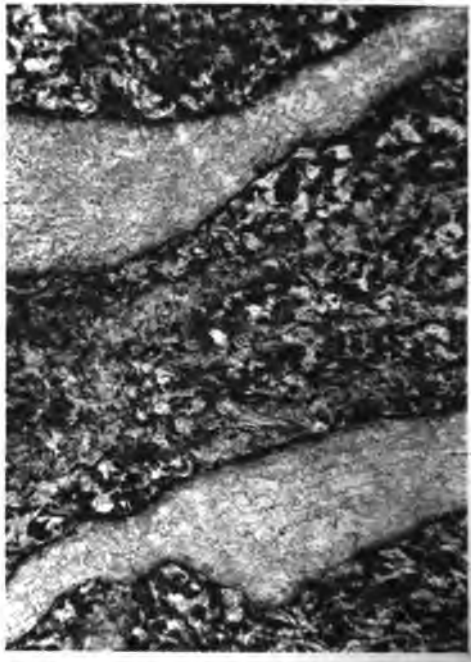

Fig. 21



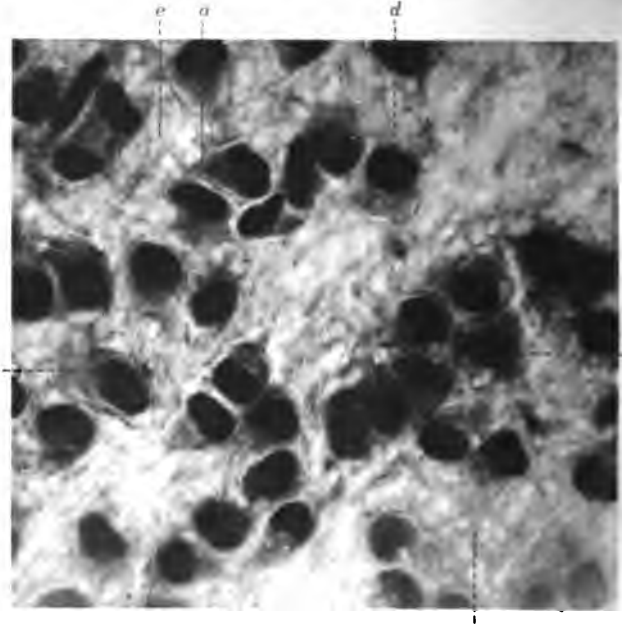

Fig. 4

aum, Synovialmembran.

Fig.12

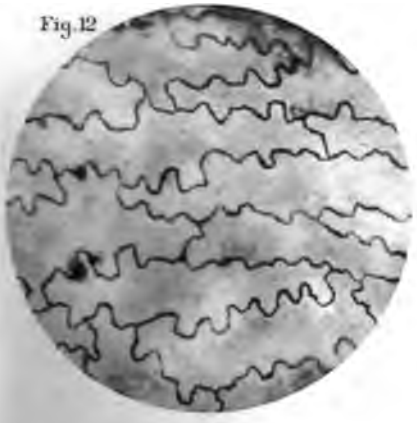

Fig.6

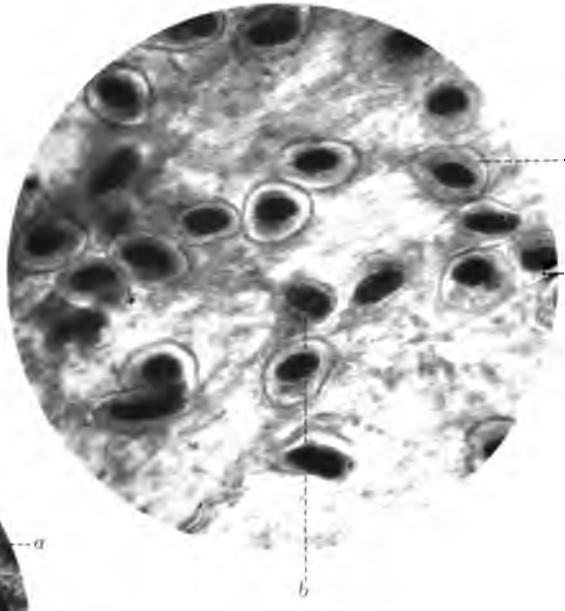

Fig.3

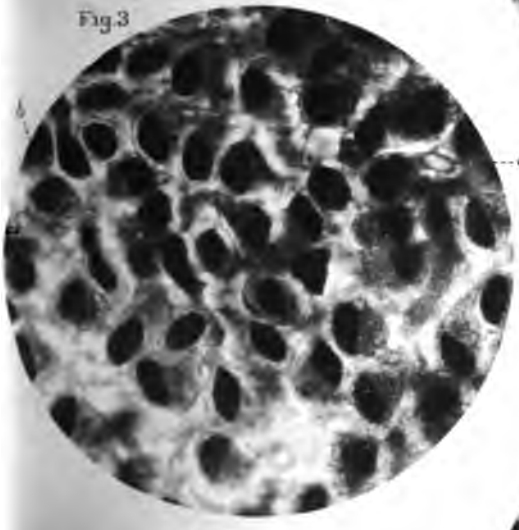

Fig.5

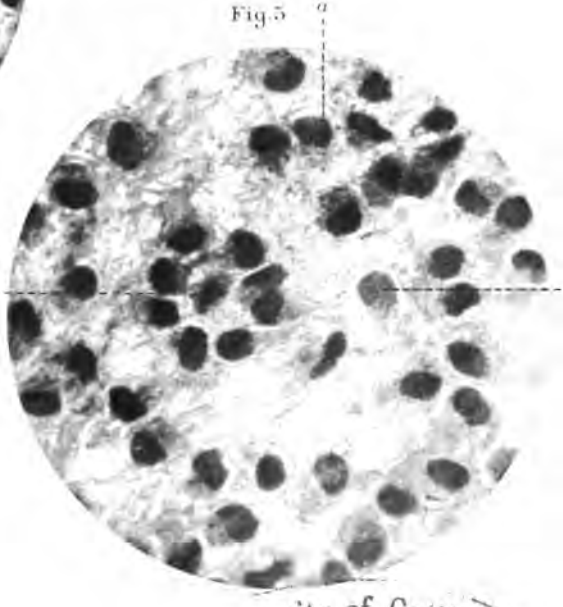

Fig.10



University of California

Fig. 17

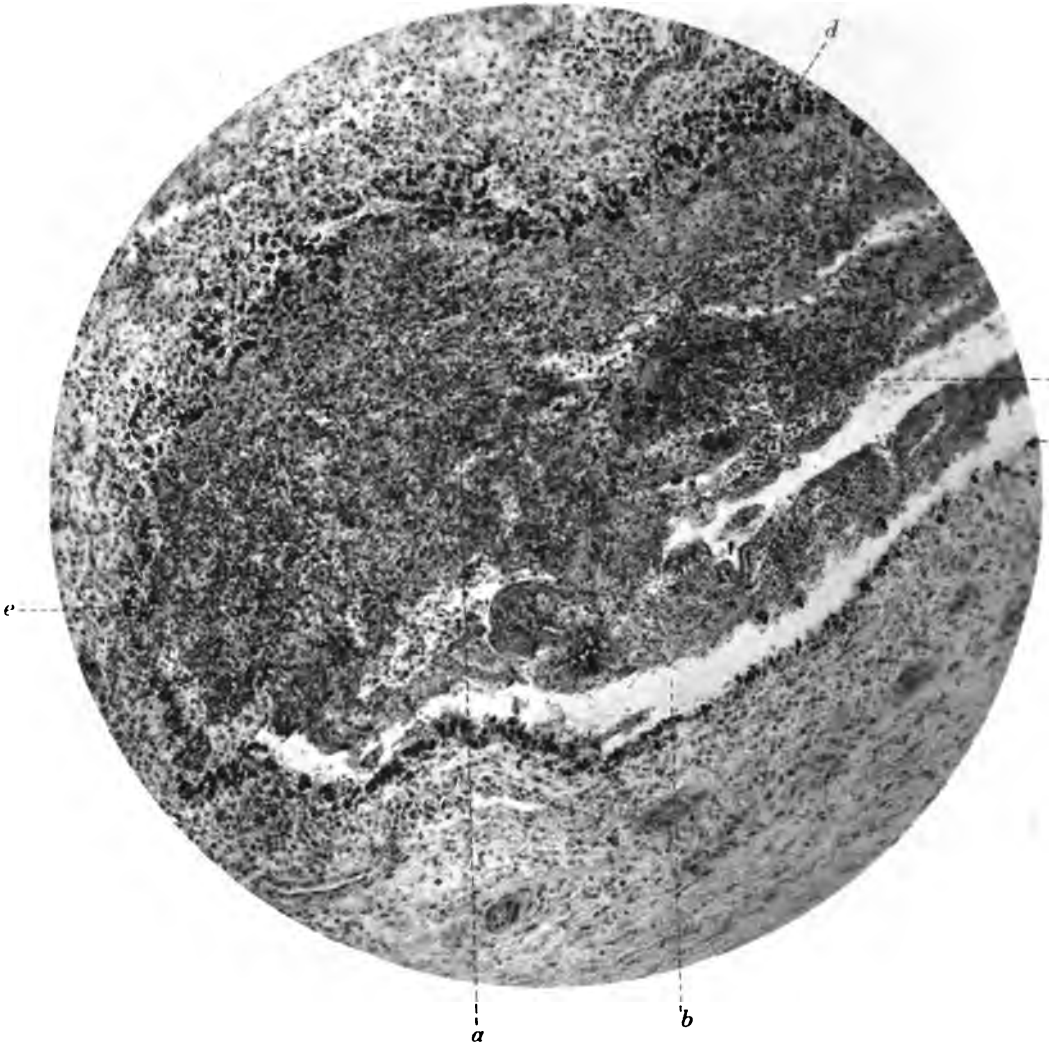

Verlag von F

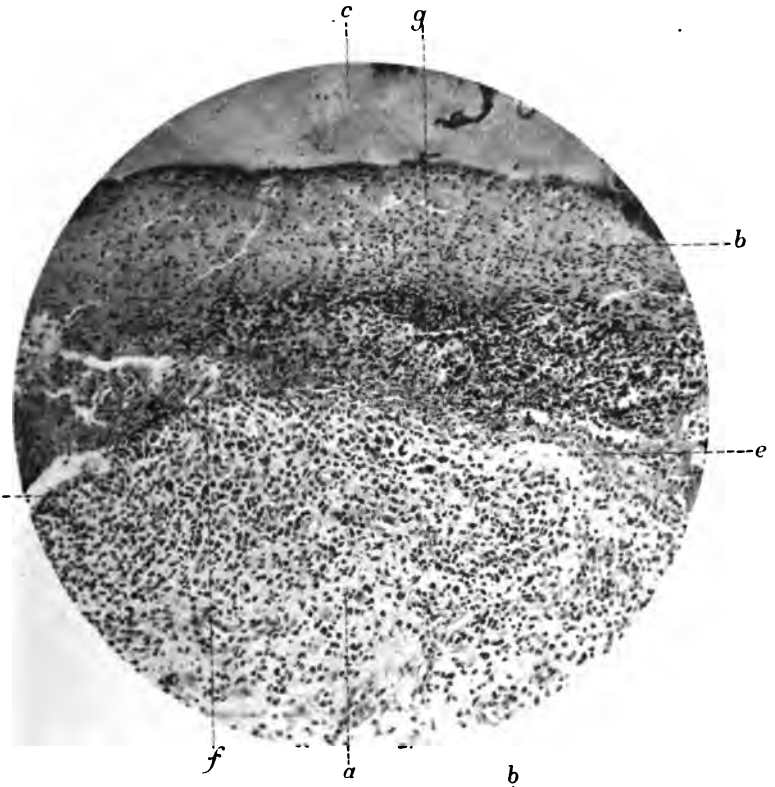

Fig. 16

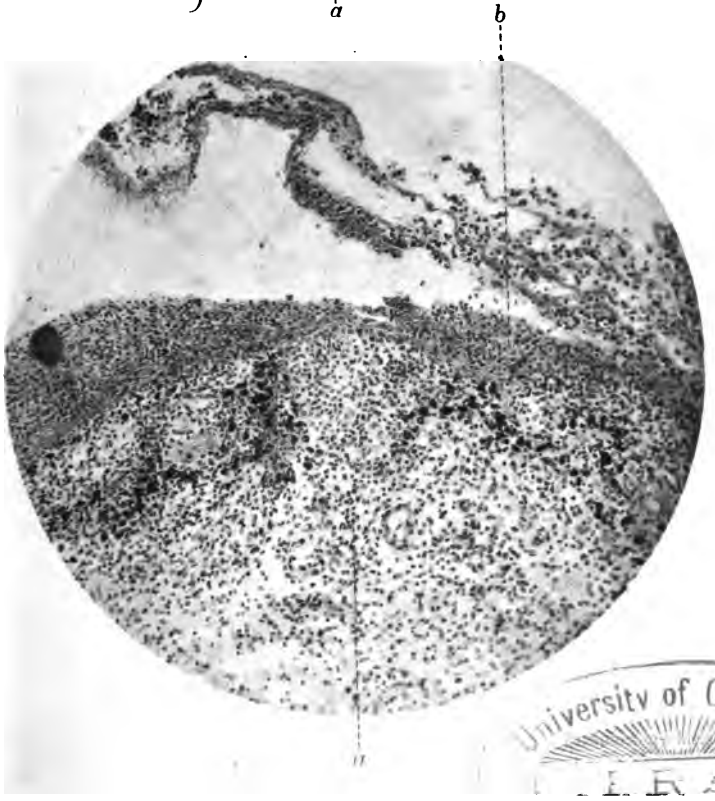

Fig. 18

University of California
LIBRARY

A. Vogel in Leipzig



Fig. 9

University of California
LIBRARY

hämatome bezeichneten Geschwülste. Es sind ein-, selten mehrkämmerige Cysten, die mit flüssigem Blut gefüllt sind. Fast immer liegen sie in der Uvula. Volz[71]) sah eine solche am harten Gaumen.

Schluss.

Es giebt am Gaumen eine anatomisch und auch klinisch wohlcharakterisirte Geschwulstform, die als eine besondere, verhältnissmässig nicht seltene Localisation der sogenannten Mischgeschwülste der Parotisgegend aufzufassen ist.

Die von den Franzosen als Adenome des Gaumens bezeichneten Geschwülste gehören hierher.

Sie zeichnen sich klinisch durch langsames Wachsthum und ihre Abkapselung aus, können aber in verhältnissmässig seltenen Fällen entweder von vornherein oder im Laufe ihrer Entwicklung dadurch, dass sie rascher wachsen, ihre Kapsel durchbrechen und auf die benachbarten Texturen übergreifen, den Charakter von malignen Geschwülsten annehmen, ohne aber Drüsen- oder entfernte Metastasen zu machen.

Anatomisch sind sie charakterisirt durch endo- oder peritheliale Zellwucherungen, welche theilweise colloide Metamorphosen eingehen können, und häufig auch durch das Vorkommen von anderen, knorpeligen, myxomatösen, fibromatösen und lipomatösen Antheilen in wechselnder Menge.

Literaturverzeichniss.

1. Fano, Des Tumeurs de la voûte palatine et du voile du palais. — 2. Rouyer, Mem. sur les tumeurs de la region etc. Mon. des hôp. 1857. No. 2, 3, 4. — 3. Haas, Henry, De quelque tumeurs du voile du palais. Thèse. Strasbourg 1861. — 4. Python, J., Des adénomes du voile du palais et de la voûte palatine. Thèse. Paris 1875. — 5. Fonnegra, Luis, Des épithéliomes glandulaires enkystés du voile du palais. Thèse. Paris 1883. — 6. Mormiche, M, Contribution a l'étude de l'adénome palatin. Thèse. Paris 1883. — 7. Courtade, Antoine, Des polypes papillomateux du voile du palais. Thèse. Paris 1885. — 8. Ott, J., Contribution à l'étude des tumeurs du voile du palais. — 9. Rohden, August, Ueber die Geschwülste des harten und weichen Gaumens. Inaug.-Dissert. Berlin 1872. — 10. Schmidt, Georg, Ueber einen Fall von Angiosarkom des harten Gaumens. Inaug.-Dissert. München 1885. — 11. Friedrich, Hugo, Ueber Geschwülste des weichen Gaumens. Inaug.-Dissert. Berlin 1870. — 12. Fröhlich, L., Ueber Tonsillarpolypen und Geschwülste des weichen Gaumens. Inaug.-Diss. Göttingen 1880. — 13. Paget, Stephen, Tumors of the palate. St. Bartholomews Hospital report. Vol. XXII. 1886.

Casuistik.

1. Arnold (Dermoid), Virchow's Archiv. CXI. — 2. Ansiaux (Adenom), Presse méd. 24. 1262. — 3. Albert (Sarkom), Wiener med. Presse. 1877. Nr. 8. —

4. Aschenborn, O. (Enchondrom), Langenbeck's Archiv. XXV. — 5. Anselin (Fibrom), Journ. de méd. de Vandermonde XIII, 433, cit. bei Paget. — 6. Anselmier (Stein), cit. bei Friedrich. — 7. Allaux (Adenosarkom), cit. bei Fano. 8. Blandin (Teleangiektasie), cit. bei Fröhlich. — 9. Bickersteth (Fibrom), Lancet 1871. — 10. Berthod et Barbier (Epitheliom), Gaz. de Paris 1885. — 11. Bergh, R. (Carcinom), Gurlt, S. 61. — 12. Billroth (Melanosarkom), Chir. Klinik 1868. S. 30. — 13. Blandin (Carcinom), Gaz. des hôp. 1844. S. 290, 1845. S. 86. — 14. Bryand, Thomas, Schmidt's Jahrb. LXIII. S. 190. — 15. Blum (erectiler Tumor, Epitheliom), cit. bei Ott. — 16. Bryant (Adenom), cit. bei Paget. — 17. Boyer (Adenom), cit. bei Paget. — 18. Cleiault, Arnold (Teratom), Virchow's Archiv. CXI. — 19. Castle, Schmidt's Jahrbücher. Bd. LXIX. S. 179. — 20. Chassaignac (Exostosis), Gaz. des hôp. 1849. p. 409, 1851. p. 152. — 21. Dubrueil (Aneurysma), Gazette de Paris 1883. 32, 34. — 22. Despres (Cystadenosarkom), Gaz. des hôp. 1874. p. 862. — 23. Ellermann, Cl. (Aberr. Tonsille), Brit. med. Journ. 1888. — 24. Fontan (Adenom), Gaz. méd. de Lyon 1867. — 25. Felizet (Adenom), Union méd. 1877. — 26. Hofmann (Enchondrom), Langenbeck's Arch. XXXVIII. — 27. Heath (Sarkom), Virchow-Hirsch 1876. — 28. Hofmokl (Sarkom), Wochenblatt d. Gesellschaft der Wiener Aerzte 1870. — 29. Kronacher (Carcinom), D. Zeitschrift für Chirurgie 1889. — 30. Krabbel (Carcinom), Langenbeck's Archiv. XXIII. — 31. Keimer, D. med. Wochenschrift 1887. S. 728. — 32. Krause, Berlin. klin. Wochschr. 1890. Nr. 20. — 33. Landmann (Myxosarkom), Archiv f. Heilkunde 1877. — 34. Lambl (Lipom), Aus dem Kaiser Franz-Josef-Kinderspital. — 35. Leonhard (Teleangiektasie), Schmidt's Jahrbücher. XXXIX. S. 210. — 36. Michaux (Enchondrom), Bulletin Belgique 1862. — 37. Meulen, van der (Mischgeschwulst), Virchow-Hirsch 1878. — 38. Meissner (Epitheliom), Schmidt's Jahrbücher. 161. S. 76. — 39. Mac Leod (Fibrom), Lancet 13. April 1889. — 40. Maisonneuve (Adenom), Clinique chirurg. — 41. Neuffer (Cystosarkom), Württemb. Correspondenzblatt. XLIV. 11. — 42. Poncet et Heron (Adenom), Gaz. des hôp. 1888. p. 70 u. 651. — 43. Picht (Adenochondrom), Inaug.-Dissert. — 44. Page (Adenom), Lancet 10. Jan. 1891. — 45. Parmentier (Stein), Gaz. méd. 1856. — 46. Syme (Fibroid), Lancet 2. Jan. 1856. — 47. Schrötter (Sarkom), Jahresbericht der laryng. Klinik 1870. — 48. Saucerotte (Cyste), Gaz. méd. 1856. — 49. Schreiber (Melanot. Färbung), Berliner klin. Wochenschrift. — 50. Scarpa (Osteom), Langenbeck's Archiv. V. — 51. Treves (Adenom), Lancet 6. Dec. 1884. — 52. Tillaux (Adenom), Gaz. des hôp. 1885. — 53. Waitz (Lipom), Langenbeck's Archiv. XXI. — 54. Wagner (Cyste, Myom), v. Ziemssen's Handbuch. VII. 1. — 55. Weber (Melanocarcinom), Chirurgische Erfahrungen und Untersuchungen.

Der Rest der Casuistik ist in den erstangeführten Monographien enthalten.

II.

Untersuchungen über den Bau der Synovialmembranen und Gelenkknorpel, sowie über die Resorption flüssiger und fester Körper aus den Gelenkhöhlen.

Von

Dr. Heinrich Braun,
Privatdocent in Leipzig.

(Hierzu Tafel I—VII.)

Vor einigen Jahren beauftragte mich mein damaliger Chef Richard v. Volkmann, mich näher mit einer Frage zu beschäftigen, welche ihn seit langer Zeit interessirte, über die er selbst und seine Schüler mehrere Arbeiten veröffentlicht hatten, und welche er doch nicht für abgeschlossen hielt. Es handelte sich darum, die Schicksale von Gelenkblutergüssen, die infolge von Verletzungen entstanden waren, festzustellen. Die Fragestellung war einfach genug, die Beantwortung, wenn anders die Sache erledigt werden sollte, um so schwieriger. Denn als ich mich an die Arbeit machen wollte, zeigte sich, dass nicht nur über die Art und Weise, in welcher feste und flüssige Stoffe aus den Gelenkhöhlen in den Organismus gelangen, sondern sogar über den anatomischen Bau und die Stellung der Synovialmembranen in der Reihe der Gewebe die Ansichten der Autoren sehr getheilt waren, und dass es umfangreicher Voruntersuchungen bedurfte, um auf festem Grund und Boden weiter arbeiten zu können. Die Resultate dieser Voruntersuchungen nun sind es, welche ich mir im Folgenden niederzulegen erlaube.

I. Untersuchungen über die Structur der Gelenkknorpel und Synovialmembranen.

Es ist nicht meine Absicht, hier eine umfassende Schilderung des Baues der in der Ueberschrift genannten Gewebe zu geben, weil ich dabei Bekanntes wiederholen müsste, es liegt mir vielmehr nur daran, die Structur der innersten zellenreichen Schicht der Synovialmembran

und die Art, wie dieselbe gegen die Gelenkknorpel hin sich abgrenzt, zu studiren. Denn wer wissen will, wie flüssige und feste Stoffe in diese Gewebsschicht aufgenommen werden können, muss vor Allem wissen, wie sie gebaut ist; und das gerade ist auch heute noch ein strittiger Punkt. Die Anschauung, dass die Gelenkhöhlen geschlossene, von einer continuirlichen Membran ausgekleidete Säcke wären, führte die älteren Anatomen zu der Annahme, dass auch die Gelenkknorpel von einer von ihnen differenten Gewebsschicht bedeckt seien. Todd, Baumann[6])*) und Reichert[4]) waren die Ersten, welche auf Grund histologischer Untersuchungen fötaler Gelenkknorpel behaupteten, dass die Oberfläche derselben von einem Epithel gebildet werde. Luschka[20]) fand gleichfalls Zellen auf dem fötalen Knorpel, welche er für epitheliale Gebilde hält, jedoch bemerkt er, dass dieselben nicht eine continuirliche Lage bilden, sondern unregelmässig verstreut auf der Oberfläche der Gelenkenden zu finden seien. Nach Tillmanns[26], [27]) ist der fötale Knorpel nur zum Theil von einem Endothel bedeckt, welches eine Fortsetzung des die Synovialmembran bekleidenden Endothels ist. Die Knorpel erwachsener Menschen und Thiere sind nach Ansicht dieser Autoren immer nackt, während neuerdings Schneidemühl[36]) gesehen zu haben glaubt, dass der Endothelbelag der Synovialmembran auch auf den Knorpel übergreife, um sich allmählich auf ihm zu verlieren.

In einer ganz anderen Richtung bewegten sich die Untersuchungen Hueter's[17], [18]). Er benutzte die auf die Gelenkknorpel übergreifenden dünnen Theile der Synovialmembran als sehr geeignetes Object zum Studium derselben. Diese Synovialfortsätze, deren zahlreiche, in Arcaden endigende Blutgefässe bereits Hunter als „circulus articuli vasculosus" bekannt waren, und die von Toynbee[21]) zuerst genauer beschrieben wurden, sind nach Bernays[25]) und Hagen-Torn[33]) bereits in einer sehr frühen Periode des fötalen Lebens als gefässhaltige, die beiden Gelenkenden verbindende Bindegewebsschicht nachzuweisen. Mit der fortschreitenden Bildung der Gelenkspalten schwinden sie, bedecken jedoch beim Neugeborenen hie und da noch grössere Flächen des Gelenkknorpels, z. B. am unteren Rande der Patella, am vorderen Rande der Talusrolle, am Rande des Femurkopfes u. s. w. Sie sind aber auch an den Gelenken erwachsener Menschen und Thiere ausnahmslos vorhanden, wenn auch von geringer Ausdehnung. Hueter fand nun, dass diese Fortsätze der Synovialmembran keineswegs scharf gegen den Gelenkknorpel hin ab-

*) Literaturverzeichniss am Ende der Arbeit.

schneiden. Er fand, dass die centralen Theile der Gelenkfläche der Patella von Neugeborenen ausnahmslos von echtem Knorpel gebildet werden. Schreitet man aber bei der Untersuchung gegen den Rand der Gelenkfläche vor, so kommt man in eine Zone, in welcher die Knorpelzellen eckige Contouren und Fortsätze aufweisen; geht man noch weiter vor, so findet man in den oberflächlichsten Gewebsschichten der Gelenkfläche nicht Knorpelzellen, sondern mit zahlreichen Fortsätzen versehene und unter einander anastomosirende Zellen, und wenn man nun in die Nähe der Gefässarcaden gelangt, welche ihre convexen Bogen gegen das Centrum der Gelenkfläche hinkehren, so rücken die Zellen oft so nahe zusammen, dass sie in ihrer Gesammtheit den Eindruck eines Epithels machen. Hueter hielt diese Zellen für Bindegewebszellen, die in das Saftkanalsystem eines Bindegewebshäutchens im Sinne Recklinghausen's eingelagert seien. Der Umstand, dass Hueter seine Schlüsse nur auf Grund der Behandlung der Gewebe mit Lösungen von Argentum nitricum basirte, der Umstand ferner, dass die nicht immer ganz bestimmt zu controlirende Wirkung des genannten Silbersalzes ihn zu einzelnen Fehlschlüssen verleitete, und endlich das überaus schlechte Renommé, in welches das Argentum nitricum als histologisches Reagens eine Zeit lang gekommen war, machen es wohl erklärlich, dass Hueter's Anschauungen sehr scharf bekämpft, ja ignorirt wurden. Indessen gab doch eine 8 Jahre später veröffentlichte Arbeit von Reyher[30]) den Hueterschen Untersuchungen der Gelenkflächen eine wesentliche Stütze. Reyher glaubte gefunden zu haben, dass in einer frühen Zeit des Fötallebens aller Gelenkknorpel in seinen oberflächlichen Schichten nicht Knorpelzellen, sondern verzweigte Bindegewebszellen enthalte, die am Rande allmählich zusammenrücken und in die Kapselauskleidung übergehen. Noch vor der Geburt verwandelten sich diese Bindegewebszellen im Centrum der Gelenkflächen in Knorpelzellen. Von wesentlicher Bedeutung aber ist es, dass Reyher diese zuerst von Hueter auf den Gelenkflächen gesehenen verzweigten Zellen nicht nur mit Hülfe des Argentum nitricum, sondern auch durch Färbung des Zellprotoplasmas mit Goldchlorid nachzuweisen im Stande war. Auch von Landzert[10]) und ferner von Colomiatti[10]) und Waldeyer*) sind diese Zellen gesehen worden.

Es ist von anderer Seite nicht weiter bestätigt worden, dass, wie Reyher meinte, die Gelenkflächen des Fötus durchweg von Binde-

*) Citirt nach Virchow-Hirsch's Jahresbericht 1874. I. S. 39, woselbst Waldeyer Colomiatti's Befund bestätigt.

gewebe bedeckt sind. Vielmehr giebt Bernays[25]) bestimmt an, dass er das Centrum der Gelenkflächen stets nackt gefunden habe, während ihre Peripherie von einer Bindegewebsschicht, „chondrogenen Schicht", überzogen sei. In gleichem Sinne äussert sich Hagen-Torn[33]) (S. 615): „Die Contactstellen der Knorpel" — (d. h. diejenigen Stellen, welche dem Knorpel des correspondirenden Gelenkendes anliegen) — „scheinen bei der Bildung des Gelenkspaltes keinen Zellenüberzug zu besitzen, während die übrige Knorpeloberfläche mit einer zur Peripherie hin sich verdickenden Zellenschicht bedeckt ist. Die oberflächlichsten Zellengebilde tragen den durch Silberbehandlung nachweisbaren Charakter von Zellen, die in Saftlücken liegen. Bei einem Rindsembryo von 52 Cm. Länge fand sich fast die ganze Fläche des Tibiakopfes von solchen zellhaltigen Saftlücken bedeckt. Die Zellen in den Saftlücken bekommen zum Centrum der Gelenkfläche hin immer kürzer werdende Fortsätze und gehen im Centrum in Knorpelzellen über."

Darüber also dürfte wohl eine Meinungsverschiedenheit nicht mehr bestehen, dass an den Rändern der Gelenkknorpel, auch über die Grenze der eigentlichen gefässhaltigen Synovialmembran hinaus, in bald grösserer, bald geringerer Ausdehnung die Oberfläche der Gelenkenden nicht von Knorpel, sondern von einem andersartigen Gewebe gebildet wird. Nur das ist, wie es scheint, bis heute noch nicht ausgemacht, ob dies Gewebe als ein Endothelhäutchen oder als eine dünne Bindegewebsmembran zu bezeichnen ist. Die Entscheidung dieser Frage aber fällt zusammen mit der Auffassung des Baues der ganzen Gelenkkapselauskleidung.

Bis zur Mitte des 18. Jahrhunderts wurden die Synovialmembranen allgemein für drüsenhaltige Schleimhäute gehalten (Winslow)[1]), und obgleich Bichat[3]) bereits im Jahre 1800 zeigte, dass die Gebilde, welche man für Drüsen (Haversische Drüsen) gehalten hatte, in Wahrheit Fettträubchen seien, und die Synovialmembranen von den echten Schleimhäuten trennte, hat jene älteste Anschauung doch noch im Jahre 1880 durch Soubbotine[35]) eine fröhliche Auferstehung gefeiert. Derselbe bezeichnete nämlich die Gelenke als geschlossene Drüsen (Glandes closes) und reihte sie den übrigen epithelialen Drüsen des Körpers an. Zwar haben auch Bichat und seine älteren Nachfolger die Intima der Synovialmembranen als eine continuirliche Zellenschicht beschrieben, die sie Epithel nannten, aber sie wussten dies Epithel wohl vom echten Drüsenepithel zu unterscheiden und rechneten die Synovialmembranen den serösen Häuten zu. Mit Rücksicht auf die Ergebnisse embryologischer Untersuchungen sprachen die-

jenigen der neueren Forscher, welche an der Innenfläche der Gelenkkapseln ebenfalls eine continuirliche Zellenschicht zu finden glaubten, nunmehr von einem Endothel. Im Einzelnen freilich gingen dabei die Ansichten noch weit auseinander.

Cornil und Ranvier[13]), Kölliker[8]), Tillmanns[26]) u. A. sahen eine bald einfache, bald mehrfache, Hyrtl[14]), Landzert[10]), Steinberg[32]), Schneidemühl[36]) nur eine einfache Zellenschicht. Henle[7]) bezeichnet die Kapselauskleidung als ein mehrschichtiges Epithel, welches weder auf die Knorpel, noch auf die Gelenkzotten übergreife, Schneidemühl hingegen fand immer ein einschichtiges, continuirliches Endothel, welches auf die intraarticulären Bänder, auf die Zotten und auch in den Gelenken ausgewachsener Säugethiere auf den Knorpel übergehe, um ihn eine Strecke weit zu bedecken. Indessen hatte bereits im Jahre 1865 His[12]) die Ansicht ausgesprochen, dass die Gelenkmembranen bindegewebige Häute seien, deren oberflächliche Zellen oft so nahe bei einander liegen, dass sie in ihrer Gesammtheit das Aussehen eines mehrfach geschichteten Endothels hätten. Er leugnete also die Existenz eines wohlcharakterisirten zelligen Häutchens an der Innenfläche der Gelenkkapseln, und dies bezeichnet den Beginn des für Viele auch heute noch nicht erledigten Streites, ob man die sogenannte Intima der Synovialmembranen als ein Endothel oder als frei endigende Bindegewebsmembran aufzufassen habe. Nächst His waren es Hueter[17]) und Böhm[11]), welche auf Grund der Resultate der Silberbehandlung die Existenz eines Endothels bestritten und die Auskleidung der Synovialis für ein besonders modificirtes Bindegewebe hielten, dessen Formen bald an das Endothel, bald an die Saftkanälchenzeichnungen der Cornea erinnerten (Hueter's „epithelioides und keratoides Bindegewebe"), und dessen Zellen in einem Saftkanalsystem im Sinne Recklinghausen's lägen. Albert[16]) hielt Hueter's Meinung, dass die fraglichen Zellen von den Endothelien zu trennen wären, für begründet und zwar hauptsächlich deshalb, weil beim Frosch, wo die Endothelien so entwickelt sind, solche an der Innenseite der Gelenke sicher nicht vorhanden sind. Von neueren Autoren ist es vor Allem Hagen-Torn[33]), der in einer unter Waldeyer's Leitung geschriebenen Arbeit die Beobachtungen und Schlüsse Hueter's im Grossen und Ganzen bestätigen konnte.

Auf weitere ausführlichere literarische Erörterungen kann ich um so mehr verzichten, als Hagen-Torn[33]) eine eingehende Uebersicht über die einschlägige Literatur gegeben hat und seitdem nur die bereits erwähnte Arbeit von Schneidemühl[36]) erschienen ist.

Auf diese, wie auf die älteren Arbeiten werde ich jedoch gelegentlich zurückkommen müssen.*)

Die Ergebnisse meiner eigenen Untersuchungen sind an den Gelenken neugeborener Kinder, sowie erwachsener Menschen und Hausthiere in den verschiedensten Altersstufen gewonnen worden. Ich werde sie hier nur so weit erörtern, als sie zu der Entscheidung der Frage, ob die Intima der Synovialmembran als ein Endothel oder als eine zellenreiche Bindegewebsschicht aufzufassen ist, vielleicht etwas beitragen könnten. Ueber die Schwierigkeit dieser Entscheidung hat sich Schneidemühl, der letzte Bearbeiter des in Rede stehenden Themas, meiner Meinung nach mit einem Sprunge hinweggesetzt, indem er Folgendes schreibt: „Welch' anderes Gewebe soll sich histologisch so verhalten, wie Endothel? Wir sehen (sc. bei der mikroskopischen Untersuchung der Synovialisoberfläche) in einer Fläche dicht gelagerte runde Kerne. Zu jedem Kern gehört nothwendig auch ein Zellenleib, welcher bei solcher Lage der Kerne zur Construirung keines anderen normalen Gewebes führen kann, als einer Endothelschicht. Vergegenwärtigt man sich ferner die Thatsache, dass man bei starken Vergrösserungen sehr wohl auch die zugehörigen Zellgrenzen unterscheiden kann, so dürfte die bisher für den Nachweis des Endothels geforderte Darstellung der Kittleisten durch Argentum nitricum kein hierfür unbedingt nothwendiges Erforderniss sein."

Ja, das wissen wir wohl alle, dass an der Oberfläche der Synovialmembranen dichtgedrängt Zellen in einer Ebene liegen, ob sie aber thatsächlich in der Art eines Endothels aneinandergelagert sind, um eine selbständige Gewebsschicht zu bilden, das soll doch eben untersucht werden. Und im zweiten Satz des obigen Citats ist bereits ein Punkt angedeutet, welcher bei der mikroskopischen Untersuchung die Intima der Synovialmembran von einem Endothel unterscheidet. Dort können nämlich sowohl bei Untersuchung des frischen Gewebes, als nach Anwendung kernfärbender Mittel die Zellgrenzen theilweise ohne Weiteres gesehen werden, jede Zelle erscheint als einzelnes Individuum, während ein unter gleichen Verhältnissen untersuchtes Endothel bekanntlich als eine kernhaltige Protoplasmaschicht sich darstellt.

---

*) Die schwedische Arbeit Hammar's über den Bau der Gelenke ist nirgends referirt worden, sie ist mir daher erst bekannt geworden durch die während des Druckes dieser Arbeit erschienene deutsche Uebersetzung.[43]) Die Resultate der Hammar'schen Arbeit sind, wie ich mit Befriedigung constatiren darf, im Grossen und Ganzen die gleichen, wie die meiner anatomischen Untersuchungen.

Um die Sache zu entscheiden, ist es nothwendig, das zu den in einer Ebene gelagerten Kernen gehörige Protoplasma nicht blos zu construiren, sondern derart zur Anschauung zu bringen, dass die Vertheilung desselben an der Gelenkinnenfläche völlig klargestellt werden kann, und darin beruht eben die einzige Schwierigkeit der Untersuchung. Zwei Wege stehen zur Erreichung dieses Ziels offen, der eine, technisch leichtere, ist der, dass man durch Lösungen von Argentum nitricum das intercelluläre Gewebe färbt und dadurch die Formen des von dem Silbersalz nicht gefärbten Protoplasmas sichtbar macht, der andere verlangt die Herstellung einer distincten Färbung des Zellprotoplasmas selbst. Dieser letztere ist für uns zunächst aber der einzig mögliche, weil eben die Silberbilder zuweilen einer verschiedenen Deutung fähig sind, d. h. weil sie im vorliegenden Fall bald als der Ausdruck einer zellenreichen Bindegewebsmembran, bald als derjenige eines Endothels angesehen wurden. Wir kommen damit also vorerst nicht weiter, sondern müssen den schwierigeren Weg, bestehend in der Färbung des Zellprotoplasmas, einschlagen. Die Silberbilder dagegen werden nachher im Zusammenhang besprochen werden.

Bei der mikroskopischen Besichtigung zeigt die Innenfläche eines Gelenks ein vierfach verschiedenes Aussehen. Ein Theil derselben, matt glänzend, sammetartig weich und sehr blutreich, bedeckt die lockeren, weicheren Theile der Gelenkinnenfläche, d. h. loses, der eigentlichen Gelenkkapsel aufliegendes Bindegewebe und Fett, ein anderer Theil, hart, weiss glänzend und blutarm, bildet die Oberfläche von Sehnen, welche in so vielen Gelenken die Gelenkhöhle begrenzen helfen, und von straffen Gelenkbändern. Ein dritter Theil ist von Gelenkzotten bedeckt, und einen vierten stellen die knorpligen Gelenkflächen dar. Es erfordern diese vier Theile der Gelenkinnenfläche bezüglich ihrer Structur zunächst eine gesonderte Besprechung, wenngleich sie sich nicht scharf gegen einander abgrenzen lassen, ja sich schliesslich als histologisch völlig gleichwerthig herausstellen werden.

Beginnen wir mit der Untersuchung der Knorpeloberfläche, wozu sich z. B. die Patella eines neugeborenen Kindes oder die obere Tibiagelenkfläche eines Kalbes vortrefflich eignet. Im frischen, wie im gehärteten Zustande lassen sich leicht feine oberflächliche Lamellen vom Knorpel isoliren, oder feine Oberflächenschnitte mit dem Rasirmesser herstellen. Werden dieselben frisch untersucht, so sieht man in der Regel nur das typische Bild des Knorpels, und nur selten vermag man in den obersten Gewebsschichten hie und da eine mit Fortsätzen versehene Zelle zu erkennen, falls das Präparat vom Rande des Gelenk-

knorpels stammte. Das ist bereits von Colomiatti gefunden worden. Besser können diese Zellen sichtbar gemacht werden, wenn es gelingt, ihr Protoplasma zu färben. Hierzu dient zunächst eine Methode, welche von Rollet zur Darstellung der Hornhautkörperchen angegeben worden ist. Man legt die Präparate zusammen mit einigen Jodkrystallen mehrere Stunden in eine verschlossene Schale. Die Joddämpfe färben das Zellprotoplasma braungelb, das intercelluläre Gewebe aber hellgelb.

Als souveräne Methode, die Structur der Knorpeloberfläche zu studiren, aber muss die Behandlung mit Goldchlorid gelten, eine Methode, die, wenn sie gelingt, wohl die denkbar vollkommensten Bilder liefert. Ihre Unsicherheit in Bezug auf das Gelingen muss man mit in Kauf nehmen.*) Ebenso gute Protoplasmafärbungen erhielt ich, wenn ich die Gelenkknorpel frisch in Sublimat oder Osmiumsäure**) härtete und die mit dem Rasirmesser angefertigten Oberflächenschnitte mit Hämatoxylin und Eosin färbte. Das Misslingen einer distincten Protoplasmafärbung aber ist dabei doch noch häufiger, als bei der Goldbehandlung. Was man nun bei gelungener Färbung an Flächenschnitten sieht, ist Folgendes: Die Oberfläche der centralen Theile der Gelenkflächen besteht ausnahmslos aus Knorpel (Taf. I, Fig. 1 a). Wenn man jetzt mit der Untersuchung gegen den Rand der Gelenkfläche vorschreitet, so bekommen erst vereinzelte, dann alle Knorpelzellen eckige Contouren und einzelne dicke protoplasmatische Fortsätze (Taf. I, Fig. 1 b). Ueber ihnen, also noch näher an der freien Oberfläche, aber treten bereits bald einzelne, bald kleine Gruppen bildende Bindegewebszellen mit ausserordentlich langen, verzweigten protoplasmatischen Fortsätzen auf. Diese Bindegewebszellen werden, je mehr man sich dem Knorpelrande nähert, immer zahlreicher, ihre Leiber wie ihre Fortsätze schieben sich mannigfaltig über einander, letztere verflechten sich und anastomosiren unter einander. Diese nichtknorplige Schicht ist nun allmählich dicker geworden, in ihrer Grundsubstanz, welche sich im Gegensatze zu der des Knorpels mit Hämatoxylin nicht färbt, treten Fibrillen auf (Taf. I, Fig. 1 c). Je mehr man

*) Ich empfehle, die frischen Gewebe nach Ranvier's Vorschrift 5 Minuten in Citronensaft, dann 15—20 Minuten in 1 proc. Goldchloridlösung zu legen und hierauf 2 Tage in mit etwas Essigsäure versetztem Wasser dem Licht auszusetzen. Seit ich Ranvier's kleinen Kunstgriff anwende, habe ich fast nie mehr Misserfolge gehabt.

**) 3 proc. Sublimatlösung mit Zusatz von 1 proc. Essigsäure, ¼ proc. Osmiumsäurelösung. Die Gewebe verweilen in diesen Flüssigkeiten nicht länger als eine Stunde und werden sorgfältig in Alkohol nachgehärtet.

sich jetzt dem Gebiete der dem Knorpel aufliegenden Blutcapillaren, dem „Circulus articuli vasculosus" nähert, desto näher rücken die verzweigten Zellen zusammen, endlich so weit, dass zunächst der Oberfläche ihre Leiber nur schmale Leisten des intercellulären Gewebes zwischen sich lassen; oder, anders gesagt, es bildet die Intercellularsubstanz, von der Fläche gesehen, ein Netz schmaler Bälkchen, in dessen Maschen je eine Zelle liegt. Ihre Fortsätze strecken diese Zellen jetzt vorzugsweise in die Tiefe unter die benachbarten Zellen (Taf. I, Fig. 1 d). Wurden diese Fortsätze nicht deutlich sichtbar gemacht, so erinnert nunmehr die Anordnung der Zellen in der That an ein Endothel. Die Deutung dieser Bilder kann wohl keinem Zweifel unterliegen, es handelt sich ohne Frage um eine Bindegewebsschicht mit darin liegenden fixen Zellen, welche allmählich die oberflächlichen Knorpelschichten substituirt. Es hat dieses gefässlose Bindegewebe in der That eine gewisse Aehnlichkeit mit der Cornea, weshalb eben Hueter es keratoides Bindegewebe nannte. Die Untersuchung von Schnitten, welche senkrecht zur Oberfläche durch die Randzonen des Knorpels gelegt wurden, lehrt, dass die Gelenkflächen zum grössten Theil von einer relativ dicken Schicht der homogenen Knorpelgrundsubstanz gebildet werden und dass dann die ersten Bindegewebszellen in der That in dieser oberflächlichsten Schicht auftreten. Die Bindegewebsschicht nimmt rasch gegen den Knorpelrand hin an Dicke zu, in der Tiefe geht sie ganz allmählich in den unterliegenden Knorpel über, indem ihre Zellen durch Knorpelzellen ersetzt werden, ihre Grundsubstanz homogen und für Hämatoxylin färbbar wird. Die Ergebnisse meiner Untersuchungen stimmen demnach, bis hierher wenigstens, völlig mit denen Reyher's überein, der die verzweigten Zellen, wie auch ihr allmähliches Zusammenrücken mit Hülfe der Vergoldungsmethode nachweisen konnte.

Nachdem v. Recklinghausen den Begriff des Saftkanalsystems im Bindegewebe aufgestellt hatte, ist Rollet durch elektrische Reizung des lebenden Protoplasma der exacte Nachweis gelungen, dass die Zellen der Cornea contractionsfähig sind und in einem System verzweigter Hohlräume liegen, das von ihnen nicht immer ganz ausgefüllt wird, sondern unter Umständen auch von Gewebsflüssigkeiten und von Wanderzellen als Weg benutzt wird. Nach Analogie dieser Untersuchungen, wie auch der Beobachtungen am Zwerchfell und anderen Orten dürfen wir annehmen, dass auch die Zellen der die Knorpeloberfläche bedeckenden Bindegewebsschicht in einem Saftkanalsystem im Sinne v. Recklinghausen's liegen, wenn auch der exacte Beweis dieser Annahme nicht gelungen ist. Reyher hat zwar

gesehen, dass das Protoplasma der Zellen häufig durch halbmondförmige Spalten von dem umgebenden intercellulären Gewebe getrennt war, und findet darin einen wirklichen Beweis der Existenz des Saftkanalsystems. Die Richtigkeit der Beobachtung kann ich wohl bestätigen, glaube aber nicht, dass man die Wirkung von Schrumpfungsvorgängen beim Zustandekommen dieser Spalten auszuschliessen vermag. Weit bedeutungsvoller erscheint es mir, dass van der Sluys[31]) und Hagen-Torn[33]) das oberflächliche Saftkanalsystem der Synovialmembran, welches den Saftspalten des hier in Rede stehenden Bindegewebes völlig gleichwerthig ist, injiciren konnten. Darauf wird weiter unten noch eingegangen werden müssen.

Es scheint nun, als ob die Vertheilung von Knorpel und Bindegewebe auf den Gelenkflächen im Wesentlichen von mechanischen Verhältnissen abhängig wäre. Denn wo unter normalen oder pathologischen Verhältnissen eine Knorpelfläche einem Drucke oder einer andauernden Reibung nicht ausgesetzt ist, da liegt an ihrer Oberfläche eine mehr oder weniger dicke Bindegewebsschicht, die sich nachher, wenn mechanische Einflüsse sie treffen, in Knorpel verwandeln kann. Der fötale Gelenkknorpel ist sofort nach der Spaltbildung da, wo er in dauerndem Contact mit der gegenüberliegenden Gelenkfläche steht, nackt (Bernays, Hagen-Torn), an allen anderen Stellen mit Bindegewebe überzogen. Wenn dann die Bewegungsexcursionen grösser werden, rücken auch allmählich, und zwar in steter Beziehung zu etwaigen während der Entwicklung eintretenden Aenderungen im Mechanismus des Gelenks, die Grenzen des Bindegewebes gegen den Knorpelrand zurück. Bei Neugeborenen bedeckt es stellenweise noch einen relativ grossen Theil des Knorpels. Ich möchte hier auf das von Hueter gewählte Beispiel hinweisen. Der Foetus liegt in utero mit stark flectirten Hüften und Kniegelenken, so dass bald nach der Geburt die völlige Streckung in diesen Gelenken wegen der Kürze der betreffenden Flexoren überhaupt nicht möglich ist. Die untere Facette der Patella, sowie der vordere Theil der Femurcondylen sind demnach überhaupt noch nicht mit anderen Knorpelflächen in Berührung gekommen. Dementsprechend ist an diesen Stellen der Gelenkknorpel Neugeborener ausnahmslos in grösserer Ausdehnung mit Bindegewebe bedeckt, welches erst unter dem Einflusse der grösseren Bewegungsexcursionen allmählich schwindet. Nichtsdestoweniger ist in jedem Gelenke, auch des erwachsenen Menschen und Thieres, an den Rändern der Gelenkflächen ausnahmslos eine bald sehr schmale, bald breitere Zone nachzuweisen, welche aus dem oben geschilderten gefässlosen Bindegewebe besteht, und welche den Uebergang des Knor-

pels in die Synovialmembran bezeichnet. Weiterhin lehrt die Pathologie, dass die Integrität der Gelenkknorpel unter Anderem abhängig ist von den sie treffenden mechanischen Insulten. In Gelenken, welche sehr lange Zeit bewegungslos verharrt haben, verwandeln sich die oberflächlichen Schichten der Gelenkflächen in ein gefässloses Bindegewebe, während gleichzeitig allerdings die Gefässe der Synovialmembran weiter als normal vom Rande her auf den Knorpel übergreifen. Doch hält Reyher mit Recht die primäre Gefässlosigkeit dieses Bindegewebes für einen Beweis, dass es wirklich durch eine Metamorphose des Knorpels entstanden, nicht aber etwa vom Rande her über die Gelenkflächen hinüber gewachsen sei. Denn das Letztere könne man sich nur unter dem Vorantritt oder wenigstens der gleichzeitigen Entwicklung neuer Gefässe denken. Ich habe mehrfach Gelegenheit gehabt, diese bindegewebige Metamorphose an menschlichen Gelenken zu studiren, und erinnere mich namentlich an einen Patienten, der sich infolge einer schweren Verletzung des Ober- und Unterschenkels eine spitzwinklige, unbewegliche Contractur des Kniegelenks zugezogen hatte. Nach vielen Jahren wurde ihm das Bein amputirt, und ich konnte nachweisen, dass die gesammten Gelenkflächen des bis auf einige Verwachsungen normalen Kniegelenks von einer dicken, nur an den Rändern vascularisirten Bindegewebsschicht bedeckt waren. Es giebt aber in der Pathologie noch weitere ausgezeichnete Beispiele für die Thatsache, dass die Existenz nackter knorpliger Gelenkflächen an das Vorhandensein von Druck und Reibung gebunden ist. Es kommen nämlich nicht selten abnorme gelenkähnliche Neubildungen vor, und zwar in Form der sogenannten knorpligen Exostosen. Es sind das knöcherne Tumoren, welche sich oft multipel in der Nähe der Epiphysenlinien entwickeln und welche an ihrer Peripherie eine Knorpelschicht tragen. Sie sind ferner nicht selten von regelrechten Synovialsäcken umgeben, die wie jedes normale Gelenk Synovialflüssigkeit enthalten. Die oberflächlichen Schichten dieses Knorpels bestehen nun aber, wovon ich mich in 5 Fällen überzeugen konnte, aus einem gefässlosen Bindegewebe mit verzweigten Zellen. Genau das gleiche Verhalten zeigen die knorpligen Gelenkmäuse. Auf der anderen Seite wieder finden sich auch an anderen Orten als den Gelenken Beispiele, dass Bindegewebe da, wo es starkem Druck oder andauernder Reibung ausgesetzt ist, sich in Knorpel verwandelt. Findet man doch Knorpel auch in abnormen Nearthrosen, ferner nicht allein normaliter in Schleimbeuteln, Sehnen und Sehnenscheiden (z. B. an den Peronealsehnen), wo mechanische Insulte dauernd auf sie wirken, sondern gelegentlich in erworbenen Schleimbeuteln, wo von einer congenitalen

Knorpelanlage gar nicht die Rede sein kann. Was ich nun aus dem eben Gesagten nochmals hervorheben möchte, das ist die Variabilität der Structur der Gelenkflächen und deren Abhängigkeit von mechanischen Momenten, vor Allem aber die unzweifelhafte Thatsache, dass am Rande der Gelenkflächen nicht etwa eine neue Gewebsschicht, etwa ein Endothelhäutchen, sich nachweisen lässt, welches von der Synovialmembran auf den Knorpel übergreift und irgendwo auf ihm endigen soll, sondern dass der Knorpel durch eine Zone zweifellos bindegewebiger Natur allmählich in die Synovialmembran übergeht, deren Structur wir nunmehr betrachten wollen. Ich werde zunächst den Bau der Kapselauskleidung schildern, da, wo dieselbe ein weiches, lockeres Gewebe darstellt und frei von Zotten ist.

Sie besteht daselbst, wie ich als bekannt voraussetzen darf, zunächst der Gelenkhöhle aus einer sehr zellenreichen Schicht, welche in der Regel als Endothel bezeichnet wird, und aus einer tieferen, lockeren Bindegewebsschicht, welche Blut- und Lymphgefässe enthält. Zwischen diesen Gefässen aber befinden sich zahlreiche verzweigte, unter einander anastomosirende Zellen vom Charakter der fixen Bindegewebszellen. Die Räume, in welchen diese Zellen liegen, stellen ein Saftkanalsystem vor, welches in seiner Formation und seinem Verhältniss zu Blut- und Lymphgefässen demjenigen des Zwerchfells, wie es von v. Recklinghausen beschrieben wurde, ganz ausserordentlich ähnlich ist.

Im Gegensatz zu endotheltragenden Flächen, von denen man das Endothelhäutchen mit der grössten Leichtigkeit isoliren kann, ist die Oberfläche der Synovialmembranen gegen mechanische Insulte sehr resistent, und nur mit Hülfe von Mareationsmitteln (1/3 proc. Alkohol, Jodserum, dünnen Chromsäurelösungen) kann man von ihnen einzelne, meist mit dem einen oder anderen Fortsatz versehene Zellen und oberflächliche Schichten isoliren. Die Trennung dieser Gewebsschichten aber erfolgt hierbei ganz unregelmässig, gewöhnlich bekommt man Theile der Gefässschicht mit in das Präparat. Ein als eine besondere Gewebsschicht imponirendes, lediglich zelliges Häutchen in der Weise wie vom Peritoneum zu isoliren, ist mir nicht gelungen, was ich gegenüber Tillmanns, Schneidemühl u. A. betonen muss. Sorgfältige Protoplasmafärbungen mit Jod, mit Goldchlorid, oder Doppelfärbungen mit Hämatoxylin und Eosin bei Synovialmembranen, welche in der früher angegebenen Weise vorsichtig in Sublimat oder Osmiumsäure gehärtet wurden, zeigen nun in der That, dass die Vertheilung des Zellprotoplasmas in den obersten Schichten der Synovialis nichts mit derjenigen gemein hat, welche zu der Aufstellung des Begriffs „Endothel" geführt hat.

Ist Härtung und Färbung derart gelungen, dass man die Contouren der Zellen allenthalben erkennen kann, dann lehrt die Untersuchung von feinen Oberflächenschnitten der Synovialmembran Folgendes: Die meist rundlichen Körper der der Gelenkhöhle benachbarten Zellen liegen alle in einer Ebene und nahe beisammen, sie sind von einander getrennt durch schmale Streifen eines nichtprotoplasmatischen Gewebsbestandtheiles. Jede dieser Zellen hat zahlreiche Fortsätze, welche sich in die Tiefe und unter die benachbarten Zellen erstrecken und mit ihnen oder mit tiefer gelegenen Zellen anastomosiren. Die photographische Wiedergabe dieser Verhältnisse kann zwar nur unvollkommen sein, weil sehr starke Vergrösserungen nöthig sind, und daher nur sehr dünne Schichten scharf gezeichnet werden, immerhin aber giebt das Photogramm, Taf. II/III, Fig. 3, glaube ich, ein anschauliches Bild. Unter dieser oberflächlichen Schicht wird das intercelluläre Gewebe verhältnissmässig reichlicher, die Zellen rücken aus einander und strecken nun ihre Fortsätze mehr in einer zur Oberfläche der Membran parallelen Ebene aus. So entsteht hier ein zwischen den Gefässen ausgespanntes Netzwerk protoplasmatischer Fortsätze, in dessen Knotenpunkten die Zellkörper liegen. Es ist das eben der Inhalt des oft geschilderten Saftkanalsystems der Synovialmembran. Was ich behaupte, das ist, dass die oberflächlichen Zellen der Synovialmembran diesen tiefer gelegenen völlig gleichwerthig sind, sie haben Fortsätze wie jene, sie anastomosiren mittelst derselben mit ihnen, sie sind also ebenfalls fixe Bindegewebszellen. Was zwischen ihnen liegt, sind hier wie dort die nichtprotoplasmatischen Gewebsbestandtheile des Bindegewebes, und nur dadurch, dass diese Zellen so nahe bei einander liegen, erhält die sogenannte Intima der Synovialmembran ihren besonderen Charakter; nur bei mangelhafter Präparation dieses Gewebes bleiben die Grenzen und Fortsätze ihrer Zellen unsichtbar, und nur dann kann der Eindruck entstehen, als ob es sich hier um ein Endothel, um eine continuirliche zellige Membran handele. Querschnitte wurden angefertigt theils von frisch in Sublimat- oder Osmiumsäure gehärteten und gefärbten, theils auch von vorher vergoldeten und dann in Alkohol gehärteten Theilen der Synovialmembran. Die Einbettung geschah in der Regel in Paraffin, weil nur auf diese Weise sich Schnitte von der unumgänglich nothwendigen grossen Feinheit herstellen liessen. Wenn man Querschnitte durch irgend welche endotheltragenden Gewebe unter den nöthigen Vorsichtsmaassregeln macht, so ist es ja bekannt, dass man überall das Endothelhäutchen mit seinen gegen den von ihm ausgekleideten Hohlraum vorspringenden Kernen als ein sehr charakteristisches Gebilde sehen kann. Es ist

nun eine jederzeit vergebliche Mühe, in Querschnitten durch die Synovialmembran nach etwas Aehnlichem suchen zu wollen, nirgends sieht man an der freien Fläche etwas, was ein solches Endothelhäutchen sein könnte, auch nicht bei sorgfältigster Behandlung des Gewebes und auch nicht in den natürlichen Falten der Synovialmembran, welche vor jedem mechanischen Insult bei der Präparation geschützt waren. Soweit es sich um die lockeren zottenfreien Theile der Synovialmembran handelt, lehrt vielmehr die mikroskopische Untersuchung, dass die oberflächlichen, gegen die Gelenkhöhle sehenden Zellen so gut wie niemals abgeplattet sind, sondern dass häufig genug ihr grösster Durchmesser mit einer zur Gelenkinnenfläche senkrechten Axe zusammenfällt. Ferner sieht man an jedem derartigen Querschnitt, dass die Zellen nicht eine zusammenhängende Schicht an der Oberfläche der Membran bilden, sondern dass jede für sich in das intercelluläre Gewebe eingebettet ist. Nahe der freien Fläche liegen sie zwar sehr nahe bei einander, so dass nur schmale Bälkchen dieses intercellulären Gewebes zwischen ihnen die Innenfläche der Gelenkhöhle erreichen, aber sie haben Fortsätze, mittelst deren sie mit benachbarten und mit tiefer gelegenen Zellen anastomosiren. Sie sind daher vollständig gleichwerthig jenen tiefer zwischen den Gefässen gelegenen Zellen, sie sind also wie jene fixe Bindegewebszellen (Taf. I, Fig. 2). Ferner sind wir zu der Annahme berechtigt, dass sie wie jene in Hohlräumen liegen, welche einen Theil des Saftkanalsystems der Synovialmembran ausmachen. Man kann denn in der That an allen Theilen der Synovialmembran sehen, dass die Grenzen der Zellen gar nicht mit den Grenzen der sie trennenden Gewebsbälkchen zusammenfallen, sondern dass Hohlräume zwischen beiden übrigbleiben. Das beweist zunächst nur, dass das die Zellen trennende Material nicht eine sogenannte, die Zellen verbindende Kittsubstanz, sondern ein selbständiger Gewebsbestandtheil ist. Ich besitze indessen eine Anzahl Präparate, bei denen in jenen Hohlräumen, den fixen Zellen eng anliegend, Leukocyten zu sehen sind; es geht daraus zweifellos hervor, dass, wie in der Hornhaut, dies Saftkanalsystem von ihnen als Weg für ihre Wanderung benutzt wird. Endlich konnten van der Sluys[31]) und Hagen-Torn[33]) die Hohlräume, in welchen die Synovialiszellen, auch die oberflächlichsten, liegen, durch Einstichinjectionen mit Farbstoff füllen.

Bei der Gleichartigkeit sämmtlicher Synovialiszellen ist nun auch die Frage, ob die Intima eine einfache oder mehrfache Zellenschicht sei, eine ganz müssige. Die Zellen liegen bald in einfacher Schicht nahe bei einander, bald sind sie auch unter diesen noch so dicht ge-

drängt, dass man von einem zwei- oder mehrschichtigen Endothel sprechen zu müssen glaubte.

Van der Sluys hatte die oberflächlichen Synovialiszellen für Plasmazellen gehalten; es ist das nicht richtig, denn erstens charakterisiren sich diese Zellen als fibrillenbildende fixe Zellen durch ihre Anastomosen mit anderen solchen Zellen, und zweitens reagiren sie nicht auf Dahlia, das von Ehrlich angegebene Reagens für Plasmazellen.

Hagen-Torn, welcher bezüglich der Natur der Synovialiszellen zu der gleichen Anschauung wie ich gekommen ist, giebt an, dass die freie Oberfläche der Gelenkmembranen in der Hauptsache von intercellulärer Substanz gebildet sei. Ich würde indessen nach meinen Untersuchungen glauben, dass wenigstens an den lockeren Theilen der Synovialmembran, die Körper der oberflächlichsten Zellen doch häufig nicht von Intercellularsubstanz bedeckt sind, also die Gelenkinnenfläche bilden helfen, während sie ihre Fortsätze in die Tiefe aussenden (Taf. I, Fig. 2). Weiteren Beweisen für die Richtigkeit dieser Beobachtung werden wir noch unten begegnen, es ist das nur insofern von Wichtigkeit, als da, wo Zellprotoplasma unbedeckt von einem anderen Gewebsbestandtheil die freie Fläche der Synovialmembran begrenzt, das Saftkanalsystem derselben mit der Gelenkhöhle communiciren müsste, da ja die Zellen eben in diesen Saftkanälen liegen.

Das reichliche Blutgefässnetz dieser Theile der Synovialmembran liegt fast ausnahmslos unter der zellenreichen Schicht, und es gehört nur zu den seltenen Ausnahmen, dass einmal eine Capillarschlinge sich dem freien Rande der Membran so weit nähert, dass sie, auf dem Querschnitt gesehen, nicht von Zellen, sondern nur von intercellulärem Gewebe bedeckt erscheint. Es ist das wiederum von Wichtigkeit zur Beurtheilung der später zu besprechenden Hueter'schen Silberbilder.

Wir haben nunmehr einige Abweichungen von der geschilderten Structur zu erörtern, welche die Synovialmembran an gewissen Stellen der Gelenke regelmässig zeigt.

Wo straffe, sehnige Gelenkbänder oder Sehnen in ein Gelenk hineinragen, da geht die weiche Membran allmählich in die glatte und harte Oberfläche dieser Organe über. Die mikroskopische Verschiedenheit beider Gewebe wird durch folgende Umstände bedingt. Während die sogenannte Intima der weichen Synovialhaut eine meist mehrfache Lage dicht bei einander liegender rundlicher Zellen darstellt, unter welcher fibrilläres Bindegewebe mit zahlreichen Gefässen

eine relativ dicke Schicht bildet, liegen hier nahe der Oberfläche, aber immer unter ihr ganz von intercellulärem Bindegewebe eingeschlossen, abgeplattete Zellen. Ihre Körper sind ebenfalls nur durch schmale Gewebsbälkchen von einander getrennt; sie haben zahlreiche Fortsätze, welche meist in Ebenen sich verbreiten, die der Gelenkinnenfläche parallel sind, daher sie sich, von der Fläche gesehen, besonders leicht demonstriren lassen. Zwischen ihnen und dem straffen Gewebe der Sehnen und Bänder findet sich nur wenig Bindegewebe mit spärlichen Gefässen und wenigen Zellen, welche mit den oberflächlichen anastomosiren. Anatomisch ist somit die oberflächliche Schicht der Gelenksehnen und Gelenkbänder, wie überhaupt aller Sehnen, der Synovialmembran der Gelenke völlig gleichwerthig. Das geht auch daraus hervor, dass unter Umständen, z. B. in lange inactiven Gelenken an der Oberfläche dieser Gelenksehnen ein lockeres Gewebe von der Structur der weichen Synovialmembran sich befindet, von dem man nur annehmen kann, dass es aus der normalen Sehnenoberfläche sich entwickelt hat. Ferner ändert sich die Structur auch der Gelenksehnenoberfläche da, wo dieselben dauernd starken mechanischen Insulten ausgesetzt sind, vollkommen. Vereinzelte Zellen von dem Charakter der Knorpelzellen kommen in der oberflächlichen Lage der Gelenksehnen und -bänder überaus häufig vor, an gewissen Stellen aber, z. B. auf der Sehne des M. extensor cruris, wo sie auf dem Femur schleift, kann der Befund einer Insel von Faserknorpel bei erwachsenen Menschen und Thieren als geradezu constant gelten. Dieser eigenartige Knorpel, welcher unbedeckt von einem andersartigen Gewebe die Oberfläche der Sehne bildet, ist bereits von Tillmanns regelmässig gesehen worden. Ich habe ebenfalls nie ein Kniegelenk untersucht, wo er gefehlt hätte, ich halte demnach entgegen Schneidemühl den Befund für annähernd constant. Sehr lehrreiche Ergebnisse nun liefert die Untersuchung der Randzonen dieser Knorpelinseln, welche in jeder Beziehung den Uebergangszonen der Gelenkflächen in die Synovialmembran entsprechen.

Nähert man sich nämlich von der umliegenden weichen Synovialmembran der Knorpelinsel, so findet man, dass die Synovialiszellen mehr und mehr auseinanderrücken, während die Intercellularsubstanz verhältnissmässig an Ausdehnung gewinnt und die Blutgefässe verschwinden.

Das Photogramm (Taf. II/III, Fig. 4) ist in mancher Beziehung lehrreich. Bei *c* liegen die Zellen dicht an einander, so wie es bei den lockeren Theilen der Synovialmembran die Regel ist. Die photographische Wiedergabe derartiger zellenreicher Stellen kann immer

University of California LIBRARY

nur eine sehr unvollkommene sein. Bei *a* liegen zwei Zellen, deren Protoplasma sich von der Wandung des Hohlraums, in welchem sie liegen, zurückgezogen hat und die zwischen sich eines jener oft erwähnten, die Zellen trennenden, schmalen Gewebsbälkchen erkennen lassen. Auch bei *d* und an einigen anderen Stellen sieht man, dass die Zellen in Hohlräumen liegen.

Mögen nun auch beim Zustandekommen dieses Bildes Schrumpfungsvorgänge, wie schon gesagt, eine Rolle spielen, es beweist doch eben, dass die Zellen nicht einfach durch sogenannte Kittsubstanz wie Endothelzellen, sondern durch einen selbständigen für sich darstellbaren Gewebsbestandtheil von einander getrennt werden. (Vergleiche ferner hierzu Taf. II/III, Fig. 5 nebst der zugehörigen Erklärung.) Zwischen den Zellgruppen des Photogramms befinden sich zellenfreie Stellen, welche von einem Netz zahlloser sich durchflechtender und anastomosirender Fortsätze durchzogen sind. Es entspricht dies Bild vollkommen dem schematisch in Taf. I, Fig. 1 *c* wiedergegebenen. Bei *b* endlich liegt eine Zelle, die zwar Fortsätze aufweist, aber eine deutliche Kapsel gleich einer Knorpelzelle hat. Diese mit Kapseln versehenen Zellen werden nun immer reichlicher, die einfachen Bindegewebszellen immer spärlicher, und endlich kommt man in ein Gebiet, wo die Oberfläche der Sehne nur bedeckt ist von einem äusserst feinen gefässlosen Bindegewebshäutchen, das typische Knorpelzellen — ab und zu auch solche mit Fortsätzen — und nur wenige verzweigte Bindegewebszellen enthält. Zwischen den darunterliegenden Sehnenbündeln liegen ebenfalls in Reihen angeordnete Knorpelzellen.

Das Photogramm (Taf. II/III, Fig. 6) zeigt die so beschaffene Sehnenoberfläche mit theils typischen, theils mit Fortsätzen versehenen (bei *a*) Knorpelzellen und Bindegewebszellen (bei *b*). Die parallelen Faserbündel der Sehne schimmern auf dem Bilde undeutlich durch. Die Grenze zwischen diesem, wenn ich mich so ausdrücken darf, Bindegewebsknorpel ist also ebensowenig wie die Randzone der Gelenkknorpel dadurch gekennzeichnet, dass eine Zellenschicht, die die Innenfläche der Synovialmembran bedeckt, hier fehlt, vielmehr gehen die Knorpelzellen hier genau wie dort allmählich in Bindegewebszellen über, und diese rücken weiterhin zusammen, um das charakteristische, die Gelenkkapsel auskleidende zellenreiche Bindegewebe zu bilden.

Die den Gelenkknorpel bedeckende Bindegewebsschicht hatten wir bereits bis dahin verfolgt, wo sie beginnt gefässhaltig zu werden. Ihre Zellen sind hier ebenso wie auf den Sehnen und Gelenkbändern in der Regel abgeplattet, deshalb sind ihre Fortsätze nur auf Flach-

schnitten nachzuweisen, während sie auf Querschnitten als dünne, allseitig von intercellulärem Gewebe umgebene Spindeln erscheinen. Die Blutgefässe dieser dünnen, den Knorpel bedeckenden Theile der Synovialmembran liegen der freien Oberfläche sehr nahe und sind nur von einer dünnen Gewebsschicht bedeckt, welche aber in der Regel auch Zellen enthält. Einzelne der am weitesten gegen den Knorpel vorgeschobenen Gefässschlingen sind jedoch nur von Intercellularsubstanz bedeckt und liegen daher zwischen den Bindegewebszellen.

Damit ist aber die Variabilität der Gelenkmembranen nicht erschöpft. An den zottenreichen Abschnitten derselben und vor Allem an den Zotten selbst kommen nämlich Veränderungen vor, welche zwar bis zu einem gewissen Grade pathologisch zu nennen, doch aber in functionell normalen Gelenken erwachsener Menschen und Thiere regelmässig anzutreffen sind. Sie bestehen im Wesentlichen in einer Auflockerung der Synovialmembran und einer sehr intensiven Vermehrung ihrer Zellen auf Kosten des intercellulären Gewebes. Dies tritt in den den freien Flächen zunächst liegenden Schichten fast völlig zurück, derart, dass man es nur nachweisen kann, wenn man es mit Argentum nitricum braun färbt, und ein Theil der Zellen scheint mit dem Mutterboden nur noch in losem Zusammenhang zu stehen. Dies Gewebe erinnert histologisch lebhaft an Granulationsgewebe. Allerlei Degenerationserscheinungen, namentlich Verfettung und schleimige Entartung vermisst man an diesen Zellen niemals. Es erklärt sich das ohne Zwang aus der Thatsache, dass die Gefässe der Synovialmembran mit jener Zellenwucherung keineswegs immer gleichen Schritt halten und die innersten Zellenlagen meist recht weit von ihren ernährenden Gefässen entfernt sind. Protoplasmatische Fortsätze lassen diese Zellen in der Regel nur in den tieferen Schichten, wo sie weniger dicht liegen, erkennen, jedoch liegt für uns deshalb kein Grund vor, sie nicht wie alle Synovialiszellen für fixe Bindegewebszellen zu halten.

Tillmanns nennt den beschriebenen Vorgang „Proliferation und Abschuppung“ des Endothels und hält ihn für einen chronisch entzündlichen Process, verursacht durch die Reibung und den Druck, welchem das Gelenkendothel ausgesetzt sei. Es spricht indessen Vieles dafür, dass gerade Druck und Reibung es sind, welche einer derartigen Wucherung der Synovialiszellen entgegenwirken. Denn die Abschnitte der Synovialmembran, welche festerem und härterem Gewebe aufliegen, haben die meisten mechanischen Insulte auszuhalten. An diesen Stellen aber ist die Synovialmembran glatt, relativ zellenarm,

zottenfrei, und verwandelt sich nur dann, wenn diese mechanischen Insulte fehlen, pathologischer Weise in ein weiches sehr zellenreiches Bindegewebe. Hagen-Torn hat sehr plausibel dargethan, dass negative Druckschwankungen in den Gelenkhöhlen die Ursachen der Zottenbildung sind. Es dürfte jedenfalls die Auflockerung der Synovialmembran und Wucherung ihrer Zellen durch dieselben causalen Momente bedingt sein, wie die Zottenbildung selbst, diese ist vermuthlich nur ein weiter ausgebildetes Stadium des ersteren Vorganges.

Nachdem wir nunmehr über die Structur der Synovialmembran und ihre Beziehungen zum Gelenkknorpel orientirt sind, möchte ich in Kürze auf die mikroskopischen Bilder eingehen, welche man erhält, wenn die Zellen der Gelenkinnenfläche auf einem anderen, als dem bisher geschilderten Wege, nämlich durch Färbung des intercellulären Gewebes mittelst Höllensteinlösung sichtbar gemacht werden. Es wird sich dabei vor allen Dingen darum handeln, festzustellen, ob diese Silberbilder immer und überall wirklich der Ausdruck des anatomischen Baues der Synovialmembran sind, oder ob es sich zuweilen um Kunstproducte handelt. Die Einführung des genannten Silbersalzes in die histologische Technik durch v. Recklinghausen hat eine überaus grosse Literatur hervorgerufen, sein Werth steht heute zwar fest, aber das lässt sich wohl kaum leugnen, dass im Grossen und Ganzen gerade die Anwendung des Argentum nitricum für die Untersuchung der Synovialmembranen die Ursache gewesen ist, weshalb die Anschauungen der Autoren über den Bau der Synovialmembran differirten. Deshalb hatte Tillmanns vollkommen Recht, wenn er das Argentum nitricum bei der Untersuchung der Synovialmembranen verbannte und auf anderem, freilich viel schwierigerem Wege zum Ziele zu kommen suchte. Wir müssen auch heute noch gestehen, dass die Eigenartigkeit der Silberwirkung speciell auf die Synovialmembranen nicht immer constant und nicht immer genau zu controliren ist.

Unter dem Einfluss des Argentum nitricum entsteht in den nichtprotoplasmatischen Bestandtheilen des Gewebes eine ihrer chemischen Natur nach nicht genau bekannte Silberverbindung, die am Licht wieder reducirt wird und das Gewebe, soweit es eben nicht aus Zellen besteht, braun färbt. Es erscheinen also Zellen und Hohlräume, wie die Blut- und Lymphgefässe, als helle Lücken oder helle Strassen auf braunem Grunde. Behandelt man die centralen Theile des Gelenkknorpels mit Höllenstein, so erhält man ausnahmslos dasselbe unanfechtbare Bild des Knorpels, wie es das Photogramm, Taf. VI/VII,

Fig. 7, zeigt; die Zellen können leicht durch nachträgliche anderweite Färbungen noch besonders sichtbar gemacht werden.

Ebenso unanfechtbare Resultate ergiebt die Silberbehandlung auf den Randzonen des Gelenkknorpels, soweit dieselben von einer noch nicht gefässhaltigen, sehr dünnen Bindegewebsmembran bedeckt sind, wie dieselbe oben beschrieben wurde. Entsprechend dem anatomischen Bau dieser Theile können da mit Hülfe des Argentum nitricum ausserordentlich leicht Knorpelzellen, welche eckige Contouren und einzelne Fortsätze haben (Taf. VI/VII, Fig. 8), und weiter gegen den Knorpelrand hin Bindegewebszellen mit zahlreichen sich verflechtenden und anastomosirenden Fortsätzen nachgewiesen werden (Taf. VI/VII, Fig. 9); zuletzt rücken diese Zellen so nahe zusammen, dass nur schmale braune Silberlinien die Zellenleiber trennen, und daher ein epithel- oder endothelähnliches Bild entsteht. Dies Zusammenrücken der Zellen ist auch bereits in Fig. 8 hie und da zu bemerken.

Die Silberbilder entsprechen also vollkommen den durch directe Zellenfärbung der Knorpel-, resp. Sehnenoberfläche erhaltenen Bildern, wie sie in Fig. 1, 4 und 5 dargestellt worden sind. Nur das ist bereits von Hagen-Torn bemerkt worden, dass die hellen Felder der Silberbilder grösser erscheinen, als die gefärbten Zellen bei gleicher Vergrösserung. Dies hat zwei Gründe: erstens sind thatsächlich die Zellen kleiner, als die Räume, welche von ihnen ausgefüllt werden und bei der Silberbehandlung ungefärbt bleiben, zweitens aber erscheinen helle Objecte auf dunklem Grunde immer grösser, als dunkle auf hellem Grunde. Von Hueter, Böhm, Reyher, Hagen-Torn u. A. sind diese Ergebnisse der Versilberungsmethode eingehend geschildert worden, und Reyher hat bereits auf die völlige Uebereinstimmung der Silberbilder mit den durch Protoplasmafärbungen gewonnenen Anschauungen hingewiesen. Dem gegenüber kann der Umstand, dass diese mit Argentum nitricum so leicht und sicher nachzuweisenden verzweigten Zellen auch in neueren Arbeiten, wie der Schneidemühl's, gar nicht erwähnt werden, nicht in Betracht kommen.

Auf den ersten Punkt, welcher lange Zeit lebhafte Controversen hervorgerufen hat, stossen wir, wenn wir die Knorpeloberfläche weiter verfolgen, bis dahin, wo sie von dickeren, bereits gefässhaltigen Bindegewebsschichten bedeckt ist, und mit Höllensteinlösungen behandeln. Hueter fand nämlich, dass dabei die Blutgefässe als helle Strassen auf braunem Grunde erscheinen, und dass jenes von ihm keratoid, resp. epithelioid genannte Bindegewebe nicht über, sondern zwischen diesen Gefässen liege (Taf. II/III, Fig. 10). Er schloss daraus, dass die Blutgefässe frei an der Gelenkoberfläche verlaufen müssten, und hielt

diese Silberbilder für charakteristisch für die Synovialmembran, da er sie auf grossen Strecken derselben nachweisen konnte. Im Ganzen zu derselben Ansicht waren Böhm und Reyher gekommen. Eine wesentliche Einschränkung aber erfuhren Hueter's Ansichten durch die ebenso kurze, wie bemerkenswerthe Arbeit Albert's.[16]) Er beschrieb den Uebergang des Knorpels in die Synovialmembran wie Hueter, sah aber auf der Synovialmembran nur endothelähnliche Silberzeichnungen, welche die Gefässe bedeckten. Jedoch hebt er hervor, dass an der Grenze der auf den Knorpel übergreifenden Gefässschlingen regelmässig eine kurze Strecke weit die Gefässe zwischen den Saftkanälen, resp. Zellen lägen. Er lässt demnach die Richtigkeit von Hueter's Beobachtungen nur für einen kleinen Theil der Gelenkinnenfläche gelten.

Hagen-Torn hat gleichfalls gefunden, dass nur ausnahmsweise Gefässschlingen an der Oberfläche der Synovialmembran nur von Grundsubstanz, nicht aber auch von Zellen bedeckt sind. Landzert sah nur endothelähnliche Silberzeichnungen, während unter denselben, in einer tieferen Gewebsschicht, die Blut- und Lymphgefässe mit Hülfe des Argentum nitricum sichtbar gemacht werden konnten. Tillmanns fand bald Hueter'sche Zeichnungen, bald endothelähnliche Silberbilder, er wie Schweigger-Seidel[24]) u. A. erklärten die von Hueter beschriebenen Silberbilder für Kunstproducte, welche nicht in, sondern auf der Synovialmembran entstanden seien.

Es bedarf nun wohl kaum eines Hinweises, dass die seinerzeit principiell wichtige Behauptung Hueter's, die Gefässe lägen nackt der Knorpeloberfläche auf, längst widerlegt ist; man kann sich an jedem entsprechend angelegten Querschnitt überzeugen, dass sie von einer freilich manchmal dünnen Gewebsschicht bedeckt sind. Bei dieser Lage der Sache aber ist der früher lebhaft umstrittenen Frage, ob die Zellen hier zwischen oder über den Gefässen liegen, eine erhebliche Bedeutung nicht beizumessen. Es scheint in der That von Zufälligkeiten, von der Dicke der dem Knorpel aufliegenden Bindegewebsschicht, von dem Kaliber der Gefässe abzuhängen, ob in der diese Gefässe bedeckenden Schicht von intercellulärem Gewebe auch Zellen oder Theile von Zellen liegen oder nicht. Ich habe gefunden, dass sowohl in Präparaten, welche sehr vorsichtig mit Argentum nitricum behandelt waren, als in denjenigen, in welchen die Zellen durch Protoplasmafärbungen sichtbar gemacht worden waren, in Flachschnitten, wie in Querschnitten die Gewebsschicht, die die Gefässe, auch die am weitesten gegen das Centrum der Gelenkfläche vorgeschobenen, bedeckte, fast stets Zellen oder doch Fortsätze der be-

nachbarten Zellen enthielt. Nur zuweilen nähern sich einzelne Gefässschlingen so weit der freien Gelenkfläche, dass für Zellen da thatsächlich kein Platz mehr bleibt (Taf. II/III, Fig. 10). An umschriebenen Stellen mag dies wohl auch häufiger vorkommen. So richtig nun auch Hueter die von ihm gesehenen Silberbilder als den Ausdruck eines Bindegewebes mit Blutgefässen und Saftkanälen zu deuten wusste, so unterliegt es doch keinem Zweifel, dass diese Bilder der Structur der Intima der Synovialmembran geradezu nur ausnahmsweise entsprechen. Nun weiss aber Jeder, der sich mit dem vorliegenden Thema beschäftigt hat, dass man in Wirklichkeit nicht selten Hueter'sche Silberzeichnungen auch auf grösseren Flächen der Synovialmembran erhält, besonders da, wo sie dem Knorpel aufliegt. Diese Thatsache, wie auch die Ursache der so mannigfaltig in diesem Punkt differirenden Ansichten der Autoren lässt sich indessen vielleicht aus der Eigenartigkeit der Silberwirkung erklären.

Der Versuch Tillmanns', Schweigger-Seidel's u. A., die Silberzeichnungen Hueter's als Artefacte, entstanden nicht in, sondern auf der Synovialmembran, darzustellen, muss als verfehlt bezeichnet werden und ist wohl kaum mehr discutabel.

Denn, um nur einige Gründe dafür zu nennen, die hellen Strassen in den Silberbildern, welche Hueter eben als Gefässe erkannte, sind nicht nur mit Endothel ausgekleidet, sondern sie enthalten auch rothe Blutkörperchen; es sind ferner die Zellen in den von Hueter als Saftkanälchen bezeichneten hellen Lücken mit Leichtigkeit nachzuweisen; endlich aber ergiebt die Untersuchung von Querschnitten versilberter Präparate, dass die Silberbilder nicht auf, sondern in dem Gewebe liegen. Artefacte, d. h. Silberniederschläge auf der Oberfläche der Synovialmembran, kommen vor, sie sind aber ebenso leicht zu vermeiden, als da, wo sie entstanden sind, zu erkennen; am allerwenigsten sind sie mit den so charakteristischen Gefäss- und Saftkanalzeichnungen auch nur je zu verwechseln. Die Hueter'schen Silberbilder können keine Artefacte sein, weil ihre Entstehung an die Existenz einer ganz bestimmten Structur des Gewebes gebunden ist, aber sie waren Trugbilder für Hueter, insofern er sie bedingungslos in die innerste Schicht der Synovialmembran verlegte. Da wir jedoch gesehen haben, dass diese innersten Schichten der Synovialmembran vorzugsweise aus Bindegewebszellen bestehen, dass aber die Blutgefässe mit den zwischen ihnen liegenden verzweigten und anastomosirenden Zellen fast ausnahmslos einer tieferen Schicht angehören, so müssen wohl die Hueter'schen Silberbilder, wenn man sie in grösserer Ausdehnung findet, in dieser tieferen Schicht entstanden

sein, während gleichzeitig die oberflächliche gefässlose Schicht nicht sichtbar ist. Ich weiss mir eine andere Erklärung nicht vorzustellen.

Zwei Eigenschaften des Argentum nitricum sind es, welche, wie es scheint, wesentlich eine gewisse Inconstanz der Silberbilder zu veranlassen geeignet sind. Die eine ist die, dass die Silberwirkung bald mehr, bald weniger tief in das Gewebe eindringt, und die zweite ist die, dass das Silbersalz auch in schwächeren (1 proc.) Lösungen für die Gewebe ein stark ätzendes Mittel ist und die Oberfläche der Synovialmembran ausserordentlich empfindlich und vergänglich macht.*)

Betrachten wir jetzt mit Rücksicht darauf die Silberzeichnungen der Synovialmembran. Zunächst versuchen wir, möglichst oberflächliche Wirkungen des Silbersalzes zu erzielen. Wir spülen die ausgespannte Synovialmembran mit physiologischer Kochsalzlösung ab, um sie von der anhaftenden Synovia zu befreien, in der sich störende Niederschläge bilden können, wir giessen hierauf einige Tropfen einer Lösung des Silbersalzes darauf, und zwar einer schwachen ($^1/_4$ proc.) Lösung, um das Gewebe möglichst wenig zu zerstören, und spülen nach Bruchtheilen einer Secunde wieder mit physiologischer Kochsalzlösung ab, um jede Nachwirkung des Reagens zu verhüten. Das so behandelte Gewebe wird kurze Zeit dem hellen Sonnenlichte ausgesetzt, bis es sich braun färbt, und nun in Glycerin untersucht oder besser in Alkohol gehärtet, um es nachher der Einwirkung kernfärbender Mittel unterwerfen und Querschnitte anfertigen zu können. Diese Querschnitte zeigen nun in der That, dass man auf diese Weise ausnahmslos reine Oberflächenbilder erhält; nur zwischen den Zellen, welche der freien Fläche der Synovialmembran zunächst liegen, ist die Silberwirkung ein wenig in die Tiefe gedrungen und hat das intercelluläre Gewebe gefärbt. Da nun die Körper dieser oberflächlichen Zellen allenthalben nur durch schmale Platten intercellulären Gewebes von einander getrennt sind, so muss auf der so versilberten Synovialmembran, von der Fläche gesehen, ein Netz schmaler brauner Linien erscheinen, in dessen Maschen die Zellen liegen. Dies Bild giebt Taf. II/III, Fig. 11 wieder. Es ist fast überall an der Innenfläche der Gelenke, auf den lockeren und straffen Theilen, auf den Zotten, wie auf den Sehnen und sehnigen Gelenkbändern nachzuweisen, und nur wo die Synovialiszellen in Knorpelzellen übergehen, auf den Rand-

*) Die Meinung, dass die Gelenke von einer enorm vergänglichen Gewebsschicht ausgekleidet seien, gehört vollständig in das Gebiet der Fabel; diese Schicht wird nur dann in hohem Grade vergänglich, wenn man sie mit Argentum nitricum behandelt.

zonen der Gelenkknorpel und des Sehnenknorpels, ändert sich das Bild in der früher geschilderten Weise.

Zweifellos erinnern diese Netze von Silberlinien bis zu einem gewissen Grade an das Bild eines Endothels. Schneidemühl sagt sogar, dass man die versilberte Synovialmembran oft schwer von einem versilberten Mesenterium unterscheiden könne. Die Entscheidung, ob die Aehnlichkeit so weit geht, will ich dem Leser überlassen, indem ich dem Photogramm der Synovialmembran zum Vergleich das Photogramm des versilberten Endothels, von einem Lymphgefäss der Synovialmembran stammend, bei der gleichen Vergrösserung beifüge (Taf. II/III, Fig. 12). Ganz abgesehen von der Grössendifferenz der Zellen — diejenigen des Peritonealendothels sind noch erheblich grösser — lässt sich der Unterschied kurz dahin präcisiren, dass das Endothel als eine von dunklen Linien, Zellgrenzen, durchzogene Fläche erscheint, während in den Silberbildern der Synovialmembran jede Zelle als einzelnes Individuum hervortritt (Taf. II/III, Fig. 11). — Wir erkennen in den Silberbildern die Structur des Gewebes ausschliesslich durch Wahrnehmung der Contraste zwischen hell und dunkel, d. h. zwischen dickeren und weniger dicken Schichten des Gewebes, welche durch das Silbersalz braun gefärbt wurden.

Es ist daher bei Flächenansichten für das Aussehen der mikroskopischen Bilder ganz einerlei, ob die Zellen, die nach der Versilberung der Synovialmembran zum Vorschein kommen, noch von einer dünneren oder, wie z. B. auf den centralen Theilen der Gelenkflächen, auch ziemlich dicken gefärbten Gewebsschicht bedeckt sind, oder nicht. Wir können diese bedeckende Schicht nicht sehen. Anders, wenn wir durch die versilberten Synovialmembranen Querschnitte legen. An ihnen können wir leicht erkennen, dass die Zellen der Synovialmembran in der That an vielen Stellen von einer feinen braun gefärbten Gewebsschicht bedeckt sind, während andererseits an den lockeren Theilen der Synovialmembran namentlich da, wo sie Zotten trägt, und an den Zotten selbst, das Protoplasma der Zellkörper frei gegen die Gelenkhöhle zieht und nur längs der schmalen, zwischen den Zellen gelegenen Gewebsbälkchen die Silberwirkung eine Strecke weit in die Tiefe gedrungen ist.

Diese bisher erwähnten oberflächlichen Silberzeichnungen sind nun aber meiner Ansicht nach die einzigen, welche man sicher und constant immer hervorzurufen im Stande ist, wenn man nur das Argentum nitricum in der angegebenen Weise anwendet.

Bei längerer Einwirkung des Salzes erstreckt sich in der Regel seine Wirkung auch in tiefere Schichten der Synovialmembran, und

wenn dies tiefere Eindringen auch nur unbedeutend ist, so müssen doch die entstehenden Oberflächenbilder sich wesentlich modificiren und compliciren, die Silberlinien müssen breiter werden, da bereits dicht unter der Oberfläche der Membran die Zellen nicht mehr so dicht bei einander liegen, und sie ihre Fortsätze aussenden. Daher erinnert das Bild an einzelne Theile der Fig. 9, Taf. II.

Manchmal dringt nun die Silberwirkung noch weiter, bis in die Gefässschicht und darüber hinaus, vor; dann erscheinen in der Tiefe als helle, oft mit zarten Endothellinien bedeckte Strassen die Blutgefässe und das zwischen ihnen liegende Saftkanalsystem der Synovialmembran, bisweilen auch die Lymphgefässe; also im Wesentlichen Bilder, wie sie Hueter beschrieben hatte. Dieselben sind aber bedeckt von der in Fig. 11, Taf. II/III wiedergegebenen, oder den eben geschilderten, etwas complicirteren Silberzeichnungen (Landzert, Albert, Hagen-Torn).

Bei längerer Einwirkung des Höllensteins aber werden die oberflächlichen Schichten der Synovialmembran geradezu angeätzt, sie gehen ausserordentlich leicht verloren; hierzu bedarf es durchaus keiner gröberen mechanischen Insulte, es genügt vielmehr ein mehrstündiges Einlegen in physiologische Kochsalzlösung, wenn man z. B. wegen Mangels an reducirendem Licht die Präparate aufbewahren will, oder ein starkes Abspritzen des versilberten Gewebes, um die sogenannte Intima völlig hinwegzuschwemmen. Dann erhält man Hueter'sche Gefässzeichnungen an Stellen der Synovialmembran, wo bei vorsichtiger Anwendung des Argentum nitricum nur endothelähnliche Bilder hätten entstehen können. Möglich, dass auf diese Weise einige Autoren zu der irrigen Ansicht veranlasst worden sind, die Hueter'schen Silberzeichnungen lägen in der Regel in den oberflächlichsten Schichten der Synovialmembran. Taf. II/III, Fig. 13 stellt eine tiefere Schicht derselben mit den Lymphgefässen dar, während die innerste zellenreiche Bindegewebsschicht, die sogenannte Intima, durch einfaches Auswässern des Präparats bis auf einzelne Spuren verloren gegangen ist. Ich wähle zur Erläuterung des Gesagten gerade dieses Photogramm, um zu zeigen, wie schön die Lymphgefässe auch der Synovialmembran sich mit Hülfe des Argentum nitricum demonstriren lassen. Die in diesem Sinne einst von Landzert gemachte Angabe ist viel bezweifelt worden. In der Regel allerdings bekommt man auf diese Weise nur die Blutgefässe zu sehen. Und je mehr man sich bestrebt, so, wie ich das beschrieben habe, möglichst reine Oberflächenbilder durch die Silberbehandlung zu erhalten, desto mehr fehlen die Gefässe in den Silberbildern, und desto mehr überzeugt man sich, dass

da, wo sie doch mit zum Vorschein gekommen sind, sie von Zellen und Intercellularsubstanz bedeckt sind. Bilder, wie das in Fig. 10, Taf. II/III wiedergegebene, sind dann verhältnissmässig selten. Da man nun mit Hülfe des Argentum nitricum an einer Stelle der Synovialmembran nicht weniger als vier verschiedene Arten von Silberbildern erzeugen kann, so muss man wohl Tillmanns Recht geben, wenn er das Silbersalz beim Studium der Synovialmembranen nicht angewendet wissen wollte. Kennt man aber den Bau dieses Gewebes, kennt man die Wirkungsweise des Höllensteins, dann giebt es wohl kein anderes Mittel, welches bequemer und leichter die Structur der Synovialmembranen zu demonstriren erlaubt.

Die Ergebnisse meiner anatomischen Untersuchungen lassen sich kurz folgendermaassen zusammenfassen:

Die Oberfläche der Gelenkknorpel jugendlicher wie älterer Individuen ist zum grössten Theil frei von einer sie bedeckenden differenten Gewebsschicht. An den Rändern der Gelenkflächen aber werden die oberflächlichsten Knorpelschichten durch ein Bindegewebe mit sehr zahlreichen verzweigten fixen Zellen substituirt. Noch weiter gegen den Knorpelrand hin wird diese Bindegewebsschicht dicker und enthält bald mehr, bald weniger weit gegen das Centrum der Gelenkfläche vorgeschobene Gefässe. Währenddessen rücken die verzweigten Zellen so nahe an einander, dass zwischen ihnen nur schmale Leisten des intercellulären Gewebes übrig bleiben. Auf diese Weise geht der Knorpel allmählich in die sogenannte Intima der Synovialmembran über. Diese ist aber nicht eine Zellenschicht, welche die Gelenkkapsel auskleidet, um am Rande der Gelenkknorpel irgendwo aufzuhören, sondern sie erhält ihr charakteristisches Gepräge dadurch, dass fixe, fibrillenbildende Bindegewebszellen hier dichter als in anderen Geweben neben einander liegen. Niemals bilden diese Zellen ein continuirliches, die Gelenkkapseln bedeckendes Lager, niemals berühren sie sich unmittelbar, wie das der Begriff „Endothel" in sich schliessen würde, sondern sie sind stets eingebettet in einen andersartigen, selbständigen intercellulären Gewebsbestandtheil, stets sind ihre Fortsätze und ihre Anastomosen mit tiefer gelegenen Zellen der Synovialmembran durch geeignete Methoden — bald leichter in Querschnitten, bald leichter von der Fläche gesehen — nachzuweisen. Die Zellen der Synovialmembran sind alle gleichwerthig, und die sogenannte Intima gewinnt nur durch ihren besonderen Reichthum an Zellen eine gewisse Sonderstellung.

Diese Ansicht ist meines Wissens zuerst von His[12]) vor langen

Jahren (1865) ausgesprochen, aber bis in die neueste Zeit viel bestritten worden. Die grössere oder geringere Ausdehnung der Uebergangszonen des Knorpels in die Synovialmembran ist wesentlich von mechanischen Momenten abhängig. Sie finden sich vorzugsweise da, wo die Knorpeloberfläche mechanischen Insulten wenig ausgesetzt ist, und wo diese ganz fehlen — in fixirten Gelenken und abnormen Gelenkbildungen —, bedecken sie die ganze Knorpeloberfläche. Andererseits gehen die Synovialiszellen da, wo sie andauernd starken Druck und Reibung zu erleiden haben, in Knorpelzellen über, und zwar unter Einhaltung derselben Uebergangszonen, wie an den Rändern der Gelenkknorpel. Hermann und Tourneux wurden dadurch veranlasst, die Synovialiszellen als modificirte Knorpelzellen zu bezeichnen. Die fixen Zellen der Synovialmembran liegen sämmtlich in einem Saftkanalsystem gleich dem der Cornea und des Zwerchfells. Die anatomische Untersuchung scheint ferner zu lehren, dass die Körper der Synovialiszellen zum Theil, unbedeckt von Intercellularsubstanz, die freie Innenfläche des Gelenks bilden helfen, und da diese Zellen eben in dem Saftkanalsystem liegen, so müsste an diesen Stellen das Saftkanalsystem der Synovialmembran mit der Gelenkhöhle in Verbindung stehen. Wie wir noch sehen werden, spricht hiergegen nur die Thatsache, dass man das Saftkanalsystem von der Gelenkhöhle aus nicht injiciren kann. Wie dem auch sei, die Gelenkhöhlen müssen als von freien Bindegewebsflächen begrenzte Gewebsspalten aufgefasst werden. Es entbehrt jeder anatomischen Begründung, sie den serösen Höhlen an die Seite zu stellen; es bedarf gar nicht einmal des Hinweises auf entwicklungsgeschichtliche Thatsachen (Hueter, Hagen-Torn), um dies sicherzustellen. Wenn ich sonach im Grossen und Ganzen der vortrefflichen Arbeit Hagen-Torn's wenig Neues hinzuzufügen gewusst habe, so glaube ich doch, vielleicht nicht zum wenigsten durch die mikrophotographische Wiedergabe der Präparate, zur allgemeineren Anerkennung noch immer bestrittener Thatsachen beigetragen zu haben. Daher habe ich mich zur Veröffentlichung dieser anatomischen Untersuchungen entschlossen, wenngleich sie für mich eigentlich nur ein persönliches Interesse hatten und lediglich zu dem Zweck unternommen wurden, die Resorptionsfähigkeit der Synovialmembranen studiren zu können.

II. Untersuchungen über die Art und Weise der Resorption flüssiger und fester Körper seitens der Synovialmembranen.

Da die Gelenkhöhlen lange Zeit für seröse Höhlen gehalten worden sind, so hat man nach Einrichtungen der Synovialmembran gesucht, welche, analog denen der serösen Häute, die Resorption vermitteln könnten. Die Wege, auf welchen durch das Peritoneum Flüssigkeiten und corpusculäre Elemente zur Resorption gelangen, sind von Ludwig, Schweigger-Seidel[38]) und Recklinghausen[42]) in Gestalt der sogenannten Stomata, Oeffnungen im Endothel, welche die Peritonealhöhle mit den Lymphgefässen des Zwerchfells in Verbindung setzen, entdeckt worden. Diese Lymphgefässe lassen sich daher mit Leichtigkeit von der Bauchhöhle aus mit Farblösung füllen. Es muss jedoch gleich hinzugefügt werden, dass dies nur ein Weg, aber keineswegs der einzige ist, auf welchem das Peritoneum Stoffe zu resorbiren vermag. Denn während ausserdem Flüssigkeiten gewiss in ausgiebigster Weise einfach, indem sie diffundiren, dem Organismus einverleibt werden, hat Cassaet[39]) gezeigt, dass in die Bauchhöhle gespritzte Farbstoffpartikel rasch von fibrinösen, dem Peritoneum anhaftenden Auflagerungen und bindegewebigen Neubildungen eingeschlossen, und die kleineren von ihnen von Zellen aufgenommen und fortgeschafft werden. Ich erwähne das hier besonders, weil auch in den Gelenken sich der Organismus des letzteren Weges der Resorption in ausgedehnter Weise bedient. Offene Verbindungen der Lymphgefässe mit der Gelenkhöhle, also jenen Stomata ähnliche Einrichtungen, sind niemals gesehen worden, ihre Existenz ist auch von vornherein recht unwahrscheinlich, weil weder bei Einstichinjectionen der überaus reichlichen Lymphgefässe der Synovialmembran (Tillmanns, Hagen-Torn) jemals der verwendete Farbstoff in die Gelenkhöhle läuft, noch auch jemals eine Füllung dieser Lymphgefässe vom Gelenk aus möglich ist. Meine eigenen zahlreichen Versuche in dieser Richtung sind gerade so resultatlos verlaufen, wie die meiner Vorgänger, nicht einmal das oberflächliche Saftkanalsystem der Synovialmembran kann mechanisch von der Gelenkhöhle aus injicirt werden. Aber auch verschiedene Erfahrungen am Krankenbett müssen es doch als in hohem Grade unwahrscheinlich erscheinen lassen, dass offene Verbindungen der Gelenkhöhlen mit den Lymphgefässen existiren. Wie könnte man sich sonst erklären, dass bisweilen die Resorption blutiger wie seröser Gelenkergüsse auf so grosse Schwierigkeiten stösst, dass dieselben Wochen lang bestehen bleiben? Wie könnte man es sich weiter erklären, dass

bei allgemeinem Hydrops Herzkranker, wo die serösen Höhlen und das gesammte Unterhautzellgewebe mit Flüssigkeit prall gefüllt sind, die Gelenkhöhlen frei von erheblichen Ergüssen bleiben?

Die ersten vergeblichen Versuche, durch Injection gefärbten Terpentinöls in die Gelenke die Lymphgefässe der Synovialmembran zur Anschauung zu bringen, sind meines Wissens von Ludwig und Schweigger-Seidel gemacht worden. Tillmanns[27]) füllte Gelenke mit wässrigen Farbstofflösungen und gefärbter Hydarthrosflüssigkeit und brachte dieselben dann durch passive Bewegungen des betreffenden Gliedes, durch elastische Einwicklungen und Massage zur raschen Resorption. Er fand die Synovialhaut diffus gefärbt, ihre Lymphgefässe nie gefüllt, dagegen fand sich der Farbstoff in den centripetal gelegenen intermusculären Lymphgefässstämmen zuweilen wieder.

Ebensowenig gelang es Hagen-Torn[33]), die Lymphgefässe der Synovialmembran von der Gelenkhöhle aus zu füllen. Beide Autoren, welche übrigens an todten Gelenken arbeiteten, nahmen an, dass Farblösungen durch die Intercellularsubstanz in die Synovialmembran eindringen. Tillmanns wollte jedoch eine Communication der Lymphgefässe mit der Gelenkhöhle noch nicht in Abrede stellen, während Hagen-Torn das Bestehen präexistenter Stomata mit Bestimmtheit leugnete. Auf anderem Wege hatte indessen bereits im Jahre 1868 Böhm[11]) die in Rede stehende Frage zu lösen versucht, indem er lebenden Thieren (Kaninchen) Aufschwemmungen fein vertheilter körniger Farbstoffe in ein Gelenk brachte. Nach 24 Stunden fand er die Farbstofftheilchen in den Zellen der Synovialmembran wieder. In vielen Fällen konnte er auch Milchkügelchen und Zinnobertheilchen in den regionären Lymphdrüsen nachweisen und war somit der Erste, der experimentell feststellte, dass wirklich corpusculäre Elemente von der Synovialmembran aufgenommen werden und in das Lymphgefässsystem gelangen können. Riedel[40]) zweifelte die Beweiskraft der Böhm'schen Experimente an, weil bei Kaninchen die Kniegelenke, welche der Letztere benutzte, in freier Communication mit den Sehnenscheiden am Unterschenkel stehen, und eine in das Gelenk gebrachte Flüssigkeit daher in diese Sehnenscheiden zum Theil abfliessen musste. Dieser Einwurf hat aber schon deshalb keine grosse Bedeutung, weil die Structur der Sehnenscheiden principiell nicht von der der Gelenksynovialhäute abweicht. Ferner gelingen Böhm's Versuche an Thieren, welche die genannte anatomische Eigenthümlichkeit mit den Kaninchen nicht theilen, in gleicher Weise. Einige Jahre nach Böhm's Arbeiten injicirte v. Volkmann*) in Gemeinschaft

*) Nach einer mündlichen Mittheilung.

mit Steudener bei einem Fleischer grösseren Hausthieren 1—3 Tage, ehe sie geschlachtet wurden, aufgeschwemmten Zinnober in die Gelenke. Diese Versuche waren zwar nach der einen Richtung hin stets von Erfolg gekrönt, insofern beim Schlachten des Thieres vom 2. Tage ab der Zinnober aus dem Gelenk verschwunden war und in den zugehörigen Lymphdrüsen sich vorfand. Da es jedoch trotz grosser technischer Uebung Steudener's*) nicht gelang, an irgend einer Stelle der Synovialis Stomata zu entdecken, so hielten v. Volkmann, wie Steudener, die Arbeit nicht für publicationsreif. — Interessant aber ist es, dass nach Riedel in das Kniegelenk von Kaninchen gebrachte Stärkekörner weder von der Synovialmembran aufgenommen werden, noch in den Lymphdrüsen sich nachweisen lassen. Es kann das wohl nur an der zu erheblichen Grösse dieser Körper liegen, welche ja auch noch quellen müssen, wenn man sie in einem Gelenk liegen lässt.

Zum Zweck des Studiums der Massagewirkungen hat v. Mosengeil Aufschwemmungen chinesischer Tusche in Kniegelenke von Kaninchen gebracht und nachher durch Massage entfernt, in der Regel, nachdem das Thier einen oder mehrere Tage gelebt hatte. Der Farbstoff konnte dann in der Synovialmembran selbst, in den Muskelinterstitien und Lymphgefässen des Oberschenkels und in den Inguinaldrüsen wiedergefunden werden. Was nun die Synovialmembran selbst anbelangt, so sah v. Mosengeil, dass an ihrer Oberfläche auffallend häufig die Tusche sich zu sehr kleinen ring- oder halbmondförmig angeordneten Punkten sammelte, und hielt diese für die mit Farbstoff angefüllten Oeffnungen der feinsten Lymphgefässe, welche frei an der Oberfläche der Membran mündeten. Das sonst bekannte, durch Einstichinjectionen darstellbare Lymphgefässsystem der Synovialmembran war niemals mit Tusche gefüllt. Ich werde auf jene ringförmigen Figuren noch zurückkommen, die Deutung, welche ihnen v. Mosengeil gab, ist gewiss nicht richtig. Meine eigenen derartigen Experimente unternahm ich zunächst an den Gelenken frisch getödteter Thiere (Hammel und Kälber) und gelegentlich an den Gelenken amputirter menschlicher Glieder. In einer Reihe von Versuchen war ich bestrebt, die Injectionsflüssigkeit unter einem constanten Druck auf die Oberfläche der Synovialmembran wirken zu lassen, und erreichte dies auf zwei Wegen. Ich stach in das Gelenk die feine Canüle einer Pravaz'schen Spritze, verband dieselbe mittelst eines Gummischlauches mit einer hohen Bürette und konnte

*) Nach v. Volkmann's Worten.

nun, nachdem das Gelenk mit einer Flüssigkeit gefüllt war, dasselbe beliebig lange durch die mehr oder weniger hohe Flüssigkeitssäule der Bürette belasten; oder ich band ein grösseres Stück der herausgeschnittenen Gelenkkapsel straff auf einen Trichter, derart, dass die synoviale Seite derselben der Höhlung des Trichters zugekehrt war. Dieser Trichter wurde nun mit der aufgebundenen Membran nach unten ebenfalls durch Gummischlauch an einer aufrecht stehenden Bürette befestigt und das Ganze so aufgestellt, dass die Membran in ein Gefäss mit physiologischer Kochsalzlösung tauchte. Wurde jetzt die Bürette mit einer Flüssigkeit gefüllt, so wirkte diese unter einem constanten, genau zu dosirenden Druck auf die Synovialmembran ein. Ich verwendete zu diesen Versuchen Berlinerblau, gelöst in physiologischer Kochsalzlösung, Alkanna in Olivenöl und Asphalt in Chloroform gelöst; ferner Aufschwemmungen von fein vertheilter chinesischer Tusche, Indigo und Zinnober. Von allen körnigen Farbstoffen eignet sich, wie auch v. Mosengeil bemerkt, die chinesische Tusche bei Weitem am besten für diese und ähnliche Zwecke, denn sie lässt sich leicht so fein suspendiren, dass sie auch unter den stärksten Immersionslinsen nur als ein Dunst unmessbar feiner Stäubchen erscheint. Indigo lässt sich ebenfalls mit Hülfe der Centrifuge sehr fein zertheilen; Zinnober ist für diese Untersuchungen zu grobkörnig.

Hatten diese Farblösungen oder die Tuschaufschwemmung in der geschilderten Weise 12—24 Stunden auf die Synovialmembran eingewirkt, so zeigte sich regelmässig Folgendes. Die Alkanna- und Asphaltlösung waren in das Gewebe überhaupt nicht eingedrungen; Berliner Blau aber und Tusche hatten die Synovialmembran intensiv gefärbt; die Färbung erstreckte sich 1—2 Mm. tief in das Gewebe hinein. In einer Beziehung unterschied sich die Wirkung des gelösten wässrigen Farbstoffs wesentlich von der der Tuschaufschwemmung. Das Berlinerblau hatte regelmässig alle Theile der Innenfläche des Gelenks mit Einschluss des Knorpels blau gefärbt, die Tusche aber war lediglich in die weichen, lockeren Theile der Synovialmembran eingedrungen, während die straffen, sehnigen Theile derselben höchstens ganz vereinzelt streifige Färbungen zeigten, und die Gelenkknorpel immer ungefärbt blieben.

Von den so behandelten und gehärteten Synovialmembranen wurden nun Oberflächenschnitte mit dem Rasirmesser, Querschnitte nach Einbettung in Paraffin hergestellt und in üblicher Weise mit Carmin, Hämatoxylin und Eosin gefärbt. Die mikroskopische Untersuchung ergab, dass Berlinerblau, wie Tusche eine diffuse Färbung, oder, besser gesagt, Imprägnation der gesammten intercellulären Gewebsbestand-

theile erzeugt hatten. Da nun die Wirkung der Höllensteinlösungen ja ebenfalls darauf beruht, dass das intercelluläre Gewebe gefärbt wird, während die im Gewebe vorhandenen Lücken (Blut- und Lymphgefässe, Saftspalten) als ungefärbte, helle Räume sichtbar werden, so müssen die durch diese Farbstoffimprägnationen erhaltenen Bilder den früher geschilderten Silberbildern ähnlich sein. Das ist thatsächlich der Fall. Man darf allerdings nicht die Klarheit und Anschaulichkeit der Silberbilder verlangen. Dazu ist die Imprägnation mit Berlinerblau zu wenig scharf und nicht intensiv genug, und die Tusche verunreinigt selbstverständlich die Oberfläche oder färbt oft das Gewebe so stark, dass eine Structur desselben nicht mehr zu erkennen ist. An günstigen Stellen aber der Oberflächenschnitte, besonders der Tuschpräparate, kann deutlich gesehen werden, dass der Farbstoff überall zwischen den Zellen in das Gewebe eingedrungen ist. Dasselbe erscheint also an der Oberfläche der Membran als ein Netz bald schmälerer, bald breiterer Linien, in dessen Maschen die Zellen liegen (Taf. I, Fig. 15). Wo nun der Farbstoff tiefer eindrang, da sind nicht selten auf dunklem Grunde die Blutgefässe als helle Strassen, die Saftkanäle als helle, Zellen enthaltende Lücken zu erkennen, wie bei Anwendung des Argentum nitricum. Die Querschnitte dieser Präparate bestätigen das Gesagte in jeder Beziehung. Die Abbildung, Taf. I, Fig. 14, in der der obere Rand der Oberfläche der Synovialmembran entspricht, ist, besonders wenn man sie mit dem Oberflächenbild, Taf. I, Fig. 15, vergleicht, wohl ohne weiteren Commentar verständlich. Diese Präparate scheinen übrigens, wie aus der Zeichnung hervorgeht, wiederum zu beweisen, dass ein Theil der Synovialiszellen gegen die Gelenkhöhle zu unbedeckt von Intercellularsubstanz ist. Die Lymphgefässe und Saftspalten der Synovialmembranen waren bei allen diesen Versuchen niemals mit Farbstoff gefüllt.

Nichts Anderes, als die geschilderte diffuse Gewebsimprägnation entsteht, wenn man das Gelenk eines frisch getödteten Thieres mit Tusche füllt und dieselbe nachher durch Massage entfernt. Es eignen sich hierzu am besten die Gelenke grösserer Thiere, z. B. die so leicht zu erhaltenden Gelenke von Schlachtthieren, weil bei Kaninchen und kleinen Hunden leicht Rupturen der Synovialmembran infolge der Massage entstehen, und weil die Kniegelenke der Kaninchen mit den Sehnenscheiden communiciren. Der Versuch ist am einfachsten so anzuordnen, dass man die Gelenkkapsel an einer Stelle freilegt, den Farbstoff mit einer Pravaz'schen Spritze injicirt und die Einstichöffnung dann mit einer Schieberpincette fasst, wie eine durchschnittene

Arterie umsticht und zubindet, um ein Herausfliessen des Farbstoffes zu verhüten.

Der Befund an der Synovialmembran ist, wie gesagt, nach Ausführung der Massage genau der gleiche, wie in jenen ersten Versuchen; nur insofern zeigt sich diesen gegenüber hier ein Unterschied, als der Farbstoff weitab vom Gelenk wiedergefunden wird. Hat man z. B. ein Kniegelenk verwendet, so ist er bei centripetaler Massage überall in das intermusculäre Gewebe des Oberschenkels, bei centrifugaler Massage zwischen die Muskeln des Unterschenkels eingedrungen. Ich glaube, dass man mittelst der Massage den Farbstoff schliesslich überallhin, wohin man will, treiben kann, und so ist es auch nicht wunderbar, dass er auch einmal in einem Lymphgefäss des Oberschenkels oder, wie Tillmanns fand, in einer Vene angetroffen wird. Für die Art, in welcher der Farbstoff in die Synovialmembran gelangt, ist daraus natürlich gar nichts zu entnehmen, wie ich überhaupt glaube, dass die Massage nicht zu brauchen ist, wenn man die normalen Resorptionswege studiren will.

Man erhält also bei allen diesen Versuchen an todten Gelenken eine gleichmässige Imprägnation des intercellulären Gewebes der Synovialmembran, niemals aber eine Füllung ihrer präformirten Hohlräume, der Lymphgefässe oder Saftspalten.

Wenn wir nun fragen: Wie gelangt der Farbstoff in das Gewebe hinein?, so müssen wir bei wässrigen gelösten Farbstoffen auf die Diffusion wohl das Hauptgewicht legen. Es spricht dafür schon der Umstand, dass auch die Grundsubstanz des Knorpels sich diffus zu färben pflegt, während Oel und das bewegliche, so überaus leicht in alle Hohlräume fliessende Asphaltchloroform überhaupt nicht in das Gewebe dringt. Verschiedene Beispiele mögen zeigen, wie leicht das intercelluläre Gewebe der Synovialmembran dem Diffusionsstrom zugänglich ist. Lösungen von Argentum nitricum auf die Synovialmembran gebracht, dringen in wenigen Secunden ziemlich tief in dieselbe ein und färben sie braun, während die Zellen ungefärbt bleiben. Nun kann man ja freilich sagen, dass vielleicht die chemische Affinität dieses Silbersalzes zu irgend einem im intercellulären Gewebe enthaltenen Eiweisskörper dies rasche Eindringen veranlasst. Sicherlich aber ist das nicht der Fall bei einer Imprägnationsmethode, welche von Leber für die Hornhaut angegeben wurde. Wenn man ein Stück der frischen Synovialmembran 5 Minuten in 1 proc. Lösung von schwefelsaurem Eisenoxydul legt, so durchdringt diese Flüssigkeit rasch das gesammte intercelluläre Gewebe; wenn man es daher

nunmehr wenige Secunden in 1 proc. Lösung von Ferridcyankali bringt, so bildet sich, da diese Flüssigkeit ebenso schnell in das intercelluläre Gewebe eindringt, Berlinerblau, und das intercelluläre Gewebe ist bis in grosse Tiefen der Membran fast im Moment blau gefärbt, während die Zellen ungefärbt bleiben. Man erhält auf diese Weise die gleichen Bilder, wie nach Anwendung des Argentum nitricum. Sicherlich beruht ein Theil unserer electiven Färbungen von Bacterien und Gewebsbestandtheilen wie diese Berlinerblaufärbung auf dem verschiedenen Verhalten dieser Gebilde gegen Diffusion von Farbstoffen. Bei unseren Versuchen aber spielt selbstverständlich die Erhöhung des intraarticulären Drucks eine wesentliche Rolle. Die Farbstoffe werden mechanisch in das Gewebe hineingepresst. Dafür spricht ganz besonders der Umstand, dass die Imprägnation mit Tusche immer nur diejenigen lockeren Theile der Synovialmembran betrifft, welche ein weiches, nachgiebiges intercelluläres Gewebe besitzen, während die härteren Gelenktheile, Sehnen und Knorpel, frei von Farbstoff bleiben. Tillmanns hat, trotzdem er gleichfalls zu der Ansicht kam, dass der in todte Gelenke injicirte Farbstoff durch das intercelluläre Gewebe in die Synovialmembran eindringe, doch geglaubt, die Möglichkeit einer freien Communication der Gelenkhöhlen mit den Lymphgefässen nicht ausschliessen zu können. Zweifellos bedürfen auch diese Versuche an todten Synovialmembranen der Controle durch Experimente an lebenden Thieren; denn es ist die Möglichkeit nicht von der Hand zu weisen, dass doch sogenannte Stomata in der Synovialmembran existiren, die vielleicht nur am lebenden Thier durchgängig sind. Da muss nun zunächst die auffallende Thatsache constatirt werden, dass weder Böhm, noch die übrigen Autoren, welche an lebenden Thieren experimentirten, diese Resorption durch die intercelluläre Substanz, dieses diffuse Eindringen des Farbstoffes in die Gewebe erwähnen, vielmehr fanden sie den Farbstoff so gut wie ausnahmslos in den Zellen der Synovialmembran abgelagert. Es unterliegt für mich keinem Zweifel, dass auch in v. Mosengeil's Präparaten der Farbstoff grösstentheils in Zellen gelegen hat. v. Mosengeil hat die Befunde nicht richtig gedeutet, worauf ich gleich noch zu sprechen komme. Entweder müssen also gegenüber den Farbstoffinjectionen todte und lebende Gelenke sich principiell entgegengesetzt verhalten, oder aber die Verschiedenheit der Befunde ist bedingt durch Verschiedenheiten in der Versuchsanordnung. Es ist nun sehr leicht zu zeigen, dass das Letztere der Fall ist.

Wird ein Hund oder ein Kaninchen durch Morphium-Atropin narkotisirt, das Thier festgebunden, und nun sein Kniegelenk mit

Hülfe Pravaz'scher Canüle und einer Bürette, wie oben geschildert, mit einer dauernd unter constantem Druck stehenden sterilisirten Tuscheaufschwemmung gefüllt, so findet sich 3—4 Stunden später die Synovialmembran in derselben Weise mit Tusche imprägnirt, als ob am todten Thiere experimentirt worden wäre. Hier wie dort sind die Gelenkknorpel und sehnigen Gelenktheile frei von Farbstoff. Niemals ist eine nachweisbare Füllung der Lymphgefässe und Saftspalten der Synovialmembran vorhanden. Einige Dinge aber, die bei den Versuchen an todten Gelenken fehlen, finden sich, wenn das Thier nur wenige Stunden nach Einverleibung der Tusche gelebt hat. Zunächst ist die Synovialmembran reichlicher als sonst von Leukocyten durchsetzt: es besteht also eine leichte entzündliche Reizung. Ferner bemerkt man um diese Zeit, d. h. 3—4 Stunden nach Beginn des Experiments, noch sehr spärliche Zellen, theils Leukocyten, theils fixe Zellen, welche den Farbstoff in sich aufgenommen haben. Endlich sind die regionären Lymphdrüsen gewöhnlich schon makroskopisch sichtbar gefärbt. Die mikroskopische Untersuchung dieser Lymphdrüsen zeigt, dass in der Umgebung ihrer Lymphbahnen reichlich Farbstoff in Zellen abgelagert ist. In den zuführenden Lymphbahnen indessen liegen nicht nur einzelne farbstoffhaltige Zellen, sondern vorwiegend, im Ganzen jedoch immerhin spärlich, freie Tuschetheilchen. Wir können aus diesen Befunden keineswegs folgern, dass etwa Tusche aus der Gelenkhöhle direct in die Lymphgefässe geflossen sei, wohl aber Folgendes. Ein Theil des das intercelluläre Gewebe imprägnirenden Farbstoffes ist weiter in die Saftspalten und Lymphgefässe gelangt und durch den Lymphstrom den Lymphgefässen zugeführt worden; ein zweiter Theil ist von Zellen aufgenommen worden, die zum Theil ebenfalls durch den Lymphstrom abgeführt wurden. Wäre die Synovialmembram nicht diffus von dem Farbstoff imprägnirt, so würde sich wohl zweifellos durch geeignete Methoden nachweisen lassen, dass auch die Lymphgefässe der Synovialmembran selbst einzelne Farbstofftheilchen enthalten. Wären indessen freie Communicationsöffnungen zwischen Gelenkhöhle und Lymphgefässen und Saftspalten der Synovialmembran vorhanden, so müsste doch vermittelst dieser am lebenden Thier gemachten Versuche in erster Linie eine Füllung dieser präformirten Bahnen, welche sich nach Tillmanns und Hagen-Torn auf andere Weise injiciren lassen, nicht aber eine Imprägnation des intercellularen Gewebes mit Tusche zu Stande kommen, welche nur denkbar ist durch Ueberwindung eines weit grösseren Widerstandes, als sie offen mündende Lymphgefässe je darbieten können.

Dieser Widerstand, welchen die Synovialmembran dem Eindringen des Farbstoffes entgegensetzt, ist auch die Ursache, weshalb eine wirkliche, nachweisbare Ausfüllung ihrer Lymphbahnen nicht zu Stande kommen kann. Das Eindringen erfolgt langsam, und was von dem Farbstoff bis in die Lymphwege gekommen ist, das wird durch den Lymphstrom rasch abgeführt. Sicherlich aber gelangt auch überhaupt nur ein kleinerer Theil dieses im Gewebe liegenden Farbstoffes gleich in die Lymphwege, das Schicksal des wahrscheinlich grösseren Theils desselben zu verfolgen, wird weiterhin unsere Aufgabe sein. Wir wollen dabei nunmehr wässrige Farblösungen ganz bei Seite lassen. Ihr Schicksal ist, nachdem sie in das Gewebe eingedrungen — und dies geschieht beim lebenden Thiere genau in der gleichen Weise, wie bei dem todten —, wohl selbstverständlich; sie gelangen in die Lymphgefässe und werden abgeführt, jedoch nicht rasch genug, um sie genauer verfolgen zu können. Das gelingt nur bei körnigen Farbstoffen, welche sich auch in feinster Vertheilung und grösster Verdünnung nachweisen lassen, ja in den Lymphdrüsen sich von Neuem sammeln.

Zunächst muss nun noch ein anderer Versuch erwähnt werden. Wird in das Gelenk eines lebenden Thieres Tusche injicirt, die Einstichöffnung in der Kapsel durch Abbinden verschlossen, gleich darauf der Farbstoff durch Massage und passive Bewegungen aus dem Gelenk möglichst entfernt, und nun das Thier sofort getödtet, so ist das Resultat wiederum völlig identisch demjenigen, welches bei dem gleichen Experiment am todten Thiere gewonnen worden war: diffuse Imprägnation der Synovialmembran, Verbreitung des Farbstoffes im intermusculären Bindegewebe, centripetal oder centrifugal, je nach der Richtung, in welcher massirt worden war. Knorpel und sehnige Gelenktheile sind frei von Farbstoff, die Lymphbahnen der Synovialmembran sind niemals injicirt. In den regionären Lymphdrüsen und ihren zuführenden Lymphgefässen ist spärlich Farbstoff nachzuweisen. Ich constatire ausdrücklich, dass dieser Befund ein ganz anderer ist, als der, welchen v. Mosengeil erhielt, wenn er Tusche in das Gelenk eines lebenden Thieres spritzte, dann 24 Stunden oder noch länger wartete und nun erst massirte. Ebensowenig bestätigen diese und die früher geschilderten Experimente am lebenden Thiere die Angaben derjenigen Autoren, welche den Farbstoff ganz oder doch vorwiegend in den Zellen der Synovialmembran vorfanden. Die Verschiedenheit dieser Versuchsresultate ist nun sicher bedingt durch die Verschiedenheit der Versuchsanordnung, und zwar ist die verschiedene Grösse des Zeitraumes, welcher von der Einverleibung des Farbstoffes bis zur

Tödtung des Thieres verstrichen ist, hierbei der maassgebende Factor. Das geht aus einer weiteren Versuchsreihe hervor, welche ich unternommen habe.

Es wurden lebenden Thieren kleine Mengen eines Farbstoffes, gewöhnlich einer sterilisirten Tuscheaufschwemmung, unter strengsten antiseptischen Maassregeln mittelst einer feinen Pravaz'schen Spritze in Gelenke gebracht. Die Thiere wurden dann laufen gelassen und nach 24 Stunden bis 8 Tagen getödtet. Ein besonderer Verschluss der Einstichöffnung ist unnöthig und wäre nur dann angezeigt, wenn man die Gelenke massiren will. Es findet sich bei der späteren Untersuchung an der Einstichstelle in der Regel ein stecknadelkopfgrosses, für die weitere Untersuchung ganz irrelevantes Extravasat. Ich unternahm diese Versuche theils bei einem Fleischer an Kälbern und Hammeln, theils an Hunden und Kaninchen.*)

Zweimal unter 22 Versuchen erfolgte eine Vereiterung des Gelenkes, einmal bei einem Kaninchen, einmal bei einem Hunde; die übrigen Thiere schonten gewöhnlich, falls sie nicht vorher getödtet wurden, 1—2 Tage lang die betreffende Extremität und liefen in der Regel am dritten Tage ohne zu hinken umher. Die Gelenke der Thiere wurden theils frisch präparirt, und Theile der Synovialmembran zur mikroskopischen Untersuchung weiter verarbeitet, — theils wurden sie in toto gehärtet, theils auch vorher entkalkt, um sie nachher bequem in allen Richtungen durchschneiden und jeden Winkel des Gelenkes untersuchen zu können. Bei den früher geschilderten Versuchen, welche wenige Stunden nach der Einverleibung des Farbstoffes ihr Ende fanden, waren es vorzugsweise mechanische Momente, welche das Eindringen des Farbstoffes in die Synovialmembran und seine Weiterverbreitung erklären konnten: Diffusionsvorgänge, der auf dem Gelenkinhalt lastende Druck, durch Massage und passive Bewegungen veranlasste Druckschwankungen, vielleicht die wechselnde Spannung und Entspannung der elastischen Synovialmembran, die Bewegung des Lymphstromes und endlich das directe Weitertreiben des Farbstoffes vermittelst der Massage waren die bewegenden Factoren. In späterer Zeit aber tritt die Reaction des lebendigen Organismus, die im Interesse der Wegschaffung der kleinen Fremdkörper angeregte Thätigkeit der Gewebszellen mehr und mehr in den Vordergrund, und dem-

*) Ein Theil dieser letzten Versuche wurde im physiologischen Institut zu Leipzig ausgeführt, und ich bin Herrn Geh. Rath Prof. Dr. Ludwig für die vielfältige Unterstützung und Anregung, die er mir zu Theil werden liess, zu grossem Dank verpflichtet.

entsprechend müssen hier andere Befunde zu erwarten sein. Das mag zunächst durch das Protokoll eines Versuches erläutert werden.

Am 12. Januar 1890 Nachmittags wurden einem Kalbe 10 Ccm. (also eine im Verhältniss zur Grösse des Gelenkes kleine Menge) einer sterilisirten Zinnoberaufschwemmung in das linke Kniegelenk gespritzt und das Thier nachher laufen gelassen. Es hinkte nach diesem Eingriff nicht einmal. Am 13. Januar, 24 Stunden später, wurde das Thier getödtet. Das Gelenk wurde in toto herausgenommen und die Kapsel allseitig frei präparirt. An der Injectionsstelle lag ein stecknadelkopfgrosses Zinnoberextravasat ausserhalb der Gelenkkapsel, sonst waren, wenigstens makroskopisch, nur am oberen Ende der Bursa extensorum und in der Kniekehle Spuren von Zinnober in dem der Kapsel anliegenden Bindegewebe zu sehen. Nach Eröffnung des Gelenkes entleerte sich eine gegen die Norm vermehrte Menge einer dünnflüssigen, sehr wenig Zinnober enthaltenden, sonst klaren Synovia. In der Gelenkhöhle lagen eine Anzahl intensiv durch Zinnober gefärbte weiche Gerinnsel, einige davon schwammen frei in deren flüssigem Gelenkinhalt, die Mehrzahl aber haftete ziemlich fest an der Innenfläche der Synovialmembran. Wo dieselbe nicht von derartigen Gerinnseln bedeckt war, oder wo sie vorsichtig abgelöst wurden, war das Gewebe selbst stark roth gefärbt. Den knorpligen und sehnigen Gelenktheilen hafteten weder Gerinnsel an, noch enthielten sie, soweit das makroskopisch beurtheilt werden kann, Farbstoff.

Der geschilderte Befund ist ein durchaus typischer und constanter, und es ist deshalb zu verwundern, dass die Autoren, welche die Schicksale körniger Stoffe in den Gelenken lebender Thiere studirt haben, diese Gerinnselbildungen gar nicht erwähnen. Einzig und allein Riedel hat bemerkt und geschildert, wie Quecksilberkügelchen, Stärkekörner, Schieferspähne und andere kleine Körper, wenn sie in das Gelenk eines lebenden Thieres gebracht werden, rasch von Fibrin und Bindegewebe umhüllt und in die Gelenkwandung eingeschlossen werden. — Meine weiteren Versuche haben nun ergeben, dass auch die Lage dieser Gerinnsel in den Gelenken meist eine ziemlich constante ist: sie finden sich da, wo aus mechanischen Gründen der Farbstoff sich hat ansammeln müssen.

Wird nämlich eine relativ kleine Menge von Flüssigkeit in ein Gelenk eingespritzt, so verbreitet sich dieselbe keineswegs gleichmässig in demselben, sondern sammelt sich zunächst in den von lockerer Synovialmembran umgebenen nachgiebigen Gelenktaschen, und erst bei erheblicher Flüssigkeitsansammlung im Gelenk wird die Kapsel allseitig blasenförmig aufgetrieben und werden die Gelenkflächen von

einander abgehoben. In diesen selben Gelenktaschen finden sich auch vorzugsweise die erwähnten Gerinnsel, im Kniegelenk also z. B. in der Bursa extensorum zur Seite der Quadricepssehne, in den Fortsätzen der Gelenkhöhle, welche beim Hunde, und zuweilen beim Menschen, die zum Unterschenkel ziehenden Sehnen eine Strecke weit begleiten. An diesen Stellen pflegen sie auch der Oberfläche der Synovialmembran fest anzuhaften, während ihre freien Enden in dem anfangs fast ausnahmslos vermehrten flüssigen Gelenkinhalt flottiren. Wo Zotten im Gelenk vorhanden sind, pflegen dieselben durch gefärbte Gerinnsel verklebt zu sein und bilden mit ihnen einen unlösbaren gefärbten Filz. Freier Farbstoff ist nach 24—36 Stunden in der Gelenkhöhle selten noch nachzuweisen, derselbe ist vielmehr theils in Gerinnsel eingeschlossen, theils aber in die Synovialmembran eingedrungen. Nach 4—5 Tagen ist der Flüssigkeitserguss aus dem Gelenk verschwunden, die anfangs weichen und lockeren Gerinnsel sind jetzt derb und fest, von geringerem Volumen, haften als platte Membranen der Synovialisoberfläche auf und sind bereits wieder entfärbt. Nach Verlauf von etwa einer Woche sind sie nicht mehr nachzuweisen, die Oberfläche der Synovialmembran hat das gewöhnliche Aussehen und zeigt nur einzelne streifige Färbungen. In den regionären Lymphdrüsen ist immer Farbstoff nachzuweisen, wenn nicht mit blossem Auge, so doch mit Hülfe des Mikroskops.

So regelmässig nun diese Befunde sind, so inconstant pflegt bei diesen Versuchen, wenigstens innerhalb der ersten Tage nach der Injection, die Ausbreitung des Farbstoffes in der Umgebung des Gelenkes zu sein. Bald ist nur die Synovialmembran selbst gefärbt, während der grösste Theil des Farbstoffes von Gerinnseln eingeschlossen im Gelenk liegt, bald ist er weit im intermusculären Bindegewebe centrifugal- oder centripetalwärts vorgedrungen, längs des Periost, in der Kniekehle längs der grossen Gefässe und Nerven, in der Richtung des geringsten Widerstandes. Zum grossen Theil sind es wohl mechanische Verhältnisse, welche diese Verschiedenheiten der Befunde bedingen; denn man kann durch Massage, passive Bewegungen und elastische Einwicklungen des Gelenkes stets, wie v. Mosengeil nachgewiesen hat, eine sehr weite und rasche Verbreitung des Farbstoffes erzielen; zweifellos aber kommen bei diesen Manipulationen, wenigstens wenn es sich um kleinere Thiere handelt, Rupturen der Synovialmembran da, wo sie am dünnsten ist, gar nicht selten vor.

Ich habe jedoch im Allgemeinen nicht finden können, dass dieser im periarticulären Gewebe mechanisch verbreitete Farbstoff sich in präformirten Bahnen in Lymphgefässen befindet, sondern er imprägn-

nirt grösstentheils ganz diffus das Bindegewebe. Die mikroskopische Untersuchung wird das Nähere ergeben. Der Umstand, dass nach energischer Massage hie und da Saftkanalinjectionen entstehen, oder ein centripetal gelegenes Lymphgefäss mit Farbstoff gefüllt ist, scheint mir nur zu beweisen, dass man mit Hülfe der Massage den Farbstoff überallhin, und so auch einmal in die Lymphgefässe treiben kann.

Indessen, auch wenn so wenig Farbstoff dem Gelenk einverleibt wurde, dass wesentliche intraarticuläre Drucksteigerungen nicht entstehen konnten, und wenn sich die Versuchsthiere sehr ruhig verhielten, und sie nicht massirt wurden, verbreitet sich der Farbstoff nach einigen Tagen weit im periarticulären Bindegewebe. Dass er dahin nicht allein durch grob-mechanische Einflüsse gekommen ist, kann durch die mikroskopische Untersuchung gezeigt werden.

Die chinesische Tusche hat sich auch bei diesen Versuchen als der am meisten geeignete Farbstoff erwiesen, weil sie sich so ausserordentlich fein vertheilen lässt.

Wird eine Aufschwemmung dieses oder eines anderen sehr feinkörnigen Stoffes irgendwie in das Gewebe, z. B. in das subcutane Bindegewebe eines lebenden Thieres gespritzt, und die Injectionsstelle 1—2 Tage später untersucht, so findet sich der Farbstoff in zweierlei Formen. Ein Theil ist mechanisch in offene Gewebsspalten gedrungen und hat die Fibrillenbündel auseinandergetrieben.

Dieser Theil verhält sich fast wie eine Farblösung, er erzeugt eine beinahe homogene Färbung des Gewebes, da man nur mit starken Linsen die einzelnen Tuschestäubchen wahrnehmen kann. Ein zweiter Theil aber ist von Zellen, Leukocyten und fixen Zellen, aufgenommen worden, und dieser Farbstoff ist ausnahmslos zu immer noch sehr kleinen Körnchen zusammengeballt und daher sofort von dem mechanisch eingedrungenen Farbstoff zu unterscheiden. Das wird für die Untersuchung der Gelenkpräparate von hoher Bedeutung sein. Vorbedingung für den Werth solcher Untersuchungen ist, was kaum hervorgehoben zu werden braucht, eine sehr sorgfältige Härtung der frischen Gelenktheile und eine ebenso sorgfältige Färbung der mikroskopischen Präparate, durch welche Zellkerne und Zellprotoplasma sichtbar gemacht werden müssen. Ich verwendete zur Härtung in der Regel 3 proc. Sublimatlösung, zur Färbung Hämatoxylin, Eosin und Carmin.

Zunächst zeigt sich, dass jede Einspritzung eines körnigen Farbstoffs in ein Gelenk ausnahmslos leichte entzündliche Erscheinungen von Seiten der Synovialmembran veranlasst, wie schon oben erwähnt wurde. Das Gewebe ist serös durchtränkt und enthält reichlicher

als sonst Leukocyten, die Blutgefässe sind erweitert, im Gelenk entsteht ein geringer Erguss, — Vorgänge, welche nach 1—2 Tagen dem normalen Zustand weichen.

Gehen wir nun an die Untersuchung der Gerinnsel, welche sich kurze Zeit nach der Einverleibung des Farbstoffs im Gelenke bilden und denselben zum Theil einschliessen, so ergiebt sich Folgendes. Ein innerhalb der ersten 24 Stunden untersuchtes derartiges Gerinnsel besteht aus einem Filz von Fibrinfäden, welche den Farbstoff und eine mehr oder weniger grosse Anzahl farbstoffhaltiger Zellen einschliessen. Indessen findet man schon nach 24 Stunden auch einzelne fibroplastische Zellen. Es ist bereits erwähnt worden, dass diese Gerinnsel in den nächsten Tagen schrumpfen und sich entfärben. Die Schrumpfung ist wohl in erster Linie durch Aufsaugung ihrer flüssigen Bestandtheile bedingt. Untersucht man nun den Querschnitt einer Stelle der Synovialmembran, welcher ein bereits in Entfärbung begriffenes Gerinnsel aufliegt, so bemerkt man zweierlei Dinge. Erstens sind die Synovialiszellen in das Gerinnsel hineingewuchert, während zwischen ihnen zahlreiche Leukocyten liegen, und die Gefässe der Synovialmembran wachsen gegen das Gerinnsel vor. Daher ist die ursprüngliche Grenze zwischen Gerinnsel und Synovialmembran häufig ganz verwischt. Zweitens aber ergiebt sich, dass der Farbstoff jetzt fast ausnahmslos in Zellen eingeschlossen ist, und zwar nicht blos von Leukocyten, sondern auch von fibroplastischen Zellelementen. Diese farbstoffhaltigen Zellen aber bilden in der Gegend, wo früher die freie Oberfläche der jetzt mit einem Gerinnsel bedeckten Synovialmembran zu suchen ist, eine dichtere Ansammlung, während in den übrigen, seinem freien Rande näher gelegenen Abschnitten des Gerinnsels nur wenige farbstoffhaltige Zellen nachzuweisen sind (Taf. IV/V, Fig. 16 und 17). Mehr oder weniger zahlreich sind ferner auch bereits in der Synovialmembran selbst farbstoffhaltige Zellen nachzuweisen. Wie man aus diesen Befunden schliessen darf, werden also die Fibringerinnsel dadurch entfärbt, dass der Farbstoff von Leukocyten und fibroplastischen Zellen aufgenommen und in die Synovialmembran transportirt wird, und endlich werden die Gerinnsel von Seiten der Synovialmembran organisirt und gehen in deren Wandung auf. Als der Ausdruck eines späteren Stadiums desselben Vorgangs dürfte das in Fig. 18, Taf. IV/V, wiedergegebene Bild aufzufassen sein: die Zellen der Synovialmembran sind in grosser Zahl mit Farbstoff beladen, während die Oberfläche der Membran von einer farbstofffreien, nicht von ihr scharf abzugrenzenden Schicht bedeckt ist, welche theils aus zellenhaltigem Fibrin, theils aus jungem Binde-

gewebe besteht. In sehr ausgiebiger Weise scheint diese Art der Resorption des Farbstoffs an den zottenreichen Theilen der Synovialmembran vor sich zu gehen. Hier lagert sich der Farbstoff ab und wird von Fibrin eingeschlossen, welches die Zotten unter einander zu einem festen Filz verbindet. Die mikroskopische Untersuchung zeigt dann, dass die Zotten sehr reichlich Farbstoff enthalten; derselbe liegt ausnahmslos in den Gewebszellen und erzeugt bisweilen eine vollständige Injection der Saftlücken, oder wohl, besser gesagt, eine Imprägnation der in diesen Saftlücken enthaltenen Zellen.

Ein grosser Theil der Oberfläche der Synovialmembran aber ist nun, wenigstens für das unbewaffnete Auge, völlig frei von fibrinösen Auflagerungen. Dennoch aber ist der Farbstoff in das Gewebe eingedrungen und hat es auch makroskopisch sichtbar gefärbt. Wir hatten bereits gesehen, dass unter dem Einfluss intraarticulärer Drucksteigerungen, wie sie durch den blossen Gebrauch des Gelenks veranlasst werden, feinkörnige Farbstoffe in das intercelluläre Gewebe eindringen können und dasselbe diffus färben. Untersuchen wir aber die Synovialmembran, wenn das Versuchsthier 1—2 Tage nach der Einverleibung des Farbstoffs gelebt hat, so gehört der Befund von diffus im intercellulären Gewebe vertheiltem Farbstoff zu den seltensten Ausnahmen. Betrachten wir jetzt zunächst an feinen, mit dem Rasirmesser hergestellten Flachschnitten die Oberfläche einer gehärteten derartigen Synovialmembran da, wo sie von Zotten und gröberen anhaftenden Gerinnseln frei ist, so finden wir da den Farbstoff wieder einmal in nur mit Hülfe des Mikroskops sichtbaren, sehr dünnen Auflagerungen, welche theils circumscripte Flecke bilden, theils aber in Form eines Netzes mit unregelmässigen, bald grösseren, bald kleineren Maschen auftreten. Fädiges Fibrin bildet wiederum die Matrix dieser Auflagerungen, wie sich an einzelnen Theilen derselben, welche nicht mit Farbstoff imprägnirt, oder bereits wieder entfärbt sind, erkennen lässt. Derartige Auflagerungen fehlen auch auf den sehnigen Theilen der Gelenkinnenfläche und auf den Gelenkknorpeln nicht ganz. Was ihr späteres Schicksal anbelangt, so dürfte es wohl dasselbe sein, wie das der massigeren Gerinnsel: der Farbstoff wird durch Vermittelung von Zellen in die Synovialhaut transportirt; sie selbst gehen in der Gelenkwandung auf, indem sie organisirt werden. Wo nun aber auch derartige Auflagerungen ganz fehlen, da erblickt man in Flachschnitten die freie Oberfläche der Synovialmembran mit ihren dicht neben und über einander gelagerten Zellen und erkennt sofort, dass aller im Gewebe selbst liegende Farbstoff in diesen Zellen sich befindet, während das intercelluläre Gewebe frei von Farbstoff

ist. Ich habe versucht, dies Bild in Fig. 19, Taf. I, wiederzugeben. Die Zeichnung ist insofern etwas schematisirt, als einzelne charakteristische Zellindividuen aus verschiedenen Gesichtsfeldern des Präparats hier zu einem Bild vereinigt sind, und die in der Regel in die Tiefe ziehenden Fortsätze der Zellen in eine Ebene mit den Zellenleibern gezeichnet werden mussten. Die feinsten Farbstofftheilchen sind ausnahmslos zu Körnchen zusammengeballt, welche ihrerseits wieder grössere Klumpen bilden können, und liegen im Protoplasma der Zellen. Bald füllen sie deren Leib ganz oder fast ganz, bald sind sie an zwei Polen der Zellen angehäuft, sehr häufig bilden die Farbstoffkörner einen ganzen oder halben Kreis um die Zelle, — Bilder, wie man sie überall im Körper findet, wo kleine corpusculäre Elemente von Zellen aufgenommen worden sind. Allenthalben sind nun auch die protoplasmatischen Zellfortsätze mit Farbstoff gefüllt und offenbaren die Anastomosen der oberflächlichen mit den tiefer gelegenen Zellen. Zwischen und unter diesen fixen Zellen liegen bald mehr, bald weniger ebenfalls mit Farbstoff beladene Leukocyten. Wie sich diese Dinge auf dem Querschnitt ausnehmen, zeigt Taf. I, Fig. 20. Man sieht hier wiederum, wie der Farbstoff klumpig zusammengeballt in den Zellen liegt, theils in den fixen Synovialiszellen, theils auch in Leukocyten.

Ich füge ferner noch (Taf. II/III, Fig. 21) das Photogramm eines Querschnittes durch eine Synovialiszotte bei, deren Zellen fast sämmtlich Tusche enthalten, obgleich fibrinöse Auflagerungen an dieser Stelle der Synovialmembran nicht vorhanden waren.

Es ist hier der Ort, auf v. Mosengeil's Untersuchungen kurz einzugehen. Es war demselben aufgefallen, dass überall an der Oberfläche und in der Synovialmembran, sowie überhaupt im Bindegewebe von dem Gelenk bis zu den regionären Lymphdrüsen, die Tuschetheilchen sehr häufig derart angeordnet sind, dass eine Reihe schwarzer Punkte einen kleinen ganzen oder halben Kreis, oder runde Flecke bilden. Er glaubte ferner gesehen zu haben, dass diese schwarzen Punkte die optischen Querschnitte von eigenthümlich gruppirten, sehr feinen Lymphgefässen seien, welche frei an der Gelenkoberfläche mündeten und überall, auch im periarticulären Bindegewebe, nachzuweisen wären. Wäre diese Deutung richtig, so müssten bei der überaus grossen Häufigkeit dieser Querschnitte in den Präparaten, mag man nun die Oberfläche der Synovialmembran oder einen Schnitt durch dieselbe untersuchen, doch ebenso häufig auch die zahlreichen, dicht neben einander liegenden feinen Lymphgefässe in ihrem Verlauf der Länge nach zu sehen sein, und das müssten so auffallende Bilder

sein, dass ich sie nicht hätte übersehen können. v. Mosengeil sagt zwar, dass die schwarzen Punkte in feine schwarze Linien ausliefen, aber seine Abbildungen geben über diese Befunde keinen Aufschluss. Die Ringe und Flecke von Tuschekörnern habe ich freilich immer und überall, wenn das Versuchsthier nur eine gewisse Zeit nach Einverleibung des Farbstoffs gelebt hatte, gefunden, aber es lässt sich an jedem meiner Präparate auf den ersten Blick erkennen, dass es sich um mit Tusche imprägnirte Zellen handelt, dass also diese Tuschpunkte nicht Querschnitte von mit Tusche gefüllten Röhren, sondern vielmehr zu kleinen Körnchen zusammengeballte, im Zellprotoplasma liegende Tuschetheilchen sind. Sie sind durchaus an das Zellprotoplasma gebunden, ausserhalb desselben findet man sie nicht. Sie sammeln sich gern in der Peripherie des Zellkörpers und bilden dann die Ringkränze, oder sie sammeln sich an den Polen der Zelle, oder sie füllen dieselbe ganz aus. Sie legen sich häufig in Reihen zusammen, welche eine Strecke weit das Gewebe durchsetzen; das sind aber nicht Lymphgefässe, sondern mit Farbstoff imprägnirte protoplasmatische Zellfortsätze. Mündeten die Lymphgefässe wirklich offen in der von v. Mosengeil angegebenen Weise in die Gelenke ein, so müsste eine rasche Füllung derselben erfolgen, wenn die Innenfläche des Gelenks auch nur kurze Zeit mit einer unter hohem Druck stehenden Flüssigkeit belastet wurde. Dabei findet man aber niemals diese in Ringen, Flecken und Reihen angeordneten Tuschpunkte, sondern nur eine diffuse Imprägnation der Intercellularsubstanz. Das Auftreten dieser Bilder ist vielmehr davon abhängig, dass das Versuchsthier noch einige Zeit nach der Einverleibung des Farbstoffs gelebt hat. Tillmanns und Hagen-Torn haben ferner das sehr reichliche Lymphgefässsystem der Synovialmembranen durch Einstichinjection dargestellt, und von der Art und Grösse dieser Lymphgefässe giebt auch mein Photogramm Taf. II/III, Fig. 13 eine Anschauung. Bei diesen Injectionsversuchen sind aber niemals die v. Mosengeil'schen angeblichen Lymphgefässe zum Vorschein gekommen, während v. Mosengeil auch niemals eine Injection dieser wirklich existirenden Lymphgefässe vom Gelenk aus erzielte. Dass aber nach energischer Massage von mit Farbstoff angefüllten Gelenken dieser oft auch in den mehr centripetal gelegenen Lymphgefässräumen — wenn es sich um das Kniegelenk handelt, z. B. am Oberschenkel — angetroffen wird, ja dieselben ausfüllt, beweist, wie ich schon mehrfach erwähnte, für die Art des Durchtritts des Farbstoffs aus der Gelenkhöhle in das Gewebe ebenso wenig, wie der Befund von Farbstoff in den regionären Lymphdrüsen. Keineswegs erlaubt dieser Befund den Schluss,

dass die Lymphgefässe in offener Communication mit der Gelenkhöhle stehen.

Meine Vermuthung, dass die von v. Mosengeil beschriebenen Tuschebilder identisch sind mit den von mir gesehenen farbstoffhaltigen Zellen, stützt sich auf den Umstand, dass v. Mosengeil diese Zellen nirgends erwähnt; und doch müssen seine Präparate, da er oft mehrere Tage von der ersten Tuscheinjection bis zur Tödtung des Thieres verstreichen liess, mit ungezählten Mengen dieser Zellen angefüllt sein. In den Zeichnungen v. Mosengeil's erkennt kein Unbefangener etwas von injicirten Lymphgefässen, wohl aber kann er in Fig. 5, 6, 8, 9, 17 der v. Mosengeil'schen Arbeit mit Farbstoffkörnchen beladene Zellen vermuthen. Jeder Unbefangene wird auch in Fig. 15 der citirten Arbeit die von mir als eine Folge mechanischen Eindringens geschilderte diffuse Imprägnation des intermusculären Bindegewebes wiedererkennen. v. Mosengeil hat auch nicht einen Beweis erbracht, dass die von ihm geschilderten gefärbten Punkte und Streifen wirklich Lymphgefässe, also organisirte, präformirte, mit Endothel ausgekleidete Bahnen sind; er hat auch nicht das Verhältniss der Farbstoffmassen zu den umliegenden Zellen untersuchen können, da er weder Kern-, noch Protoplasmafärbungen vornahm. Genug davon; so sehr ich v. Mosengeil's Arbeit in ihrer Bedeutung für die Theorie und Praxis der Massage schätze, so wenig kann ich den Werth seiner histologischen Untersuchungen anerkennen.

Ich sehe in dem Umstande, dass bei diesen zuletzt von mir geschilderten Versuchen die feinsten Farbstofftheilchen stets zu grösseren, wenn auch immer noch sehr kleinen, selten z. B. die Grösse von Mikrokokken überschreitenden Körnchen zusammengeballt sind, den Beweis, dass dieser Farbstoff nicht einfach mechanisch dahin, wo wir ihn finden, gelangt sein kann, sondern dass er durch die Thätigkeit der lebendigen Zellen in das Protoplasma derselben aufgenommen worden ist. Wenn 1—2 Tage nach der Einspritzung von Tuscheaufschwemmung in ein Gelenk vergangen sind, so sind fast sämmtliche Zellen, welche in den oberflächlichen Schichten der Synovialmembran liegen, farbstoffhaltig, und zwar auch da, wo fibrinöse Auflagerungen auf der Synovialmembran gar nicht vorhanden sind und für die Einverleibung des Farbstoffes in den Organismus verantwortlich gemacht werden können. Da nun sowohl an todten, wie an lebenden Synovialmembranen als erstes Zeichen einer Resorption des Farbstoffes lediglich eine Imprägnation des intercellulären Gewebes gefunden wird, welche durch stärkere mechanische Einwirkungen, wie z. B. Massage, ausserordentliche Dimensionen erreichen kann; da ferner nach einigen Tagen

der Farbstoff lediglich in den Zellen der Synovialmembran liegt, so werden wir in der Annahme nicht fehl gehen, dass der das intercelluläre Gewebe durchsetzende Farbstoff wenigstens zum Theil von den umliegenden Zellen aufgenommen wird. Diese Thatsache wieder ist nicht zum wenigsten geeignet, zu beweisen, dass ursprünglich der Farbstoff das intercelluläre Gewebe, wie ich mich ausdrücke, diffus imprägnirt, nicht aber in irgend welchen präformirten Lücken liegt. Denn wäre dies Letztere der Fall, so würde er wohl rasch in die Lymphgefässe abgeführt, nicht aber von den umliegenden Zellen aufgenommen werden. Da ich endlich wie Hagen-Torn der Meinung bin, dass das Protoplasma eines Theils der oberflächlichen Zellen der Synovialmembran, unbedeckt von anderen Gewebsbestandtheilen, an der Bildung der Gelenkinnenfläche participirt, so ist es wahrscheinlich, dass diese Zellen auch direct den in der Gelenkhöhle enthaltenen Farbstoff aufnehmen. Da aber auch diese Zellen in Saftlücken liegen, so müsste dort, wie bereits erwähnt, das Saftkanalsystem der Synovialmembran mit der Gelenkhöhle communiciren. Man sollte also glauben, dass eine Injection dieser Saftlücken, d. h. ein mechanisches Eindringen von Flüssigkeiten in diese zellhaltigen Saftlücken, von der Gelenkhöhle aus möglich sei. Es finden sich aber dafür doch nur Andeutungen. Als solche glaubte ich wenigstens schmale homogene schwarze Linien, welche hier und da die Contouren der oberflächlichen Synovialiszellen begrenzen, und homogene, also nicht aus einzelnen Tuschklümpchen bestehende Ringe, welche die Zellen umgeben, auffassen zu sollen (Taf. I, Fig. 19 *a*, *b*). Da aber gleiche Bilder an todten Synovialmembranen, auch nicht bei Anwendung von Asphaltchloroform, zu erhalten sind, und da der tieferen mechanischen Injection der Saftlücken jedenfalls Hindernisse entgegenstehen, möchte ich diesen Befunden keinen grossen Werth beilegen.

Die mikroskopische Untersuchung des das Gelenk umgebenden, in grösserer oder geringerer Ausdehnung Farbstoff enthaltenden Bindegewebes zeigt, dass hier, wie auch in der Synovialmembran selbst, je länger das Thier nach Einverleibung des Farbstoffs gelebt hat, desto weniger mechanisch das Gewebe imprägnirender Farbstoff, desto mehr farbstoffhaltige Zellen nachzuweisen sind. Dieser in den Zellen enthaltene Farbstoff stammt zweifellos zum Theil aus dem umliegenden intercellulären Gewebe, zum anderen Theil aber aus den die Synovialmembran bedeckenden Fibringerinnseln. Denn gerade da, wo diese Gerinnsel der Membran anhaften, da pflegt das umliegende Gewebe besonders reichlich von farbstoffhaltigen Zellen durchsetzt zu sein (Taf. IV/V, Fig. 17). Die regionären Lymphdrüsen enthalten bei

allen diesen Versuchen selbstverständlich immer Farbstoff; freier, d. h. nicht in Zellen eingeschlossener, Farbstoff aber findet sich in den zuführenden Lymphgefässen dieser Drüsen nur etwa am ersten oder zweiten Tage nach der Einspritzung, später nicht mehr, einfach weil dann der Farbstoff grösstentheils von Zellen aufgenommen worden ist.

Ich fasse nunmehr die Resultate meiner experimentellen Untersuchungen noch einmal in Folgendem zusammen.

Wässrige Flüssigkeiten dringen, wenn sie in ein Gelenk gebracht werden, rasch und ganz diffus in das intercelluläre Gewebe der Synovialmembran ein, ohne sich zunächst an die im Gewebe befindlichen präformirten Bahnen zu halten. Die letzte Ursache dieses Eindringens ist in der Diffusion zu suchen, doch kann durch mechanische Momente, wie z. B. intraarticuläre Drucksteigerungen, sowohl die Schnelligkeit dieses Eindringens, als auch, vor Allem durch Massage, die diffuse Ausbreitung der Flüssigkeit im periarticulären Bindegewebe ausserordentlich gesteigert werden. Dann erst gelangt die Flüssigkeit allmählich in die Lymphbahnen. Dieser allmähliche Durchtritt in dieselben erklärt es, warum niemals eine Injection der Lymphgefässe der Synovialmembran von der Gelenkhöhle aus zu erreichen ist, wohl aber eine in ein Gelenk eingespritzte gefärbte Flüssigkeit sich in den mehr centripetal von dem Gelenk gelegenen Lymphgefässen, welche die Lymphe sämmtlicher Bezirke der Synovialmembran sammeln, besonders dann zuweilen nachweisen lässt, wenn ihr Durchtritt durch das intercelluläre Gewebe und ihre Abfuhr durch die Lymphbahnen durch Massage beschleunigt wurde.

Aufschwemmungen körniger Farbstoffe, in ein Gelenk eingeführt, erzeugen an todten, wie an lebenden Synovialmembranen gleichfalls eine diffuse Imprägnation ihres intercellulären Gewebes, deren Intensität und Ausbreitung im periarticulären, intermusculären, subcutanen und periostalen Bindegewebe abhängig ist von Stärke und Dauer intraarticulärer Drucksteigerungen, von der Intensität der angewendeten Massage und ähnlichen mechanischen Momenten.

Ein Theil dieses das Gewebe durchsetzenden Farbstoffs gelangt nun gleichfalls allmählich in die Lymphbahnen und Lymphdrüsen, sein Verhalten und sein Schicksal ist also das gleiche wie das einer wässrigen, von der Synovialmembran resorbirten Flüssigkeit.

Ein zweiter Theil dieses im intercellulären Gewebe des lebenden Thieres liegenden Farbstoffs wird von benachbarten Bindegewebszellen und Leukocyten aufgenommen und auf diese Weise dem Organismus einverleibt.

Ein dritter Theil des Farbstoffs dringt überhaupt nicht direct in

das Gewebe ein, sondern bleibt im Gelenk liegen. Dieser wird von Fibringerinnseln eingeschlossen, welche von Seiten der Synovialmembran organisirt werden; der in ihnen enthaltene Farbstoff wird unterdessen gleichfalls von Zellen aufgenommen und fortgeschafft.

Ein vierter Theil endlich wird von den Zellen, deren Protoplasma frei an der Innenfläche des Gelenks liegt, aufgenommen.

Es darf wohl angenommen werden, dass diese dritte und vierte Art der Resorption hauptsächlich dann in Kraft tritt, wenn die Bedingungen zu einem sofortigen Eindringen des Farbstoffs in das Gewebe, d. h., wenn die erwähnten mechanischen Momente ganz oder grösstentheils fehlen, und daher der Farbstoff im Gelenk liegen bleibt.

Bisher haben weder anatomische Untersuchungen, noch experimentelle Forschungen, noch die Pathologie eine einzige Thatsache zu Tage gefördert, welche für die Existenz einer offenen Communication zwischen Gelenkhöhle und Lymphgefässen sprechen würde, dagegen um so mehr Thatsachen, welche beweisen, dass solche Verbindungen nicht existiren.

Von diesen Thatsachen sei nur das Folgende hier wiederholt. Die Synovialmembran enthält ein ausserordentlich reiches System von Lymphgefässen und Saftkanälen, welches durch Einstichinjectionen dargestellt werden kann. Wenn aber die Gelenkhöhle mit einem gelösten oder feinkörnigen Farbstoff angefüllt wird, so dringt derselbe zunächst niemals in diese präformirten Saftbahnen, sondern er vermeidet dieselben geradezu und durchsetzt diffus das zwischen ihnen und den Gewebszellen gelegene Gewebe, wobei doch sicher ein weit grösserer Widerstand zu überwinden sein muss, als ihn offen in die Gelenkhöhle mündende Lymphbahnen je darbieten können.

Die Fähigkeit zu resorbiren ist keine wesentliche Eigenschaft der Synovialmembran, ja ihre Existenz verlangsamt die Aufsaugung pathologischer Gelenkergüsse. Weit rascher erfolgt die Resorption derselben, wenn Risse in der Synovialmembran vorhanden sind. Richard von Volkmann pflegte daher in seinen klinischen Vorlesungen stets auf die Bedeutung aufmerksam zu machen, welche der eine Gelenkblutung veranlassende Riss für die Beschleunigung der Resorption des Blutes hat. Das Blut läuft durch diesen Riss heraus und wird resorbirt, während es, wenn das nicht möglich ist, unter Umständen Wochen und Monate in flüssigem Zustand in dem Gelenk stehen bleibt.

Literaturverzeichniss.

1. Winslow, Expos. anat. structurae corporis humani 1753. — 2. Bichat, Anatomie générale. 1806. — 3. Derselbe, Traité des membranes. Paris 1806. — 4. Reichert, Archiv für Anatomie und Physiologie 1849. — 5. Todd und Bowmann, Physiological Anatomy and Physiology of Man 1843. p. 90. — 6. Gerlach, Reichert's Archiv 1849. — 7. Henle, Handbuch der Anatomie. Bd. I. — 8. Kölliker, Handbuch der Gewebelehre. 6. Aufl. S. 307 u. 308. — 9. Gerlach, Centralblatt für die med. Wissenschaften 1869. Nr. 44. — 10. Landzert, Ebenda 1867. Nr. 24. — 11. Böhm, Beiträge zur normalen und pathologischen Anatomie der Gelenke. Inaug.-Dissert. Würzburg 1868. — 12. His, Die Häute und Höhlen des menschlichen Körpers. Basel 1865. — 13. Cornil u. Ranvier, Manuel l'Histologie patholog. Paris 1869. — 14. Hyrtl, Lehrbuch der Anatomie. — 15. Moeller, Ueber das Endothel der Sehnenscheiden. Dissert. Göttingen 1873. — 16. Albert, Stricker's Handbuch der Gewebelehre. Bd. II. — 17. Hueter, Virchow's Arch. Bd. XXXVI. — 18. Derselbe, Klinik der Gelenkkrankheiten. Leipzig 1871. — 19. Derselbe, Deutsche Zeitschrift für Chirurgie. Bd. VI. — 20. Luschka, Müller's Archiv 1855. — 21. Toynbee, Philosoph. Transactions 1841. — 22. Harpek, Archiv für Anatomie und Physiologie 1864. — 23. Hartmann, Ebenda. — 24. Schweigger-Seidel, Verhandl. der sächs. Akademie der Wissenschaften. — 25. Bernays, Morphologische Jahrbücher 1876. — 26. Tillmanns, Beiträge zur Histologie der Gelenke. Archiv f. mikr. Anatomie. Bd. X. — 27. Derselbe, Die Lymphgefässe der Gelenke. Ebenda. Bd. XII. — 28. Derselbe, Langenbeck's Arch. Bd. XIX. — 29. Derselbe, Virchow's Arch. Bd. LXVII. — 30. Reyher, Journal of Anat. and Physiol. Bd. VIII. 1874. — 31. Van der Sluys, Niederländ. Archiv für Zoologie. Bd. III. 1876. — 32. Steinberg, Inaug.-Dissert. Petersburg 1874 (citirt nach Tillmanns). — 33. Hagen-Torn, Archiv für mikrosk. Anatomie. Bd. XXI. — 34. Hermann und Tourneux, Gazette médicale de Paris 1880. p. 247. — 35. Soubbotine, Archiv. de Physiologie 1880. — 36. Schneidemühl, Archiv für Thierheilkunde 1884. Bd. X. — 37. Colomiatti, Gazetta delle cliniche di Torino 1873 (Referat in Virchow-Hirsch 1874. I. S. 39). — 38. Ludwig und Schweigger-Seidel, Die Lymphgefässe der Fascien und Sehnen. 1872. — 39. Cassaet, Archives de méd. experim. et d'anat. patholog. 1892. No. 2. — 40. Riedel, Deutsche Zeitschrift f. Chirurgie. Bd. XII. 1880. — 41. v. Mosengeil, Ueber Massage u. s. w. Langenbeck's Archiv. Bd. XIX. — 42. v. Recklinghausen, Stricker's Handbuch der Gewebelehre 1871. — 43. Hammar, Bidrag till Ledgångarnes Histologi. Upsala 1892, deutsch im Archiv für mikroskopische Anatomie. Bd. XLIII.

Erklärung der Abbildungen.

Taf. I, Fig. 1. Oberfläche der Randzonen des Gelenkknorpels, von der Fläche gesehen (halbschematisch). Vergr. ca. 600.

a Knorpel.
b Eckige, mit Fortsätzen versehene Knorpelzellen.
c Verzweigte Bindegewebszellen.
d Zusammenrücken dieser Bindegewebszellen: Uebergang in die Intima der Synovialmembran.

Taf. I, Fig. 2. Querschnitt durch die lockere Synovialmembran. Der obere Rand der Zeichnung entspricht der freien Oberfläche der Membran. Aus einem vergoldeten Präparat (halbschematisch). Vergr. ca. 600.

a Sogenannte Intima.
b Gefässschicht.
c Gelenkkapsel.
d Blutgefäss.

Taf. II, III, Fig. 3. Lockere Synovialmembran des menschlichen Kniegelenks. Von der Fläche gesehen. Osmiumsäurepräparat, gefärbt mit Hämatoxylin und Eosin. Originalphotogramm. Vergr. 600.

a, a Schleimige Degeneration des Zellprotoplasmas.

Taf. II, III, Fig. 4. Synovialmembran des menschlichen Kniegelenks. Randzone der Knorpelinsel auf der Sehne des M. extensor cruris. Von der Fläche gesehen. Osmiumsäurepräparat. Färbung mit Hämatoxylin und Eosin. Originalphotogramm. Vergr. 700.

a Zwei Synovialiszellen, deren Protoplasma sich von den Wandungen des Hohlraums, in dem sie liegen, etwas zurückgezogen hat, und welche zwischen sich eine sehr schmale Leiste des intercellulären Gewebes lassen.
b Zelle mit einer deutlichen Kapsel.
c Eng aneinandergelagerte Synovialiszellen.
d Zelle, welche ebenfalls den Hohlraum, in dem sie liegt, erkennen lässt.
e Zellenfreie Strecken, welche von einem Netz protoplasmatischer Fortsätze der Synovialiszellen durchsetzt sind.

Taf. II, III, Fig. 5. Aus demselben Präparat wie Fig. 4. Vergr. 500.

a, a Sichtbare Spalten zwischen Zellprotoplasma und intercellulärem Gewebe.
b Dichtes Aneinanderliegen der mit Fortsätzen versehenen Synovialiszellen.

Taf. II, III, Fig. 6. Synovialmembran des menschlichen Kniegelenks: Knorpelinsel auf der Sehne des M. extensor cruris, von der Oberfläche gesehen. Osmiumsäurepräparat. Färbung mit Hämatoxylin und Eosin. Originalphotogramm. Vergr. 600.

a Knorpelzelle mit Fortsätzen.
b Bindegewebszelle mit zwei Fortsätzen.
c Knorpelzellen.

Taf. VI, VII, Fig. 7. Oberfläche des Gelenkknorpels des oberen Tibiaendes von einem neugeborenen Kinde: Centrum der Gelenkfläche. Flächenansicht nach Behandlung mit Argentum nitricum. Vergr. 300.

(Das Original-Negativ hat eine Vergrösserung von 90 und ist mittelst Projectionsapparats 3½ mal vergrössert worden.)

Die Grundsubstanz des Knorpels ist durch das Silbersalz dunkel gefärbt, daher erscheinen die Knorpelzellen als helle Räume von charakteristischer Form und Anordnung.

Taf. VI, VII, Fig. 8. Dasselbe Präparat, ebenso behandelt, Rand der Gelenkfläche.

Taf. VI, VII, Fig. 9. Oberfläche des Gelenkknorpels des oberen Tibiaendes vom Kalb: Rand der Gelenkfläche am Uebergang in die Synovialmembran. Flächenansicht nach Behandlung mit Argentum nitricum. Photogramm auf Bromsilberpapier. Vergr. 300.

(Das Original-Negativ hat eine Vergrösserung von 90 und ist nachher mittelst Projectionsapparats 3½ mal vergrössert worden.)

In den obersten Schichten der Gelenkfläche liegen keine Knorpelzellen, sondern zahlreiche verzweigte Bindegewebszellen, welche bereits hie und da sehr nahe aneinanderrücken (z. B. bei *a*).

Taf. II, III, Fig. 10. Synovialmembran des Kalbsfussgelenks, dem Knorpelrand aufliegend. Flächenansicht.

Endothelähnliche Silberzeichnungen mit zwischen ihnen liegendem Blutgefäss (*a*). Originalphotogramm. Vergr. 300.

Taf. II, III, Fig. 11. Synovialmembran des menschlichen Kniegelenks, lockerer weicher Theil desselben. Flächenansicht.

Charakteristische Silberzeichnungen bei sehr kurzer Einwirkung des Argentum nitricum. Nachfärbung mit Carmin. Originalphotogramm. Vergr. 300.

Taf. II, III, Fig. 12. Endothel eines Lymphgefässes der Synovialmembran, mit Argentum nitricum behandelt. Originalphotogramm. Vergr. 300.

Taf. II, III, Fig. 13. Synovialmembran des Kalbskniegelenks, mit Argentum nitricum behandelt.

Originalphotogramm. Vergr. 120.

Sichtbar ist diejenige dicht unter der Oberfläche gelegene Schicht der Synovialmembran, welche die Lymphgefässe und zahlreiche Saftkanäle erhält. Die oberflächliche Schicht ist verloren gegangen, während die noch tiefer gelegenen Blutgefässe undeutlich durchschimmern.

Die Endothelbekleidung der beiden Lymphgefässe (*a, a*) ist sichtbar, sie ist bei stärkerer Vergrösserung in Fig. 12 abgebildet.

Taf. I, Fig. 14. Querschnitt durch die Synovialmembran eines Kaninchengelenks, nachdem mehrere Stunden eine unter constantem Druck stehende Aufschwemmung von chinesischer Tusche auf sie gewirkt hat.

Der obere Rand der Zeichnung entspricht der Gelenkinnenfläche. Die Tusche hat das gesammte intercelluläre Gewebe der Synovialmembran gleichmässig imprägnirt. Vergr. circa 200.

a Querschnitt eines Blutgefässes.

Taf. I, Fig. 15. (Aus demselben Präparat.) Flächenansicht.

Taf. IV, V, Fig. 16. Querschnitt durch die Synovialmembran des Kniegelenks vom Hunde, 48 Stunden nach Injection von Tuscheaufschwemmung in das Gelenk des lebenden Thieres.

Färbung mit Hämatoxylin und Eosin. Originalphotogramm. Vergr. 180.

a Synovialmembran. *b* Derselben aufliegendes Fibringerinnsel. *c* Gelenkhöhle. *d* Grenze der Synovialmembran, welche auch bei *e* noch deutlich zu erkennen ist, während in der Mitte der Abbildung diese Grenze zwischen Synovialmembran und Gerinnsel verwischt ist und bei *f* die Synovialzellen in das Gerinnsel hineingewuchert sind.

Der in dem Gerinnsel enthaltene Farbstoff ist von Zellen aufgenommen und liegt in der Nähe der Synovialismembran bei *g*, während im Uebrigen das Gerinnsel nur geringe Mengen von Farbstoff enthält.

In der Synovialmembran liegen eine Anzahl farbstoffhaltige Zellen, welche durch ihre dunkle Färbung im Photogramm hervortreten.

Taf. IV, V, Fig. 17. Querschnitt durch das obere seitliche Ende der Bursa extensorum aus dem Kniegelenk des Hundes, 60 Stunden nach Einspritzung von Tuscheaufschwemmung in das Gelenk des lebenden Thieres. Färbung wie Fig. 16. Originalphotogramm. Vergr. 180.

Die Gelenktasche ist fast vollständig durch ein Gerinnsel, *a*, ausgefüllt, welches nur bei *b* ein Stück der Gelenkhöhle frei lässt. Der freie Rand der Synovialmembran ist nur bei *c* sichtbar, während oben und links, bei *d* und *e*, die Grenze zwischen Synovialmembran und Gerinnsel nur kenntlich wird dadurch, dass die Synovialiszellen mit Tusche angefüllt sind. Keiner der schwarzen Flecke im Photogramm stellt nämlich etwa ein zufälliges Conglomerat von Tusche dar, sondern jeder ist eine mit Tusche gefüllte Synovialiszelle, was bei stärkerer Vergrösserung leicht festgestellt werden kann. Das Gerinnsel enthält namentlich bei *f* noch reichlich Farbstoff, welcher meist in Zellen eingeschlossen ist.

Taf. IV, V, Fig. 18. Synovialmembran des Hundekniegelenks.

Querschnitt, 3 Tage nach Einspritzung von fein vertheiltem Indigo in das Gelenk des lebenden Thieres.

Färbung mit Carmin. Originalphotogramm. Vergr. 150.

a Synovialmembran; *b* derselben aufliegendes Gerinnsel, welches keinen Farbstoff mehr enthält, dagegen sehr zellenreich ist und stellenweise bereits den Charakter von jungem Bindegewebe angenommen hat.

Die Grenze zwischen Gerinnsel und Synovialmembran ist gar nicht zu erkennen, zahlreiche Synovialiszellen enthalten Farbstoff.

Synovialmembran des Kalbskniegelenks, circa 24 Stunden nach Injection von Tuscheaufschwemmung in das Gelenk. In Sublimat gehärtetes Präparat, Färbung mit Carmin. Vergr. circa 500.

Taf. I, Fig. 19. Oberfläche der Synovialmembran. Fast sämmtliche Zellen der Synovialmembran enthalten Tusche, deren feinste Theilchen zu kleinen Körnchen zusammengeballt sind. Bei *a* und *b* homogene schwarze Streifen, welche die Contouren der Zellen begrenzen, wahrscheinlich mechanisch in die Saftspalten hineingeflossener Farbstoff (vgl. den Text).

Taf. I, Fig. 20. Querschnitt durch die Synovialmembran, wo Gerinnsel derselben nicht aufliegen; Pendant zu Fig. 19.

a Mit Tusche beladene Synovialiszellen. *b* Leukocyten. *c* Gefässe.

Taf. II, III, Fig. 21. Querschnitt durch eine Synovialiszotte aus dem Ellbogengelenk vom Hund, 48 Stunden nach Injection von Tusche in das Gelenk des lebenden Thieres. Färbung mit Carmin. Originalphotogramm. Vergr. 250.

III.

Aus der chirurgischen Klinik der Universität Strassburg i. E.

Ueber Mandelsteine.

Von

Dr. B. Lange,
Assistent der Klinik.

(Hierzu Tafel VIII.)

Im September 1893 wurde in die Strassburger chirurgische Klinik ein Mann aufgenommen, der über erhebliche Schlingbeschwerden klagte. Als Grund hierfür ergab sich ein Mandelstein, der operativ entfernt wurde. Nach wenigen Tagen konnte der Patient wieder entlassen werden.

Im Folgenden gebe ich die Krankengeschichte und im Anschluss daran eine kurze Zusammenstellung der Angaben, die ich in der Literatur über Mandelsteine aufgefunden habe.

Am 22. September 1893 trat der 32 Jahre alte, kräftig gebaute, übrigens gesunde Fabrikarbeiter J. H. aus Gebweiler in die Klinik ein mit Klagen über starke Schlingbeschwerden, die durch eine Geschwulst im Rachen verursacht wurden.

Anamnestisch liess sich feststellen, dass der Genannte nie ernstlich krank gewesen war. Vor 7 Jahren habe er eine ziemlich heftige Halsentzündung durchgemacht, welche in einigen Wochen vollständig geheilt sei. Später habe er noch mehrere Male in unregelmässigen Zwischenräumen leichte Halsentzündungen gehabt, ohne aber von stärkeren Schling- oder Athembeschwerden befallen gewesen zu sein.

Das jetzige Leiden habe seinen Anfang im Januar 1893 genommen. Es seien beim Schlucken heftige Schmerzen aufgetreten, und er habe damals bereits eine Geschwulst auf der linken Seite des Rachens bemerkt, die gleichmässig zunehmend bis zur gegenwärtigen Grösse herangewachsen sei. Meist habe er stechende, prickelnde Schmerzen, oft aber auch nur das Gefühl eines fremden Körpers im Halse. Seit den letzten Wochen hindere ihn die Geschwulst wieder mehr beim Schlucken, und er wünsche deshalb die Entfernung derselben.

Der objective Befund war folgender: An Stelle der linken Tonsille war ein Tumor von der Grösse eines kleinen Apfels zu sehen, er reichte etwas über die Mittellinie hinaus und drängte die Uvula mässig nach rechts hinüber. Der linke Arcus palatoglossus war nach vorn, nach der Mundhöhle vorgebuchtet und die Schleimhaut bis zum Alveolarfortsatz convex vorgewölbt. An der Stelle stärkster Convexität erschien dieselbe gespannt, verdünnt und etwas anämisch.

Der hinter dem vorderen Gaumenbogen vorragende Tumor liess äusserlich Mandelsubstanz erkennen, die an der medialen Seite eine etwa einpfennigstückgrosse Ulceration zeigte. Diese war in ihrem Grunde zerklüftet und dunkelbraun gefärbt, während die Umgebung ziemlich normale Schleimhautfarbe trug. Betasten der Geschwulst mit einem Spatel liess einen äusserst derben Widerstand constatiren, der im Grunde der Ulceration direct steinhart war und hier beim Beklopfen den bekannten Steinton gab.

Die Diagnose lautete also: Mandelstein.

Die Digitaluntersuchung bestätigte diesen Befund, klärte über die Ausdehnung des vorliegenden aussergewöhnlich grossen Steines auf und zeigte zugleich die Verschiebbarkeit des enorm harten Tumors auf seiner Unterlage. Besonders betont werden muss noch die sehr geringe Schmerzhaftigkeit bei der Untersuchung.

Durch die kleine Ulcerationsöffnung konnte der Stein nicht entfernt werden, deshalb wurde unter Cocainanästhesie das Gewebe mit dem Messer bis in den Arcus palatoglossus gespalten. Während von hinten mit dem linken Zeigefinger gegengedrückt wurde, konnte mit der Muzeux'schen Zange der Stein gefasst und extrahirt werden. Zwei kleine, stark zerklüftete Stückchen waren bei dieser Manipulation abgebröckelt. Es ergab sich, dass nach Entfernung der Hauptmasse noch ein kleiner, wie sich später zeigte, selbständiger Stein vorhanden war, der mit dem spitzen Elevatorium herausgehebelt wurde.

Bei Betrachtung der beiden Steine, von denen der grosse 24 Grm. und der kleine 4 Grm. wogen, fiel besonders auf, dass jeder eine vollkommen glatte Schlifffläche trug. Dort, wo sie sich berührt und an einander gerieben hatten, zeigte der grosse Stein eine concave (Taf. VIII, Fig. 4), der kleine eine convexe Fläche (Taf. VIII, Fig. 5). Es handelte sich offenbar um zwei getrennt gebildete Steine, die nach gewissem Wachsthum sich infolge der vielfachen Bewegungen der Gaumen-, Zungen- und Schlundkopfmusculatur gegen einander abgeschliffen haben.

In seinem lateral und nach hinten gelegenen Theile zeigt der grosse Stein ein wenig rauhes, compacteres Gefüge, während die Ober-

Fig. 1.

Fig. 2.

Fig. 3.

Fig. 5.

Fig. 4.

Verlag von F.C.W. Vogel in Leipzig

University of California LIBRARY Medical

fläche im Uebrigen theils körnig, granulirt, theils höckrig, warzig ist und stellenweise gehirngyrusförmige Windungen zur Schau trägt. An der von Mandelsubstanz nicht mehr bedeckt gewesenen Stelle sieht man starke Zerklüftung.

Die Farbe der Oberfläche des Steines ist im Allgemeinen grau bis gelb mit grünlichen Tönen. Die zuletzt erwähnte zerklüftete Stelle und ihre nächste Umgebung zeigte braune Färbung. Es war dieselbe Partie, welche in situ im Grunde des Mandeldefectes zu sehen war. Nachdem der Stein durchsägt war, zeigte sich auf dem Durchschnitt eine ziemlich ungleiche Dichte. Ein eigentlicher Kern als Mittelpunkt fehlt durchaus, und von einer deutlich schicht- oder schalenförmigen Anordnung ist keine Rede.

Wie Fig. 1 (Taf. VIII) zeigt, ist die convexe, in situ laterale und nach hinten gelegene Partie gleichmässig äusserst dicht und die härteste des ganzen Steines. Im oberen und unteren Theile sieht man je eine tief eindringende Furche, welche sich aber auf der Oberfläche nicht besonders auffallend markiren. Der grösste Theil des Steines zeigt rauhes, körniges Gefüge.

Die Farbe der Schnittfläche ist im Ganzen heller als die der Oberfläche, einzelne Partien sind gelbweiss. Nachdem der Stein einige Monate hindurch völlig ausgetrocknet ist, erscheint er stark gebleicht und zeigt äusserlich eine graulichgelbe, innerlich grauweisse, stellenweise rein kreideweisse Farbe. Die oben erwähnte braune Färbung eines Theiles der Oberfläche ist fast in gleicher Intensität bestehen geblieben.

Der grösste Durchmesser beider aufeinanderliegender Steine beträgt 4 Cm. Die übrigen Durchmesser des grossen Steines bewegen sich zwischen 3,3—3,5 Cm. Der dem grössten Durchmesser entsprechende grösste Umfang misst 11,5 Cm., während im Uebrigen die verschiedenen senkrecht zu einander stehenden Umfänge des grossen Steines 10—10,5 Cm. betragen. Der kleine Stein misst in Länge 1,8, in Breite 1,3 und in Höhe 0,8 Cm.

Die chemische Untersuchung des Steines, welche Herr Dr. M. Levy im physiologisch-chemischen Institut des Herrn Prof. Dr. Hoppe-Seyler auszuführen die Freundlichkeit hatte, ergab Folgendes:

An organischer Substanz enthielt der Stein 11,79 Proc.
an unorganischer Substanz . . . . . 88,21 =
Im Einzelnen fanden sich $(PO^4)^2Mg^3$ = 4,8067
$(PO^4)^2Ca_3$ = 77,4
CO^3Ca = 4,099
Phosphorsaure Salze = 82,2067
Kohlensaure Salze = 4,099.

Im Anschluss an diesen Fall sei es mir gestattet, das Bild der Mandelsteinerkrankung auf Grund der einschlägigen Literatur kurz zu skizziren.

Die klinischen Erscheinungen bei Vorhandensein eines Steines in den Mandeln sind sehr wechselnd und meist wenig charakteristisch.

Es bestehen in einer grossen Zahl der Fälle nur leichte anginöse Beschwerden, wie drückende, prickelnde oder stechende Schmerzen, zumal beim Schlucken. Manchmal geben die Patienten an, das Gefühl wie bei steckengebliebener Fischgräte zu haben (Terrillon), ohne dass stärkere Entzündungserscheinungen zu constatiren sind (Bailheron). Die Anamnese ergiebt oft, dass geringe Schlingbeschwerden schon seit langer Zeit bestehen, ohne andere Ursache (Scheff), zumal bei grösseren Steinen, und dass Anginen bereits Jahre lang, bis zu 20 Jahren (Wilson de Beith), recidivirten.

Die Entzündungserscheinungen können sich ferner in grösserer Intensität wiederholen und bei stärkerer Röthung und Infiltration der Mandeln die benachbarten Gaumenbögen und die Uvula mit in den Process ziehen (Berger). In sehr vielen Fällen kommt es zu Abscessbildung (Bailheron, Wilson de Beith, Terrillon, Wedding, Bruns, Mackenzie, Wernher, Emmert, Schütz), selten zu phlegmonöser Entzündung und Oedem der Schleimhautfalten (Langius, Knaus). Die Dysphagie kann sich zu sehr hohen Graden steigern (Rizet, Blegny), und die Dyspnoe, die mitunter in Anfällen von Mandelbräune auftritt (Bruns, Wilson de Beith), erreicht gelegentlich plötzlich die höchsten Grade der Asphyxie (Gayet, Knaus, Schenk).

Auch die Sprache kann ein Mandelstein unabhängig von der etwa bestehenden Angina beeinflussen.

In sehr seltenen Fällen, wenn der Stein sehr tiefen Sitz in der Mandel hat, kann er äusserlich unter dem Kieferwinkel gefühlt werden und hier sogar zum Durchbruch kommen (Emmert).

Am häufigsten bildet sich infolge des dauernden Reizes, den der Stein als Fremdkörper ausübt, ein Abscess, und mit dessen spontaner oder operativer Eröffnung wird die Ursache desselben mit entleert. Gelegentlich wird ein Stein beim Gähnen oder durch Hustenstoss (Langius, Schenk, Emmert, Scheff) oder bei Wirkung eines verabreichten Brechmittels ausgestossen. Auch beim Scarificiren der vergrösserten Mandel (Délie) und bei der Tonsillotomie wurden zufällig Steine entdeckt und entfernt (Cox).

In den zahlreichen Fällen, in welchen die Diagnose auf Mandel-

stein gestellt war, wurde meist die Incision gemacht, worauf der Stein spontan austrat oder extrahirt wurde.

Für die Diagnose sind also verwerthbar die anamnestischen Angaben häufiger, seit Jahren recidivirender Anginen, prickelnde, stechende Schmerzen und Schlingbeschwerden ohne sonstige Ursache. Sicheren Aufschluss erlangt man nur (nachdem man einen etwa theilweise freiliegenden Stein mit dem Auge erkannt hat) durch directes Beklopfen desselben mit einem Metallinstrument, indem man entweder denselben durch das Gefühl wahrnimmt, oder indem man den bekannten Steinton oder doch ein kratzendes, schabendes Geräusch erhält.

Ist der Stein ganz verdeckt, so wird man bei Prüfung der Resistenz einen tiefen harten Widerstand fühlen. Am sichersten ist die Betastung mit dem eingeführten Finger, wobei man sich auch am besten über die Verschiebbarkeit des Tumors auf der Unterlage und die verhältnissmässig geringe Schmerzhaftigkeit orientirt. Ein Probeeinstich mit dem Messer dürfte gefährlich und zur Sicherung der Diagnose wohl nie nöthig sein.

Differentialdiagnostisch wäre noch zu erwähnen, dass beständiges Kitzeln im Halse und fortwährendes Hüsteln Phthise vortäuschen kann, und dass ferner die Induration in Verbindung mit Hypertrophie der Mandel irrthümlich den Verdacht auf Krebs wachgerufen hat (Bailheron, Souque).

Die Prognose in den Fällen von Mandelstein dürfte ausnahmslos günstig sein, sobald die Diagnose gestellt ist, da nach Entfernung desselben alle Beschwerden zurückgehen.

Es ergiebt sich daher die sehr einfache Therapie von selbst, nämlich baldige Incision und eventuell Extraction des Steines. Hierauf Gurgelungen mit den üblichen adstringirenden und desinficirenden Mundwässern.

Fast allgemein wird angegeben, dass Mandelsteine meist bei älteren Individuen vorkommen. Es lässt sich nach den mitgetheilten Fällen, soweit das Alter angegeben ist, sagen, dass die vom 11. bis 30. Lebensjahre vorkommenden Fälle sich zu den vom 30.—76. beobachteten verhalten wie 2 : 3.

Das meist einseitige Vorkommen dieser Bildungen dürfte etwa 4 mal das doppelseitige übertreffen.

Gelegentlich wurden mehrere Steine auf einer Seite beobachtet, aber doch nur ausnahmsweise bei grossen Exemplaren, wie der oben mitgetheilte Fall.

Männer werden kaum häufiger betroffen, als Frauen.

Was die Beschaffenheit der Mandelsteine anlangt, so ist die Ge-

stalt derselben kugelig, eiförmig oder birnförmig. Ihre Oberfläche ist immer uneben, zumeist granulirt, höckerig oder warzig, zeigt mitunter korallenförmige Windungen oder in selteneren Fällen stärkere Zerklüftung. Ganz ausnahmsweise trifft man bei mehrfachem Vorkommen auf einer Seite Steine mit glatten, einander zugewandten Schlifflächen, wie im vorliegenden Falle.

Die Farbe ist in frischem Zustande schmutzig olivengrün, auf der Bruch- oder Sägefläche heller, graugrünlich, in den mittleren und compacteren Partien graugelb. Nach längerem Austrocknen nehmen die Steine meist hellgelbe bis gelbweisse, oft kreideweisse Farbe an, letztere zumal auf der Spaltungsfläche. Die braune Farbe in der Umgebung der Mandelulceration bei dem abgebildeten Exemplar dürfte wohl von zersetztem Blutfarbstoff herrühren, während die grüne Farbe zurückzuführen sein dürfte auf Imbibition von Schleim und anderer organischer Substanz.

Die Consistenz ist oft bröckelig, unter dem Fingernagel nachgebend und zerreiblich, bei festerem Gefüge und zumal an den Schlifflächen (s. Taf. VIII, Fig. 4 u. 5) auch bedeutend härter.

Das specifische Gewicht wird auf 1,715 angegeben.

Mitunter markiren sich auf dem Querschnitte hellere concentrische Schichten gegen etwas dunklere; meist ist aber bei genauerer Prüfung eine eigentliche Schichtung oder schalenförmige Anordnung nicht zu constatiren. Infolgedessen fehlt auch der centrale Kern.

Die Grösse der zur Beobachtung kommenden Steine wechselt sehr, da oft recht kleine schon Veranlassung zu erheblichen Beschwerden werden und ihre Entfernung nothwendig wird, während mitunter ausserordentlich grosse merkwürdig lange unbemerkt bleiben, sei es infolge der geringfügigen Symptome oder auch einer grossen Indolenz ihrer Träger. So war es im vorliegenden Falle überraschend, wie spät der Patient ärztliche Hülfe suchte, während doch schon Jahre lang der Mandeltumor den Isthmus faucium erheblich verengte und von der Ulceration her Eiter abfloss.

Die chemische Untersuchung der Mandelsteine ergab, dass sie älteren Vermuthungen (Schenk) gegenüber nicht aus harnsauren Salzen bestehen, sondern aus phosphor- und kohlensauren, und zwar zum bei Weitem grössten Theile aus ersteren (besonders Calcium und Magnesium). Ferner sind Spuren von Eisen, Natron, Kali, Mangan und ausserdem Wasser, Schleim und endlich Leptothrix buccalis in frischem Zustande in ihnen enthalten. Nur nach einer einzigen Beobachtung soll ein solcher Tonsillarstein hauptsächlich aus Cholestearin bestanden haben (Meckel).

Folgende chemische Analysen mögen hier Platz finden:

1. Nach Langier	Phosphorsaurer Kalk	50 Proc.
	Kohlensaurer Kalk	12,5 =
	Schleim	12,5 =
	Wasser	25,0 =
2. Nach Wurzer	Phosphorsaurer Kalk	63,8 =
	Kohlensaurer Kalk	15,7 =
	Thierische Substanz	13,3 =
	Speichelstoff, Chlornatrium, Chlorcalcium	7,1 =
	Eisen, Spur Mangan	0,1 =
3. Nach M. Levy (Hoppe-Seyler)	Unorganische Substanz	88,21 =
	Organische Substanz	11,79 =
	Phosphorsaure Salze	82,2067 Proc.
	Kohlensaure Salze	4,099 =

Es fragt sich nun, auf welchem Boden und auf welche Weise diese Mandelsteine zu Stande kommen können.

Was zunächst die anatomischen Verhältnisse der Mandeln betrifft, dürfte Folgendes zu berücksichtigen sein. Die freie Oberfläche derselben enthält etwa 10—16 rundliche oder lineäre Oeffnungen, die in normaler Weise meist kein eigentliches Lumen zeigende einfache oder verästelte Spalten, die sogenannten Lacunen, führen. Diese stellen blindsackartige Spalten dar, in deren Wandung Lymphfollikel liegen, welche von interfolliculärem Gewebe getrennt sind.

Grössere Lymphräume, die weiterhin mit Gefässen communiciren, stehen wohl mit der Umgebung der Follikelhöhlen in Beziehung, doch ist die Verbindung dieser mit den Lymphgefässen bisher nicht sicher aufgeklärt (Brücke). Festere Bindegewebslagen geben den Tonsillen eine Umhüllung.

Nach Wagner enthalten die menschlichen Tonsillen keine Schleimdrüsen, nur ausnahmsweise münde die eine oder andere ausserhalb derselben gelegene in der Tiefe einer Lacune. Gegenbaur giebt dagegen das Vorkommen der Schleimdrüsen als häufigeren Befund an, und Stöhr konnte bei Embryonen zweierlei von der Tonsillenspalte ausgehende solide Zapfenarten unterscheiden, von denen die einen Anlagen kleiner Schleimdrüsen, die anderen Anlagen neuer Nebenspalten darstellten.

Normaler Weise enthalten die Lacunen Secret der eventuell vorhandenen Schleimdrüsen, aus den Follikeln durchgewanderte Speichelkörperchen (Stöhr) und von den Wandungen abgestossene Epithelzellen. Von dem anatomischen Substrat wird also der weiche Balgpfropf

und das Secret für die Bildung von Mandelsteinen verantwortlich zu machen sein (Emmert, Scheff, Mackenzie).

Dieses normale Bild der Tonsille kann nun noch durch pathologische Processe wesentlich complicirt werden. Alle jene auf oder in der Nähe der Tonsille sich abspielenden Processe, welche mit Proliferationserscheinungen verbunden sind, können zu Vertiefung der vorhandenen und Entstehung neuer Spalten beitragen. Die Oberfläche der so veränderten Tonsille ist also wesentlich zerklüfteter. Der Inhalt der Spalten und Gänge entspricht im Wesentlichen dem der normalen, ist aber infolge der entzündlichen Processe in grosser Menge vorhanden. Neue Entzündungen und Schwellungen verursachen leicht in grösserem oder geringerem Umfange die Abschnürung der alten oder neu entstandenen Lacunen oder einzelner ihrer Theile. Dadurch ist dem Inhalte der abgeschnürten Partien der freie Abfluss in die Mundhöhle verschlossen, ohne dass durch diesen Verschluss die weitere Secretion und Epithelabstossung im Innern verhindert wäre.

Auf dem normalen Boden der Tonsille vermag auch ein eingedrungener Speisepartikel, vielleicht auch ein grösserer Klumpen der Leptothrix buccalis eine zeitweise Verengerung oder Verschluss einer Lacune zu bewirken. Es tritt dann eine Retention jener Masse, die sich aus Schleim, Epithelzellen u. s. w. zusammensetzt, ein, und dieselbe kann schliesslich eindicken und verkalken.

Der gleiche Process wird sich auch in einem durch die oben genannten pathologischen Vorgänge abgeschnürten Theile vollziehen können. Hält nun in einem solchen die Schleimsecretion, Epithelabstossung und Leukocytendurchwanderung an, so sind die Bedingungen für das Wachsthum des ersten verkalkten oder verkreideten Inhaltes gegeben.

Natürlich wird die Anwesenheit eines solchen Fremdkörpers Anlass geben zu entzündlichen Processen und damit auch eventuell zu einer gesteigerten Production der ihn aufbauenden Elemente. Da der Process Jahre lang andauert und fortwährend Recidive von Entzündungen eintreten, ist die oft erhebliche Grösse der operativ entfernten Steine erklärlich.

Robin, Klebs und andere Autoren stützen sich auf die Anwesenheit von Leptothrix buccalis in einzelnen Steinen und schreiben dieser Alge einen wesentlichen Einfluss auf die Bildung der Steine zu. Sie parallelisirten ausserdem die Tonsillarsteine mit Speichel- und Zahnsteinen (Yearsley) und den in den Zungenbalgdrüsen vorgefundenen Concrementen. Für letztere insbesondere hat Klebs die Bil-

dung durch die Thätigkeit der Leptothrix buccalis nachgewiesen, und für den Zahnstein ist diese Entstehung fast allgemein acceptirt.

Die Verschiedenheit der chemischen Analyse widerspricht indessen der Gleichstellung dieser verschiedenen Concremente. Zahn-, Zungenbalg- und Speichelsteine zeigen als wesentlichen Bestandtheil kohlensaures Calcium, während die Mandelsteine wesentlich aus phosphorsaurem Calcium bestehen. Man müsste also, um die Parallelisirung aufrecht zu erhalten, annehmen, dass ein und dieselbe Alge auf einem anatomisch gleichartigen Boden (Zungenbalgdrüsen und Tonsille) ungleichartige Producte liefern kann. Ich selbst ziehe die oben gegebene Erklärung vor, da die Anwesenheit der durch die ganze Mund- und Rachenschleimhaut vertheilten Leptothrixfäden wohl auch so erklärt werden kann, dass dieselben auch noch vor der Bildung des Steines zu dem Inhalte sogar der normalen Lacune gehörten.

Dass natürlich die in der Tonsille vorhandenen Leptothrixfäden auch hier zur Bildung von Steinen mitwirken können, soll deshalb nicht in Abrede gestellt werden, wenngleich die chemische Analyse sie als wesentliche Bildner der Mandelsteine anzusehen nicht ohne Einschränkung gestattet.

Der erhebliche Gehalt an phosphorsauren Salzen wird nur aus der wesentlichen Betheiligung des geweblichen Substrats zu erklären sein.

Literatur.

1. Langius (D. I.), Sec. Epist. med. misc. Basileae 1560. p. 233. — 2. Nic. Blegny, Zod. med. gallic. ann. IV. et V. Fév. obs. 4. p. m. 30. — 3. Kentmann, De calculis 1565. F°. 3. — 4. Marcellus Donatus, Hist. mirab. lib. sex. Venetiis 1597. 4 F°. 188. — 5. Schenk, Obs. med. var. Frankfort 1609 in F. p. 227. — 6. Lazare Rivière, Les obs. de méd. 2e édit. Lyon 1688. p. 658. — 7. Garmann, Ephem. Nat. Cur. Dec. 2. ann. VII. p. 328, obs. CXLI. Norimbergae 1690. — 8. Hoffmann, Ephem. Nat. Cur. Cent. VI. Obs. LXVIII. 1717. p. 302. — 9. Schurig, Lithologia. Dresden 1714. p. 106 (Wilson, Jameson-Thomson). — 10. Louis, Mém. acad. de chir. 1774. T. V. p. 461 (Bailheron, Bourguet, Souque). — 11. Hewitt, Case of calculons concretions on the tonsils. Med. et Phys. J. Lond. 1800. p. 446. — 12. Monro, The morbid anatomy of the human gullet stomach and intestines. Edinburgh 1811. Calculi of the tonsils. p. 74. — Calculs tonsillaires. Arch. gén. de méd. 1831. XXII. 239. — 13. A. Bruns, Chirurg. Anatom. des Kopfes und Halses. 1821. S. 242. — 14. Langier, Note sur une concrétion des amygdales. Journ. de chimie méd. 1826. II. 105. — 15. Tangier, Anal. d'un calcul tons. Journ. de chimie méd. 1826, auch Wurzer-Buchner Rep. f. d. Pharm. XXIII. 2. Heft. — 16. Wedding, Med. Zeit. v. V. f. H. in Pr. 1837. Nr. 23. — 17. Schütz, Casper's Wchschr. 1838. Nr. 45. — 18. Wiesner, Ebenda 1840. Nr. 33. — 19. Knaus, Württemb. Corr.-Blatt VIII. 315 oder Arch. gén. de méd. IIIe sér. VIII. 346. 1840. — 20. N. Guéneau de Mussy,

Traité de l'angine tonsillaire. Paris 1857. p. 189 (Gobley). — 21. Wernher, II. Aufl. I. Bd. II. Abth. S. 825. 1863. — 22. C. Emmert, Lehrbuch der spec. Chirurgie. III. Aufl. Bd. I. 424. — 23. Baker, Calculus from the tonsil. Lancet, Lond. 1860. p. 296. — 24. Bryant, Calculus from the tonsil of the size of a small nut, spontane onsly ejected. Lancet, Lond. 1860. p. 487. — 25. Larrey, Un cas assez rare de calcul de l'amygd. Bull. Soc. de chir. de Par. 1867, 2. — 26. Tobold, Berliner klin. Wochenschr. 1869. 31. — 27. Desnos, Nouveau diction. de méd. et de chir. prat. Paris 1865. Tome II. p. 117. — 28. Liégeois, Dic. encycl. art. amygdale. T. IV. 1866. — 29. Passaguay, Tumeurs des amygdales. Th. de doct. Paris 1873. — 30. W. Berger, Beiträge zur Pathologie und Therapie der Tonsillenerkrankungen. 1873. Schmidt's Jahrbücher. CLIX. S. 253. — 31. Robin, Traité des tumeurs II. 1874. p. 551. — 32. E. Wagner, v. Ziemssen's Handbuch. Bd. VII, 1. 1874. — 33. Verne, Analyse, Soc. de méd. et pharm. de l'Isère. Grenoble 1876. — 34. E. Klebs, Arch. f. exper. Pathol. und Pharm. V. 350. 1876. — 35. Nélaton, Elements de Pathol. chir. 1879. II. édit. T. IV. p. 753. — 36. Bardeleben, Lehrbuch der Chirurgie und Operationslehre 1879—1882. VIII. Aufl. III. S. 410. — 37. M. Mackenzie, Krankheiten des Halses und der Nase. Bd. I. S. 97. Berlin 1880. — 38. Wyeth, A tonsillar calculus. Bullet. New-York Pathol. Soc. 1881. 2. s. 234. — 39. Martin (M. Gayet), Lyon médic. 1882. T. XLI. — 40. Kampf, Calcific. de l'amygdale. Revue des Sciences méd. T. XXIV. 1884. — 41. Buckner, Calculus in the tonsils. Cincin. Lancet and Clinic. 1883. N. s. T. X. p. 449. — 42. Nixon, Dublin Journ. of med. Science 1885. T. LXXIX. p. 68. — 43. Reid, Calcar. tonsil. Australes M. gaz. Sydney 1885. p. 9. — 44. Terrillon, Des accidents causés par les calculs de l'amygdale. Arch. gén. de méd. 1886. II. p. 129. — 45. Délie, Revue mens. de laryngol. etc. VII, 10. p. 551. 1886. — 46. Scheff, G., Krankheiten der Nase, ihrer Nebenhöhlen u. s. w. Berlin 1886. S. 238. — 47. Rizet, Calcul de l'amygdale. Bull. de la Soc. de Chir. Paris 1886. 2e sér. T. VII. p. 65. — 48. Lublinski, Monatsschrift für Ohrenheilk. X. S. 276. 1887. — 49. Gautier, Des concrétions caseeuses des amygdales. Rev. méd. de la Suisse 1889. No. 1. — 50. Deschamps, Extraction d'un calcul de l'amygdale. Dauphiné méd. Grenoble 1889. p. 136. — 51. Jamain-Terrier, Manuel de Pathologie chirurg. III. édit. Tome IV. Paris 1889. p. 299. — 52. E. Klebs, Allgem. Pathologie 1889. Bd. II. S. 250. — 53. Schech, Krankheiten der Mundhöhle, des Rachens u. s. w. III. Aufl. 1890. S. 207. — 54. Ph. Stöhr, Archiv für pathol. Anatomie. Bd. XCVII. — 55. Derselbe, Zeitschrift zur Feier des 50jähr. Doctor-Jubil. von Nägeli und Kölliker. Zürich 1891. — 56. Hodenpyl, Amer. Journ. of med. sc. CI, 3. p. 257. 1891. — 57. H. Allen, Amer. Journ. of the med. sc. CIII, 1. 1892. The tonsils in health and disease. — 58. C. Gegenbaur, Lehrbuch der Anatomie d. M. 1885.

IV.

Eine Methode, um Defecte der einen Lippe mit einem brückenförmigen Lappen aus der anderen zu decken.

Von

M. W. af Schultén,
Professor der Chirurgie in Helsingfors.

(Mit 4 Abbildungen.)

Bei plastischer Deckung eines Lippendefectes sind folgende Bedingungen zu erfüllen:

In functioneller Beziehung soll die neugebildete Lippe die Zähne decken, Speichel zurückhalten und womöglich activ am Schliessen des Mundes Theil nehmen; — gleichzeitig muss die Mundöffnung von einer Grösse bleiben, welche das Verzehren von Speisen bequem zulässt.

In kosmetischer Hinsicht soll die neue Lippe einer normalen möglichst ähnlich sein.

Das Erfüllen der functionellen Bedingung muss vorangestellt werden. Denn eine sogenannte Lippe, welche die Zahnreihe nicht decken würde und den Speichelabfluss nicht verhindern könnte, würde den Kranken bedeutenden Ungelegenheiten aussetzen. Das Aeussere einer solchen Lippe wäre ausserdem noch sehr unvortheilhaft.

Da nun gewöhnlich ein Defect sowohl die Schleimhaut der Lippe, wie auch den Hautantheil derselben umfasst, so genügt es keineswegs, denselben nur mit einem Hautlappen zu decken. Dieser kann wohl anfangs seinen Zweck scheinbar erfüllen, aber binnen Kurzem verfällt derselbe einer Schrumpfung, der Hautrand heilt am Zahnfleisch an, wodurch die Zähne entblösst werden und dem Speichel unbehinderte Gelegenheit zum Ablaufen gegeben wird. Die auch in letzter Zeit empfohlene Methode, um Defecte der einer totalen oder partiellen Entfernung am meisten ausgesetzten Unterlippe zu ersetzen, wobei nur ein Hautlappen vom Kinn aus verpflanzt wird, muss daher entschieden verworfen werden, ebenso wie alle ähnlichen Verfahren[1]); unbedingt

1) Diese Anschauung spricht unter Anderen auch Trendelenburg in „Krankheiten des Gesichtes“ aus. Deutsche Chirurgie. Bd. XXXIII. S. 182.

muss auch die Lippenschleimhaut durch Schleimhaut ersetzt werden; nur so kann das verloren gegangene Organ irgendwie Ersatz finden. Meistens wird ja auch ein grösserer Lippendefect (es gilt gewöhnlich die ganze oder den grösseren Theil der Unterlippe) mit den Wangen entnommenen Lappen ersetzt, die auf der inneren Seite von Schleimhaut bedeckt sind. Nach Jäsche's mehr oder weniger veränderter Methode wird wohl diese Cheiloplastik meistens ausgeführt, wobei, ein dreieckiger Defect vorausgesetzt, bogenförmig verlaufende Schnitte von den Mundwinkeln aus durch die Wangen gegen den Unterkieferrand hin geführt werden; die beiden Lappen werden in der Mitte vernäht und die Schleimhaut an die Haut befestigt. Die Methode ist anwendbar, wo die Wangen von der Krankheit nicht ergriffen sind und zur Plastik benutzt werden können, was keineswegs stets der Fall ist. Das Resultat fällt recht gut aus besonders im Anfange — später hindern jedoch die hässlichen Narben in den Wangen bei der Nahrungsaufnahme, zugleich zieht die Narbe die Mundwinkel herab, und ein vollkommener Schluss des Mundes wird nicht erlangt. Denn der neugebildeten Lippe fehlt ein wichtiger Bestandtheil, nämlich Muskelfasern, welche mit dem Sphinkter der gesunden Lippe zusammenwirken und so den Mund activ verschliessen könnten. Nur wenn die neugebildete Lippe Theile des dem Munde eigenen Schliessungsmuskels enthält, kann eine möglichst vollkommene Sphinkterwirkung zu Stande kommen.

Es muss daher als sinnreiche Idee von Estlander[1]) begrüsst werden, dass er 1872 einen Lippendefect mittelst Lappen aus der zweiten Lippe zu decken lehrte, welcher nur durch einen schmalen Stiel des Lippenrandes mit derselben zusammenhing und welcher Stiel neben undurchtrennten Sphinkterfasern noch die Arteria coronaria labii als versorgendes Gefäss enthielt. Hierdurch war das Problem gelöst: sowohl Haut in nöthiger Ausdehnung, als auch Lippenroth und Schliessmuskelfasern waren in der neuen Lippe enthalten. Diese Methode, welche in grosser Ausdehnung an unserer Klinik geprüft worden ist bei den so gewöhnlichen Exstirpationen von Lippenkrebs, giebt ausgezeichnete Resultate, wenn ungefähr die Hälfte der Lippe oder etwas mehr fehlt. Bei grösseren Defecten wird der Mund entschieden zu klein; fehlt die Lippe ganz, wird der Mund so eng, dass derselbe äusserst unbequem, sogar ganz unmöglich für die Nahrungsaufnahme

1) Eine Methode, aus der einen Lippe Substanzverluste der anderen zu ersetzen. Archiv für klin. Chirurgie. Bd. XIV. 1872. Méthode d'autoplastie de la joue, ou d'une lèvre par un lambeau emprunté à l'autre lèvre. Revue de méd. et de chir. 1877.

wird. Man könnte allerdings neben dem Lippenlappen grössere oder kleinere Theile der Wange verpflanzen oder auch die halbe Lippe mit einem Lappen nach Estlander und die andere Hälfte mit einem Wangenlappen nach Jäsche bilden; aber das Resultat wird nicht schön, und die Lippe fungirt weniger gut. Wieder einige Wochen nach Ausführung der Estlander'schen Cheiloplastik den Stiel zu durchschneiden und damit auch den Mundwinkel, um den Mund zu erweitern, ist unthunlich, denn dann wird der Schliessmuskel durchtrennt, und ein hässlich klaffender Mundwinkel entsteht.

Allerdings giebt es ausser Estlander's noch eine Methode, welche Schleimhaut und Schliessmuskel der gesunden Lippe zur Neubildung der anderen verwendet, nämlich v. Langenbeck's „Lippenumsäumung", wobei durch einen Schnitt, parallel dem freien Lippenrande, ein oder zwei Lappen derselben gelöst werden, um, herabgezogen und umgebogen, den Schleimhautantheil der entfernten Lippe zu ersetzen. Diese Methode ist jedoch nur bei kleineren Defecten anwendbar; bei grösseren würde dieselbe den Mund in einen Rüssel umwandeln, unbrauchbar zum Essen und äusserst hässlich. Der Methode fehlt in letzterem Falle praktische Bedeutung.

Um bei totalen oder beinahe totalen Defecten der einen Lippe, wo Estlander's Methode nicht in Anwendung gezogen werden kann, doch die Vortheile zu erreichen, welche ein Uebertragen von Schleimhaut nebst Muskelfasern bietet, habe ich das Material der gesunden Lippe so entnommen, dass von der Innenseite ein brückenförmiger Lappen, durch Spaltung der Lippe der Länge nach, freigemacht, herabgelassen und an Stelle der entfernten Unterlippe befestigt wird. Dieser Lappen, welcher 1—1,5 Cm. breit genommen wird, besitzt also einen Stiel an jedem Mundwinkel und erhält vollkommen genügend Blut, da der Hauptstamm selber der Art. coronaria labii in dem Lappen liegt. Derselbe enthält weiter die innere Hälfte des Sphincter oris, und die Muskelfasern verlaufen wenigstens theilweise unbeschädigt in der ganzen Länge der neuen Lippe, wodurch ein Zusammenwirken mit der zurückgebliebenen äusseren Sphinkterhälfte der gesunden Lippe ermöglicht wird.

Folgendermaassen verfahre ich in verschiedenen Fällen:

a) Nur der von Schleimhaut bedeckte Theil der Lippe oder ausserdem ein geringes Hautstück fehlt. Um die Beschreibung zu vereinfachen, nehme ich an, dass die Exstirpation eines Krebses der Unterlippe gerade ausgeführt worden ist.

Mit drei Pincetten, welche jede ihren Mundwinkel und die Mitte des Lippenrandes fassen, wird die Oberlippe stark gespannt (Fig. 1).

Ein gleichmässiger Schnitt wird durch die Oberlippe der Länge nach von einem Mundwinkel zum anderen in einer Ebene geführt, welche die Lippe in eine vordere und hintere Hälfte spaltet. Der Schnitt dringt

Fig. 1.

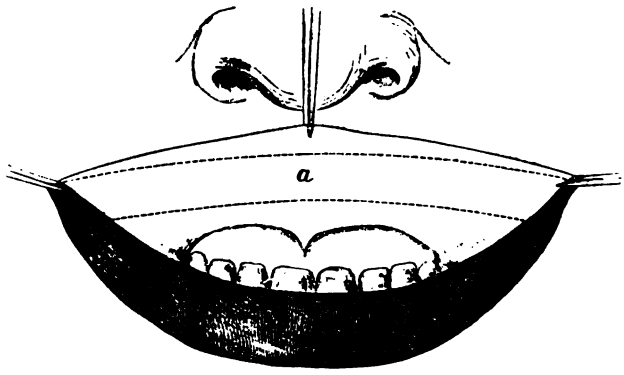

Oberlippe nach oben und den Seiten vermittelst drei Pincetten stark gespannt. *a* der aus der Oberlippe entnommene Lappen. *b* Defect der Unterlippe nach Exstirpation des Carcinoms.

durch Schleimhaut und unterliegendes Muskellager ungefähr 1—1,5 Cm. tief. Vermittelst eines Schnittes, welcher dem vorigen parallel in einer Entfernung von ungefähr 1—1,5 Cm. durch die dem Munde zugekehrte Fläche der Lippe verläuft, wird ein brückenförmiger Lappen gebildet und sonst überall gelöst, mit Ausnahme der beiden Enden an den Mundwinkeln. Um das Herabziehen des Lappens zu erleichtern, ist es nöthig, den oberen Schnitt bogenförmig an beiden Mundwinkeln herabzuführen, wie Fig. 3 zeigt. Der gut abgelöste Lappen wird nun anstatt der Unterlippe so befestigt, dass dessen untere Kante genau mit dem alveolären Schleimhautrande, die obere Kante wieder mit dem Hautrande des Defectes vernäht wird (Fig. 2). Hierbei entsteht eine kleine Drehung des Lappens (um ungefähr 90°), welche jedoch in keiner Weise den Kreislauf in

Fig. 2.

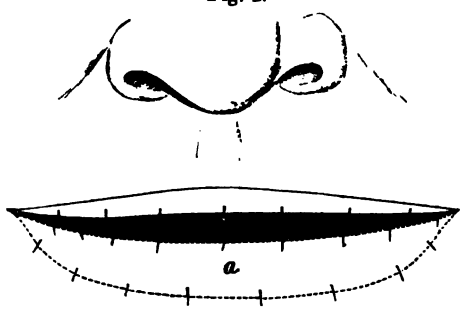

Der Lappen *a* aus der Oberlippe ist herabgezogen und über den Defect der Unterlippe so befestigt, dass der untere Rand an die alveolare Schleimhaut, der obere an den Hautrand genäht worden ist. Der in der Oberlippe entstandene Defect ist durch Nähte zusammengezogen.

University of California LIBRARY

demselben hindert. Am Mundwinkel muss das Vernähen sehr genau geschehen, da sonst bei der Heilung leicht ein Schrumpfen hier stattfindet und die Mundöffnung verengert. Hierauf erübrigt es nur noch, den Defect zu schliessen, welcher in der Oberlippe entstanden ist. Dieses geschieht so, dass der am rothen Lippenrande erhalten gebliebene Schleimhautstreifen am Schleimhautrande der Innenseite der Oberlippe, am besten mit Catgutnähten, befestigt wird.

Die Oberlippe verliert natürlich etwas an Umfang und Höhe, aber besonders bei älteren Personen ist doch das Material so reichlich, dass eine bemerkenswerthe Störung nicht entsteht.

Fig. 3.



Die Mundöffnung von innen: man sieht, wie der obere Schnitt bei Lösung des Lappens *a* an den Mundwinkeln herabgeführt werden muss.

Hiermit ist die Operation beendigt, und es bleibt nur noch die Entfernung der Nähte nach 6—8 Tagen. Sollte an den Mundwinkeln durch ungenügendes Herabziehen des Lappens eine Schrumpfung stattgefunden haben, so kann dieselbe durch erneute Ablösung und einige Nähte leicht gehoben werden.

Fig. 4.

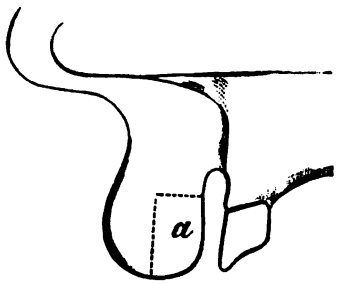

Sagittalschnitt durch die Oberlippe: die punktirte Linie zeigt die vom Lappen umfasste Partie der Oberlippe.

b) Nebst der mit Schleimhaut bedeckten Lippe sind bedeutendere Theile der angrenzenden Haut mit entfernt worden. In diesem Falle, der wohl meistens bei der Operation eines ausgedehnteren Lippenkrebses eintritt, gilt es den Hautdefect plastisch zu ersetzen und alsdann ganz wie im Falle *a* den Schleimhautdefect zu decken. Der Hautdefect wird passend mit einem Lappen vom Kinn nach v. Langenbeck oder mit einem aus der Wange gedeckt.

Es ist hierbei leicht je nach den Umständen zu handeln. Man muss nur sehen, dass der Hautrand, welcher dem Lippendefect zu liegt, sehr eben geschnitten ist. Ohne weitere Beschreibung ist es ver-

ständlich, wie der Lippendefect mit einem brückenförmigen Schleimhautlappen wie im Falle *a* vervollständigt wird.

Sollte das Leiden nicht die totale Entfernung der Lippe erfordert haben, so muss dennoch, der Plastik wegen, auch der kleine Rest entfernt oder wenigstens ein Streifen aus dem Schleimhauttheil ausgeschnitten werden, damit der brückenförmige Lappen auch hier eingepflanzt werden kann.

Betrifft der Defect die Oberlippe, so wird die Plastik mutatis mutandis nach denselben Principien aus der Unterlippe ausgeführt.

Eine Bemerkung muss ich hier hinzufügen. Falls es, wie ja stets bei Lippenkrebs der Fall, nöthig wäre, die Submaxillarregion auf beiden Seiten auszuräumen, wobei beide Art. maxillares externae durchtrennt werden, so geschieht am besten die Lippenexstirpation nebst Plastik in besonderer Sitzung 8 Tage später, da der Blutzufluss zur Lippe durch erstere Operation eine so bedeutende Störung erleidet, dass, wenn letztgenannte Operation sofort angeschlossen wird, die Lebenskräftigkeit des Lappens in Frage gestellt wird. In einem meiner Fälle (Nr. 3), wo die ganze Operation in einer Sitzung ausgeführt wurde, trat auch wirklich eine partielle Gangrän des Lappens ein, während in zwei anderen ebenso operirten keine Störung eintrat.

Ich habe bisher in 6 Fällen, über welche ich hier kurz berichten werde, diese cheiloplastische Methode angewandt.

Fall 1. A. H., Bauer, 64 Jahre alt. Aufgenommen in die Klinik am 25. October 1892. Raucht, kaut aber nicht Tabak. Vor $1^1/_2$ Jahr schnitt sich Patient beim Rasiren in die Unterlippe am linken Mundwinkel, und diese Wunde wollte nicht heilen. Nach einigen Wochen bemerkte er an dieser Stelle einen kleinen Knoten oder eine Verhärtung, welche seitdem langsam zugenommen hat. Vor einem Monat entstand ein Geschwür auf der Geschwulst; dieses hat um sich gegriffen, und gleichzeitig begann die Geschwulst rascher zu wachsen. Zur Weihnachtszeit bemerkte Patient geschwollene Drüsen unter dem Kiefer.

Status praesens. Die ganze Unterlippe, das linke Viertel der Oberlippe und die linke Hälfte des Kinns sind von einer harten knolligen Geschwulst eingenommen. Ein längliches, 3 Cm. breites und 4 Cm. langes Geschwür befindet sich in der Mitte der Geschwulst; an dieser Stelle ist dieselbe mit dem Unterkieferknochen verwachsen. Die alveolare Schleimhaut ist gesund. Dem Unterkieferrande und dem vorderen Rande des Musc. sternocleidomastoideus entlang lassen sich harte vergrösserte Lymphdrüsen durchfühlen.

Diagnose: Epithelioma labii inf. et sup. et glandul. reg. submaxill. et colli.

Am 26. October wurde die Exstirpation der Geschwulst nebst Cheiloplastik vorgenommen. Nach Entfernung der Geschwulst wird die

Wunde der Oberlippe direct durch Nähte geschlossen und der grosse Defect in der Haut des Kinns und der Lippe mit einem Lappen vom Halse aus gedeckt. Die Schleimhaut der Unterlippe wird durch einen brückenförmigen Lappen ersetzt, welcher der Oberlippe in der angegebenen Weise entnommen wurde; doch kann dieser Lappen links nicht bis an den Mundwinkel genommen werden, da die Geschwulst sich bis dahin erstreckt hatte. Der Lappen wird infolgedessen kürzer, aber doch genügend auf Grund der grossen Dehnungsfähigkeit der Lippe. Derselbe wird mit dem Rande des Hautlappens und mit der alveolaren Schleimhaut in der erwähnten Art und Weise vernäht. Die Wunde in der Oberlippe wird durch einige Nähte vereinigt. Die Spannung des Hautlappens ist recht gross. Ein Drainrohr wird zwischen Lappen und Unterkieferknochen geführt. Die Plastik misslingt insofern, als der Hautlappen nur theilweise anheilte und dass ein Defect am Kinn bestehen bleibt, wo der Kieferknochen sichtbar ist; der Schleimhautlappen dagegen heilte beinahe in ganzer Ausdehnung gut an.

Am 14. November wird die Exstirpation sämmtlicher degenerirter Lymphdrüsen in der Submaxillargegend nebst der Glandula submaxillaris ausgeführt, wobei auch der restirende Defect am Kinn mittelst eines Lappens aus der Haut der linken Wange gedeckt wird; die Wangenwunde wird direct vernäht. Jetzt trat gute Heilung ein. Patient verlässt das Krankenhaus am 2. December. Der Mund ist gross, 4,5 Cm. breit und kann gut geöffnet und geschlossen werden.

Fall 2. J. A. B., Bauer, 69 Jahre alt. Aufgenommen am 2. März 1893. Starker Raucher. Vor ungefähr 4 Jahren entstanden kleine Geschwüre und Rhagaden an den Lippen, welche verheilten, aber wieder erschienen. Im September 1892 wurde ein Knoten auf der rechten Seite der Unterlippe beobachtet; neue Knoten gesellten sich hinzu, und bald war die ganze Unterlippe von der Geschwulst eingenommen, welche stellenweise ulcerirte. Hat selber geschwollene Drüsen nicht beobachtet.

Status praesens. Patient ist für sein Alter recht kräftig. Die ganze Unterlippe ist von einer harten, knolligen Geschwulst eingenommen, welche besonders nach links auf die Haut übergreift. Die Geschwulst ist nicht mit dem Kiefer verwachsen; die alveoläre Schleimhaut ist frei. Verhärtete Drüsen längs des Kieferrandes.

Diagnose: Epithelioma labii inf. et glandul. reg. submaxill.

Am 3. März wurde die Exstirpation der Drüsen und des Unterlippenepithelioms nebst Cheiloplastik — Alles in einer Sitzung — ausgeführt. Parallel dem Unterkieferrande wird ein hufeisenförmiger Schnitt geführt. Submaxillardrüsen und alle indurirten Drüsen werden entfernt, wobei beide Arteriae maxillares ext. ligirt werden. Die Hautwunde wird vernäht und Jodoformgaze in beide Wundwinkel geführt. Das Lippenepitheliom wird reichlich ausgeschnitten, der entstandene Hautdefect vermittelst eines Lappens vom Kinn gedeckt. Der Schleimhauttheil der Lippe wird durch einen brückenförmigen Lappen aus der Oberlippe von 1,5 Cm. Breite ersetzt. Der Lappen lebt (trotz Unterbindung beider Art. maxill. ext.) und verheilt per primam. Die Mundwinkel schrumpfen etwas wäh-

rend der Heilung, weil die Suturen nicht genau genug bis in die Winkel gelegt worden sind. 3 Wochen nach der Operation wird diesem durch erneute Ablösung an den Mundwinkeln und einige Suturen abgeholfen. Patient, welcher die Klinik am 18. März verlassen, reist 2 Wochen später nach Hause mit einem genügend grossen Munde, der activ sehr gut geschlossen werden kann.

Fall 3. A. K., Arbeiter, 35 Jahre alt. Aufgenommen am 27. März 1893. Hatte vor 10 Jahren Syphilis. Schon seit ungefähr 17 Jahren ist die untere Lippe zeitweilig krank gewesen, indem dort kleine Risse und Borken sich gebildet haben. Wann die jetzt bestehende Geschwulst ihren Anfang genommen hat, kann er nicht angeben, aber die letzten Monate hat sie schneller zugenommen. Letzte Woche trat Blutung aus der Lippe auf, und diese gab Veranlassung zum Aufsuchen des Krankenhauses. Die Lippe hat geschmerzt, aber sonst keine besonderen Beschwerden verursacht.

Status praesens. Patient ist ein kräftiger Mann mit gesunden inneren Organen. Eine nicht sehr harte, knollige, stellenweise oberflächlich ulcerirende Geschwulst umfasst alle Schleimhauttheile der Unterlippe: dieselbe hat nur in geringem Grade die angrenzende Haut ergriffen und ist nicht am Unterkiefer fixirt; die Ränder des Geschwürs sind eben, ziemlich weich. In der Submaxillargegend zu beiden Seiten werden einige kleine mittelharte Drüsen gefühlt.

Als wahrscheinlich wurde angenommen, dass hier ein Epitheliom vorlag: dafür sprach Aussehen und Entstehung der Geschwulst. Andererseits war aber Patient nur 35 Jahre alt und hatte Syphilis gehabt, zugleich fehlte den Rändern und dem Boden des Geschwürs die harte, feste Beschaffenheit, welche man meistens, obgleich nicht immer, beim Epitheliom findet. Eine luetische Affection war nicht ganz ausgeschlossen, so dass erst 14 Tage Jodkali und einige Injectionen von Salicylquecksilber gegeben wurden, ohne dass die geringste Verbesserung der Geschwulst sich zeigte. Das Mikroskop bestätigte auch später, dass die Geschwulst ein Epitheliom war.

Am 10. April wurde die Ausräumung der Maxillar- und Submentalregionen, die Exstirpation des Epithelioms und die Cheiloplastik in einer Sitzung vorgenommen. Aus einem hufeisenförmigen Schnitt, parallel mit dem Unterkieferrande, wurden die Submaxillardrüsen und alle Lymphdrüsen entfernt, von welchen mehrere deutlich vergrössert waren; hierbei wurde die Art. maxill. ext. dextr. ligirt, aber die Art. maxill. ext. sin. geschont (ganz gewiss ist es indessen nicht, ob nicht dieselbe bei Unterbindung eines Seitenastes auch im Hauptstamm gefasst wurde). Hautnähte; Jodoformtamponade der Wundwinkel. Das Lippenepitheliom wird ausgeschnitten, wobei auch etwas Haut entfernt wird. Wie im vorigen Falle wird ein brückenförmiger Lappen aus der Oberlippe gebildet. Um Haut zur neuen Unterlippe zu verschieben, wird auf dem Kinn ein horizontaler Schnitt gemacht und vertical vernäht. Lappen und Wunde der Oberlippe werden in gewöhnlicher Weise genäht. Es fällt auf, dass die Blutung bei der cheiloplastischen Operation ungewöhnlich gering ist; der Lappen zeigt auch sogleich ein congestionirtes dunkelrothes Aussehen. Es zeigt sich auch die folgenden Tage, dass ein Theil des

dem Munde zugekehrten Lappens brandig wird, obgleich genügend bestehen bleibt, um dem Munde eine hinreichende Schleimhautauskleidung zu geben. Auch in diesem Falle trat ein geringes Verwachsen der beiden Mundwinkel ein, welches durch eine kleine Nachoperation gehoben wurde. Patient wurde am 23. Mai entlassen; die Unterlippe ist etwas knapp, so dass die Zahnreihe nicht ganz gedeckt wird; der Speichel wird aber gut zurückgehalten.

Fall 4. V. M., Bauer, 52 Jahre alt. Aufgenommen am 18. Mai 1893. Patient hat sowohl Tabak gekaut, wie Pfeife geraucht. Vor ungefähr 10 Jahren entstand rechts in der Unterlippe ein kleiner harter Knoten, welcher anfangs etwas zunahm, aber darauf viele Jahre im Wachsthum innehielt und Patienten gar nicht belästigte. Letzten Herbst begann die Geschwulst sich über die Lippe mit grosser Schnelligkeit, besonders während der letzten Monate, auszubreiten. Hat Salben gebraucht.

Status praesens. Patient ist von normalem Körperbau und hat gesunde innere Organe. Eine harte, knollige, theilweise geschwürig zerfallene Geschwulst nimmt die ganze Unterlippe und einen kleinen Theil der linken Wange ein; nach unten erstreckt sich dieselbe ungefähr halbwegs zum Kieferrande, auf der linken Seite etwas weiter; in dieser Ausdehnung ist die Haut an der Geschwulst fixirt, welche nicht mit dem Kieferknochen verwachsen ist. Harte, vergrösserte Drüsen finden sich unterhalb des Kieferrandes.

Die Diagnose war unzweifelhaft: Epithelioma lab. inf. et gland. reg. submaxill. bil.

Am 19. Mai wurden die Submaxillar- und Submentalregionen ausgeräumt, wobei Speicheldrüsen und mehrere verhärtete Lymphdrüsen entfernt wurden (hierbei wurde die Art. maxill. ext. sin. ligirt, aber die Art. maxill. ext. dextr. geschont). Von der rechten Seite des Halses wurden einige vergrösserte, der Carotisscheide ansitzende Drüsen entfernt. Hautnähte und Jodoformgazedrainage.

Am 29. Mai wurde die Exstirpation des Epithelioms nebst Cheiloplastik ausgeführt. Der bedeutende Hautdefect wird mit einem Lappen gedeckt, welcher der linken Wangenhaut mit der Basis nach unten und aussen entnommen wurde; die Schleimhaut wird in gewöhnlicher Weise durch einen 1,5 Cm. breiten brückenförmigen Lappen aus der Oberlippe ersetzt. Ungestörte Heilung trat ein; aber auch in diesem Falle musste eine kleine Nachoperation der Mundwinkel vorgenommen werden. Bei der Entlassung hat Patient einen Mund von 5—6 Cm. Breite, welcher gut geöffnet und fest verschlossen werden kann. Im October 1893 sucht Patient die Klinik wegen eines Recidivs zu beiden Seiten unterhalb des Kiefers auf. Der Mund ist gross, 5 Cm. breit und kann gut geöffnet werden. Die Unterlippe fungirt sehr gut. Eine gründliche Exstirpation des vom Periost ausgehenden Recidivs wird vorgenommen.

Fall 5. J. A., Kättner, 54 Jahre alt. In die Klinik aufgenommen am 27. Juli 1893. Raucht Tabak und hat die Pfeife im rechten Mundwinkel gehalten. Seit 1½ Jahren hat er einen kleinen Knoten in der Unterlippe rechts von der Mittellinie bemerkt. Derselbe vergrösserte sich allmählich;

letztes Frühjahr war derselbe von Haselnussgrösse, nahm hierauf hastig zu, ulcerirte und hat bisweilen geblutet.

Status praesens. Von gewöhnlichem Körperbau, etwas abgemagert. Die Unterlippe wird von einem hühnereigrossen, knolligen, ulcerirenden Tumor eingenommen, der sich rechts 1 Cm. weit vom Mundwinkel erstreckt und links auf die Oberlippe in einer Ausdehnung von 1 Cm. übergreift. Die Geschwulst geht bis ans Kinn herab und nach innen bis an das Frenulum labii inf. und den Alveolarprocess, ohne jedoch in fester Verbindung mit demselben zu stehen. Die Lymphdrüsen der Submaxillarregion fühlen sich hart und vergrössert an.

Diagnose: Epithelioma lab. inf. et sup. et glandul. reg. submaxill. bil.

Am 26. Juli wurde die Exstirpation des Epithelioms, die Ausräumung der beiden Submaxillarregionen und der Submentalgegend aus drei längsverlaufenden Schnitten und schliesslich Cheiloplastik nach Jäsche vorgenommen, um den grossen Unterlippendefect zu decken. Hierbei werden die Wangenschnitte nach unten gegen den Rand des Unterkiefers geführt bis zu den vorher gemachten lateralen Halsschnitten. Die so gelösten Lappen können jedoch nur unter starker Spannung in der Mittellinie vereinigt werden. Infolgedessen tritt keine Heilung per primam ein, sondern die Lappen weichen auseinander mit Hinterlassung eines dreieckigen Defectes. Eine am 21. August vorgenommene theilweise Wiederholung der Jäsche'schen Operation giebt keinen Erfolg. Obgleich die Umstände infolge der grossen Wangennarben ungünstig waren, entschloss ich mich doch zur Anwendung meiner oben beschriebenen Methode. Am 30. August wurde zuerst ein Hautlappen vom Kinn mit dem Stiel rechts gelöst; hiermit wurde der dreieckige Hautdefect ersetzt. Darauf wie gewöhnlich ein brückenförmiger Lappen aus der Oberlippe; die Narben der Mundwinkel verhindern eine so weite Herabführung der Schnitte wie gewöhnlich, so dass eine Spannung entsteht, als der Lappen an der alveolären Schleimhaut und dem Hautrande vernäht wird. Trotzdem ein gelindes Erysipelas am 3. September hinzutrat, heilten die Lappen gut an, und Patient konnte am 21. September mit einem, allerdings etwas kleinen, aber sonst gut functionirenden Munde entlassen werden.

Fall 6. H. P., Bauer, 47 Jahre alt. Aufgenommen am 10. November 1893. Patient, ein starker Pfeifenraucher, hat im Mai 1892 sowohl am rechten wie linken Mundwinkel eine kleine empfindliche Anschwellung bemerkt, welche von der Grösse einer Erbse war und binnen Kurzem ulcerirte, ohne sich jedoch anfangs weiter auszudehnen. Aber seit October ist allmählich die ganze Unterlippe von der Geschwulst ergriffen worden, welche im Mai 1893 geschwürig wurde.

Status praesens. Patient ist kräftig gebaut und gut genährt. Die Unterlippe ist in beinahe ganzem Umfange von einem hühnereigrossen, ziemlich festen Tumor eingenommen, der nach unten zu auch auf die Haut übergreift und sich ungefähr 2 Cm. weit auf das Kinn erstreckt. Der Tumor ist nicht am Unterkiefer fixirt und hat den Alveolarprocess nicht in sein Bereich gezogen. Die Fläche desselben ist ulcerirt, Rand und Boden des Geschwürs sind hart. In den Submaxillar- und Submentalregionen lassen sich vergrösserte feste Drüsen durchfühlen.

Diagnose: Epithelioma labii infer. et glandul. reg. submaxill. et submental.

Am 11. November wurde in gewöhnlicher Weise die Evacuation der Submaxillar- und Submentalregionen vorgenommen; hierbei wird beachtet, dass auch die Weichtheile, welche den Unterkieferrand decken, in einer Ausdehnung von 1—1½ Cm. von demselben nebst Periost mit entfernt werden. (Die Erfahrung von Fall 4 und anderen hat mir gezeigt, dass sonst leicht Recidive entstehen — wahrscheinlich von dem Periost anliegenden kleinen Drüsen aus.) Heilung per primam.

Am 20. November Exstirpation des Lippenkrebses nebst Cheiloplastik durch einen 1½ Cm. breiten brückenförmigen Lappen aus der Oberlippe. Da auch ein Theil der die Lippe begrenzenden Haut mit entfernt wurde, wird ein brückenförmiger Lappen aus der Kinnhaut gebildet, nach oben gebracht und durch einige Nähte, welche die beiden Hälften des unteren Randes derselben einander nähern, in dieser Lage fixirt. Heilung gut; weil aber die Unterlippe die Zahnreihe nicht vollständig deckt, wird dieselbe am 4. December noch gehoben durch Ausschneidung zweier Hautlappen aus dem Kinn nach Syme's Methode und Vereinigung derselben in der Mittellinie. Die der Oberlippe entnommene Brücke wird unberührt gelassen. Am 9. December kann Patient ganz geheilt entlassen werden; die Breite des Mundes beträgt 6 Cm., die Lippen können 4 Cm. weit geöffnet werden. Die untere Zahnreihe ist ganz gedeckt. Die etwas stramme Oberlippe deckt die obere Zahnreihe nicht ganz vollständig.

In fünf der Fälle musste also der Hautdefect durch Hautlappen, theils dem Kinn, theils der Wange entnommen, gedeckt werden; nur im Fall 3 genügte eine geringe Verschiebung der Haut. Der brückenförmige Schleimhautmuskellappen liess sich in den Fällen 2, 3, 4 u. 6 nach den oben gegebenen Anwendungen bilden; in den Fällen 1 u. 5 war es unmöglich, den oberen Schnitt so weit herab wie wünschenswerth zu führen. In drei der Fälle wurde eine kleine Nachoperation vorgenommen, um die Schrumpfung der Mundwinkel zu heben. In sämmtlichen Fällen war das Resultat sowohl in functioneller wie kosmetischer Beziehung recht zufriedenstellend, am wenigsten in Fall 3, wo eine partielle Gangrän des Schleimhautmuskellappens die Beschaffenheit der Lippe verschlechterte, und in Fall 5, wo die vorhergehenden Jäsche'schen Schnitte durch die Wangen der regelrechten Ausführung der Operation im Wege waren.

Auf Grund der so gewonnenen Erfahrung will ich diese cheiloplastische Methode, durch welche Schliessmuskel und Schleimhaut einer Lippe durch einen brückenförmigen Lappen aus der anderen Lippe ersetzt wird, und, wo nöthig, deren Haut durch einen Hautlappen aus Kinn oder Wange, als eine sehr zweckmässige Methode dort empfehlen, wo der ganze oder der grösste Theil der Lippe entfernt worden ist.

Die Vortheile der Methode sind:

1. Die Lippe wird mit Schleimhaut bekleidet.

2. Die Lippe erhält Muskelfasern, die zum Schliessmuskel des Mundes gehören, welcher also noch in gewissem Sinne functioniren kann.

3. Die Mundöffnung wird weit und bequem zur Aufnahme von Nahrung und zum Reden.

4. Keine spannenden, beim Kauen hinderlichen Narben entstehen in der Wange, wie nach der Jäsche'schen Operation.

Diese Methode darf in keiner Weise mit dem 1889 [1]) von Tripier angegebenen Verfahren verwechselt werden, durch welches ein gestreckter Lippendefect durch einen brückenförmigen Schleimhautlappen aus derselben Lippe, wo der Defect liegt, oder wenn derselbe sich am Mundwinkel befindet, aus den beiden angrenzenden Lippen gedeckt wird. Dieses Verfahren erscheint mir sowohl selten verwendbar zu sein, als auch nur wenig Vortheile zu bieten.

1) Hubert, Du pont muqueux pour refaire le bord libre de la lèvre inférieure après l'ablation des tumeurs epithéliales. Revue de chirurgie 1889. p. 304.

V.

Zur chirurgischen Behandlung des paralytischen Klumpfusses.

Von

Dr. med. K. Winkelmann,
Chirurg in Barmen.

(Mit 6 Abbildungen.)

Zwischen der chirurgischen Behandlung des angeborenen und des paralytischen Klumpfusses ist der wesentlichste Unterschied der, dass die causa nocens bei dem ersteren in der Form der Knochen- und Gelenkbänder, also in dem Stützapparate, bei dem Lähmungsklumpfuss aber in den Nerven, Muskeln und Sehnen zu suchen und in Angriff zu nehmen ist. Im Laufe der Jahre wird bei dem angeborenen Pes varus, namentlich nach der Behandlung mit Gypsverbänden und Maschinen, der Muskelschwund auch bei ihm ins Auge fallen und namentlich die durch den Nervus peroneus versorgten Muskeln betreffen, welche ebenso wie ihr Nerv durch steife Verbände und durch Schienen gedrückt und in ihrer Ernährung gestört werden. Andererseits bewirkt bei dem Pes varus paralyticus die Benutzung des theilweise gelähmten Fusses in falscher Stellung bald eine Verformung der Knochen und Gelenke des Fusses, welche der beim Pes varus congenitus angeboren beobachteten sehr ähnlich sieht.

Ist erst einmal die erste Behandlung der Kinderlähmung mit Elektricität, Massage und Bädern u. s. w. zum Abschluss gekommen, ohne dass die Lähmungen ganz gehoben sind, so finden wir in der Mehrzahl folgendes Bild: Spitzfussstellung mit geringer Neigung zur Adduction des Fusses, deutliche Atrophie der völlig gelähmten Peronealmuskeln. Beginnt das Kind nun ohne Maschinen zu gehen, so nimmt die Klumpfussstellung sichtlich zu, da der sehr selten mitgelähmte Musc. tibialis anticus und der Musc. extensor hallucis beim Heben der Fussspitze ihren gelähmten Antagonisten, den drei Musc. peroneis und dem Musc. extensor digitorum longus gegenüber die Supination, d. h. die alleinige Erhebung des inneren Fussrandes erzwingen. Berührt

dann nicht die ganze Sohle den Boden, sondern nur der äussere Fussrand, so wirkt auch im Stehen der Musc. gastrocnemius und soleus im Sinne der Plantarflexion und Supination. In dritter Linie gewinnen die Beugemuskeln der Zehen gegenüber den Streckern so dauernd die Oberhand, dass die Fascia aponeurotica der Fusssohle sich dauernd verkürzt und so eine Hohlfussstellung bewirkt und auch innehält. Die Belastung der Fusssohle, wodurch der Contractur entgegengewirkt werden könnte, fehlt ja völlig.

Auf diese Verhältnisse stützen sich die therapeutischen Eingriffe:

1. Durchschneidung der Plantaraponeurose und der Achillessehne mit der darauf folgenden gewaltsamen Aufrichtung und Feststellung des Fusses durch einen Gypsverband in corrigirter Stellung ist für den angeborenen Klumpfuss mehr geeignet, als für den Lähmungsklumpfuss, da bei letzterem nach Vernarbung der Sehnenwunden das alte Spiel des Uebergewichts der Flexoren und Supinatoren wieder von Neuem, höchstens in etwas verringertem Maasse beginnt. Freilich vermag eine sorgsame Maschinennachbehandlung auch so noch viel zu erreichen.

2. Die Behandlung mit Maschinen, welche der Plantarflexion und der Supination entgegen mit Federkraft oder mit elastischem Zug einsetzen, kann bei genügender Geduld von Seiten der Behandelten wohl dazu führen, dass die ganze Fusssohle zum Auftreten benutzt wird. Die Belastung des ganzen Fusses gewährleistet die Erhaltung seiner Form. Während der Wachsthumszeit hingegen — und es sind ja fast ausschliesslich Kinder, die hier in Frage kommen — werden wir selten Patienten und deren Eltern finden, welche genügende Geduld haben und die andauernden Kosten der immer wiederkehrenden Revision und der Erneuerung ihrer Maschinen nicht scheuen. Meistens passen bald die Apparate nicht mehr und werden bei Seite geworfen; die Stellung des Fusses wird wieder schlecht und schlechter, so dass die Leute bald andere Hülfe suchen. Nach Abschluss des Wachsthums lohnt sich die Anfertigung und Anlegung von Klumpfussmaschinen schon sehr viel besser.

3. Um einen Rückfall in die alte fehlerhafte Stellung zu verhindern und um den einseitigen Muskelzug im Sinne der Supination und Plantarflexion unwirksam zu machen, versuchte man die Gelenkverbindung des Fusses und des Schienbeins festzustellen (Arthrodese des Fussgelenks). Nach vorhergehender Tenotomie der Achillessehne und, wenn nöthig, nach der Durchschneidung der Plantaraponeurose wurde eine typische Resection des Fussgelenks mit Knochennähten oder Nagelungen ausgeführt. Aehnlich verfuhr in den letzten 4—5 Jahren

mein damaliger, jetzt leider zu früh verstorbener Chef Professor Dr. Lücke bei einer ganzen Reihe von Fällen. Er machte den üblichen bogenförmigen Resectionsschnitt auf der Aussenseite des Klumpfusses, frischte die Gelenkflächen der Tibia und des Talus an mittelst eines starken Messers und nagelte einen nach Angaben Gluck's sterilisirten Elfenbeinzapfen durch beide Knochen. Sämmtliche Fälle heilten per primam intentionem und boten, wenigstens soweit ich sie noch verfolgen konnte, eine vorzügliche Körperstütze, freilich unter Verzichtleistung auf die normale Beweglichkeit des Fussgelenks.

4. Die Feststellung des Fussgelenks bei der Arthrodese, die Langwierigkeit und Kostspieligkeit der Maschinenbehandlung, welche die Patienten allzu abhängig von ihren Apparaten macht, sowie die Unsicherheit der einfachen Tenotomien mit Nachbehandlung mit festen Verbänden, veranlassten mich, eine Methode zu ersinnen, die womöglich das Sprunggelenk erhalten, die causa nocens dauernd unschädlich machen und die Anwendung von Maschinen erlassen sollte. Ob mir das gelungen, mögen die folgenden Zeilen und Abbildungen zeigen; ob die Idee und ihre Ausführung neu ist, kann ich zur Zeit, wo mir eine vollständige Bibliothek nicht zur Seite steht, nicht entscheiden; sie erscheint fast zu einfach, um noch nicht angewandt zu sein. In dem von mir bisher operirten einzigen Fall hat sie aber ein vorzügliches Resultat ergeben, und so ist sie jedenfalls der Mittheilung werth.

Ausgehend von der oben beschriebenen Anschauung von der neuromusculären Entstehung des paralytischen Klumpfusses fragte ich mich, ob es nicht gelingen könnte, einen Theil des Plus der Kraft von der Seite der Beugemusculatur und der Supinatoren nach der entgegengesetzten Seite, nach den gelähmten Peronealmuskeln hinüberzubringen und für die Streckung und Pronation nutzbar zu machen. Dazu schien mir im Gastrocnemius genügend überschüssige Muskelkraft und ausserdem eine genügend leicht zugängliche Sehne vorhanden zu sein.

Die beiden Köpfe des Gastrocnemius (s. Fig. 1, nach Gegenbaur) bilden zwei breite Muskeln, die durch eine mittlere Sehne getrennt neben einander in der oberen Hälfte des Unterschenkels flach auf dem Musc. soleus liegend verlaufen. Ungefähr in der Mitte des Unterschenkels bilden sie eine flache breite Endsehne, die sich etwa am Beginne des untersten Drittels des Unterschenkels mit der Endsehne des Soleus zu gemeinschaftlicher Wirkung in der Achillessehne verbindet. Ungefähr in derselben Höhe von der Hälfte bis zum untersten Drittel erscheint der Bauch des Soleus seitwärts von der Gastro-

cnemiussehne. An ihn schliessen sich in derselben Höhe der Anfang der Sehne des Musc. peroneus longus, das Ende des Bauchs des Musc.

Fig. 1.

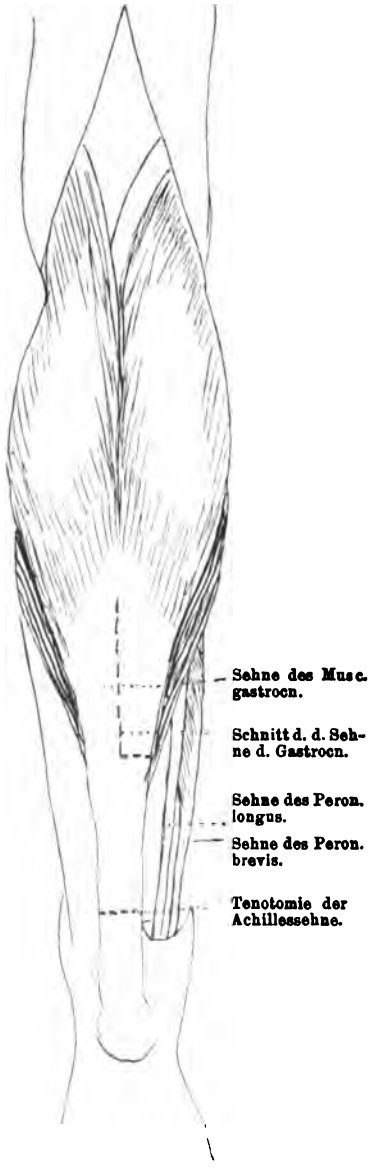

Fig. 2.

peroneus brevis und weiter nach vorn und unten der des Musc. peroneus tertius und die Endsehne des Musc. extensor digitorum longus an.

Hier also im mittleren Drittel des Unterschenkels auf seiner hinteren äusseren Seite ist Gelegenheit gegeben, durch einen Längsschnitt durch die Haut sich die Sehne des Gastrocnemius und Peroneus longus sichtbar zu machen und beide plastisch zu vereinigen, ohne dass ein Nerv oder ein Gefäss geschädigt werden könnte. So vorbereitet, ging ich an die Operation, deren Geschichte ich hier kurz berichte.

Martha Schw., 6 Jahre alt, von Barmen, war im zweiten Lebensjahre nach Masern an „Krämpfen" erkrankt, infolge deren sie nicht wieder gehen konnte. Etwa 4—5 Monate später kam sie in Behandlung des Herrn Dr. Heusner hier, welcher ihr einen Apparat anfertigte, so dass sie das Gehen wieder ganz gut erlernte. Der Fuss erhielt allmählich wieder normale Stellung. Allein bald zerbrach der Apparat, der nicht mehr ganz passen wollte, und die Eltern gaben die Behandlung etwa ganze 2 Jahre hindurch auf. Erst vor etwa $^1/_2$ Jahre, als die Stellung des Fusses wieder ganz schlecht geworden war, so dass das Kind immer das Oberleder der Schuhe ablief, begaben sich die Eltern mit dem Kinde zu Herrn Dr. Sch. in E., wo das gelähmte Bein etwa $^1/_4$ Jahr hindurch zweimal wöchentlich „magnetisch" behandelt wurde. Das Bein habe sich dabei gekräftigt.

13. Januar 1894. Erste Consultation. Status praesens: Blühendes Kind von gut normaler Grösse, geht mit nachschleppendem linken Fuss, der auf der Aussenkante zwischen Sohle und Oberleder den Boden beim Auftreten berührt. Bei jedem Tritt auf den linken Fuss schwankt der Oberkörper nach links. Das Kind lässt sich am liebsten tragen oder sitzt den grössten Theil des Tages zu Hause im Stuhl.

Der linke Unterschenkel ist um 2 Cm. verkürzt und sichtlich im Umfang schwächer als der rechte. Der Muskelschwund betrifft insbesondere die Aussenseite. Der linke Unterschenkel fühlt sich kühler an als der rechte, ebenso der Fuss. Beim Sitzen hängt der Fuss (siehe Fig. 3 vom 22. Januar 1894) schlaff in Spitzfuss- und Klumpfussstellung herab. Auf der Aussenseite von dem Malleolus externus bis zur Tuberositas metatarsi V und der Aussenseite des Calcaneus befindet sich eine schwielige Verdickung der Haut. Dieselbe Fläche ist es, auf der beim Stehen der Fuss ruht (s. Fig. 4 vom 22. Januar 1894); beim Stehen zeigt die Fusssohle nach innen oben. Die grosse Zehe erscheint gestreckt, die vier übrigen Zehen liegen gebeugt, fest aneinander, zum Theil sogar übereinander. Die Achillessehne scheint nach Innen am Fersenbein anzuhaften.

23. Januar. Trockene, aseptische Operation in Chloroformnarkose (Hr. Dr. Nachtsheim) unter Assistenz von Hrn. Dr. Goebelsmann. Nach gründlicher Reinigung unter Esmarch's Blutleere subcutane Tenotomie der Achillessehne 2 Cm. oberhalb des Calcaneusansatzes und subcutane Durchschneidung der Plantaraponeurose. Aufrichtung des Fusses. Dann 22 Cm. langer Schnitt, beginnend am Aussenrande des Gastrocnemius bis 5 Cm. oberhalb des Knöchels. Die Endsehne des Gastrocnemius wird von oben bis unten mit den Fingern stumpf freigelegt, ebenso die des Peroneus longus. Die äussere Sehne des Gastrocnemius (s. Fig. 2) wird an der Verbindungsstelle mit der Soleussehne quer durchschnitten und

längs in der Mittellinie bis an die Mittelsehne zwischen den beiden Muskelbäuchen verfolgt. Nach Einstellung des Fusses in die normale Stellung Durchschneidung der Peroneussehne in schräger Richtung von vorn unten nach hinten oben und Einnähen dieser Sehnenwundfläche innen an die abgehobene äussere Hälfte der Gastrocnemiussehne mittelst mehrerer (5) feiner Seidenknopfnähte. Beim Loslassen des Fusses spannt sich diese Sehne und hält den Fuss in nahezu normaler Stellung. Ablösen der Sehne des Peroneus brevis und seitliche Befestigung an die Sehne des longus. Nahtverschluss der gesammten Wunde. Acht Lagen steriler Gaze. Lösung der Gummibinde. Gypsverband (mit kochendem Wasser und frisch geglühtem Gyps) vom Capitulum fibulae bis zu den Zehenwurzeln.

28. Januar. Das Kind steht auf und muss möglichst viel gehen.

5. Februar. Abnahme des ersten Gypsverbandes. Entfernung der Nähte. Vorstellung im Aerzteverein, wo das Kind ohne Bandage mit

Fig. 3.

Fig. 4.

leichtem, weichen aseptischen Schutzverband ohne Hülfe und Stock auf- und abgeht.

Die Nachbehandlung besteht in täglicher Galvanisation und Faradisation des äusseren Gastrocnemiusbauches, sowie in Massage und Sitzbädern. Das Kind erhält einen Schnürstiefel mit um 1 ½ Cm. verdickter Sohle, deren Absatz aussen ½ Cm. höher ist, als auf der Innenseite; die Abschrägung nimmt auf der Sohle selbst nach vorn ab.

5. März. Abermalige Vorstellung im Aerzteverein. Das Kind steht mit und auch ohne Stiefel auf der ganzen Sohle auf dem operirten Bein ohne Stütze frei. Es kann „Seil hüpfen" so gut wie seine Gespielinnen auch. Bei nach innen gedrehtem und erhobenem Unterschenkel fällt der Fuss wohl noch etwas nach innen und kann nicht ganz erhoben werden, immerhin sieht man doch deutlich die Wirkung der Peroneussehne eintreten.

Die mehrfach angezweifelte Dauerhaftigkeit des Resultats hat bisher wenigstens, nachdem 2 Monate jede Nachbehandlung ausgesetzt ist, angehalten. Status vom 10. Mai. Beim Gehen bemerkt man an dem linken Fuss ein geringes Nachschleifen der Zehenspitze; beim Vorwärtssetzen wird die Fussspitze ein wenig einwärts gerichtet hervorgebracht, und es wird der äussere (erhöhte) Fussrand kaum merklich zuerst aufgesetzt, dann aber die ganze Sohle gleichmässig belastet. Das Kind geht und läuft den ganzen Tag mit den Genossinnen herum und ist ohne Aufsicht ständig auf den Beinen. Die schwielige Haut unterhalb des Malleolus externus ist bereits ganz weich geworden und hat normale Beschaffenheit erlangt (s. Fig. 5 und 6 vom 10. Mai 1894).

Fig. 5.

Fig. 6.

In einem zweiten Falle würde es sich vielleicht empfehlen — und ich habe es vor, beim nächsten geeigneten paralytischen Klumpfuss, der in meine Behandlung kommt, es so zu machen —, dass die eine äussere Hälfte der Gastrocnemiussehne noch weiter nach aussen verzogen und an die durchschnittene Sehne des Extensor digitorum longus, die zweite, innere Hälfte an die des Peroneus longus genäht würde. Dann hätte der Soleus allein noch die Plantarflexion des Fusses, sein Zwillingsmuskel, der Gastrocnemius, würde dann sein Antagonist und ihm völlig das Gleichgewicht halten. Dadurch würde dann, meine ich, das Resultat ein noch tadelloseres werden, da so der äussere

Fussrand noch kräftiger gehoben und ausserdem die vier kleineren Zehen auch gestreckt werden könnten.

Was die Zulässigkeit dieser Methode betrifft, so sind meines noch unmassgeblichen Erachtens nach Grenzen gegeben durch das Lebensalter und durch die Ausdehnung der Lähmung. Was das Alter betrifft, so habe ich bei einem mir dieser Tage zugegangenen 10 Monate alten Kinde, das noch nicht gehen gelernt hat, die Operation hinausgeschoben, bis das Kind den richtig gestellten Fuss auch benutzen kann, also bis Ende des zweiten Lebensjahres; ferner glaube ich, dass die höchste Grenze für Zulässigkeit der Operation mit dem 25.—30. Lebensjahre gegeben ist. Hochgradige Lähmungen, die ausser den Pronatoren und Extensoren des Fusses noch andere Muskelgruppen des Unterschenkels oder gar des Oberschenkels befallen haben, verbieten selbstverständlich die Anwendung einer Methode, welche nur die überschüssige Kraft von Seiten der Antagonisten der gelähmten Muskelgruppe zuführen will. Die Operationsmethode sei zur Nachprüfung immerhin den Herren Collegen empfohlen, auf keinen Fall kann durch dieselbe eine Verschlechterung der Gehfähigkeit eintreten.

VI.

Ein Fall von Stomatitis chronica mit tödtlichem Ausgang.

Von

Dr. med. K. Winkelmann,
Chirurg in Barmen.

Der Zeitungscolporteur R., 46 Jahre alt, von Barmen, erkrankte im April 1893 an einer schmerzhaften „bläschenbildenden" Entzündung der rechten Zungenhälfte. Bei antiseptischen Mundspülungen (Kali chloricum, permanganicum u. s. w.) brachen die „Bläschen" auf und hinterliessen kleine Geschwüre. Jodkali ohne Erfolg. Dieselbe Therapie mit demselben Misserfolg hatte der zweite Arzt, und es sei vorausgeschickt, wir alle späteren ebenso. Später blieben namentlich an dem Zungenrand Geschwüre, die Druckgeschwüren von Seiten der Backzähne ähnlich sahen. Der dritte oder vierte zugezogene Arzt liess deshalb auch die Backzähne des Unterkiefers rechts ausziehen. Die Geschwüre heilten nun immer noch nicht, vielmehr entstand in der Höhe des vorletzten Backzahns ein neues Geschwür auf der Wangenschleimhaut. Jodkali wieder ohne Erfolg, desgleichen Aetzungen mit Lapis. Im August tritt ein neues Geschwür in dem rechten Lippenwinkel auf, das sich allmählich auf die Unterlippe ausdehnt. Mitte September trat R. in meine Behandlung mit der Frage, ob es sich um „Krebs" handle, was ich ihm sicher verneinen konnte; eine sichere Diagnose konnte ich ihm vorerst nicht geben, da das Krankheitsbild mit allem von mir bisher gesehenen absolut nicht in Einklang zu bringen war.

Status vom 17. September 1893: Mittelgrosser Mann, schlecht ernährt. Vor 6 Jahren war der Oberarm wegen „Blutvergiftung" amputirt worden; seitdem Colporteur, vorher Schreiner. Blasses, leicht gelbliches Aussehen. Speichelfluss, sehr erschwerte Sprache. Am rechten Mundwinkel ein flaches glattes Geschwür, das sich 1 Cm. weit auf das Lippenroth der Unterlippe erstreckt, nach hinten über die Lippenfalte ebenso weit in die Wangenschleimhaut hineingreift; die Geschwürsränder sind flach, der Grund ist nicht verhärtet und blutet leicht auf Berührung. Der Mund wird nicht vollständig geöffnet. Hier sieht man an der Schleim-

haut der rechten Wange Wulstungen, zwischen denen deutlich linsen- bis erbsengrosse und noch viel kleinere, mit weissem Belag bedeckte Geschwürchen sitzen und zwar meistentheils so, dass es den Eindruck macht, als käme die geschwürige Partie zwischen den zahnbesetzten Oberkiefer und den jetzt fast zahnlosen Unterkiefer zu liegen, und als würde die Schleimhaut hier gequetscht. Aehnlich verhält sich der rechte Aussenrand der Zunge. Derselbe sieht wie ausgekerbt aus, wobei jede Vertiefung mit einem weissen Belag bedeckt ist, bei dessen Entfernung ein etwa 1—2—3 Mm. grosses flaches Geschwürchen mit leicht blutendem Grund zum Vorschein kommt. Nach vorn, bis nahe der Mittellinie, sowie nach der Mitte der Zunge zu bis zu $^1/_3$ derselben, sowie am Zahnfleisch des rechten Unterkiefers und an der Wangenschleimhaut finden sich kleine verschwommene, weissliche Verfärbungsstellen in der Schleimhaut, die sich nicht abschaben lassen. Geruch aus dem Munde mehr süsssäuerlich als faulig. Die Drüsen der Unterkiefer- und Unterkinngegend sind nicht geschwollen; nur zwei fühlen sich linsengross verhärtet an. Urin klar, sauer, ohne Blut, ohne Eiweiss, ohne Zucker.

In der ersten Zeit wurde R. ambulant behandelt mit Mundwässern aller Art, mit Reinigung der Zähne und Austupfen der Geschwüre mit 5 proc. Carbolwasser, Lysol (conc.), Argentum und Jodtinctur, ohne dass sich der Zustand irgend gebessert hätte. Die weisslich verfärbten Stellen fielen zu Geschwüren ein, während vereinzelte Geschwüre vorübergehend geheilt schienen. Ende October versuchte ich 14 Tage hindurch Jodkali (2 Grm. pro die), unter dessen Gebrauch die Zungenerkrankung sichtlich fortschritt und auch auf die linke Zungenhälfte übergriff. Währenddessen nahm der Kräftezustand bis zur Arbeitsunfähigkeit ab; Anfang November wurde R. bettlägerig. In der Haut der Füsse und der Unterschenkel stecknadelkopfgrosse Petechien in ungeheurer Zahl.

Energische Desinfectionsversuche des Mundes mittelst Spülungen mit Salzwasser, Borsäure, Natrium chloroborosum, schliesslich 2 Tage mit 1:2000 Sublimat.

Nach zweitägigem Sublimatgebrauch und vorheriger gründlicher Ausspülung des Mundes mit gekochtem Salzwasser und nachherigem gründlichen Abwischen mit Sublimat 1:1000 Entnahme von drei Proben dreier Zungengeschwüre, deren Belag vorher abgekratzt war, und einer Probe aus dem Lippengeschwür. Die Proben wurden alle auf schräg erstarrten Agar- und Gelatineröhrchen ausgestrichen. Auf allen erschien am 2. Tage ein weisslicher Belag, der sich etwas über die Oberfläche der Culturmasse erhob; auf dem von dem Lippengeschwür beschickten Agarröhrchen wuchs im Brutschrank ausserdem noch eine Colonie von Staphylococcus pyogenes aureus, welche die weisse schliesslich fast ganz überwucherte. Die übrigen Röhrchen blieben noch nach Wochen rein von Beimischungen, nur die weisslichen Colonien erhielten sich, völlig gleich aussehend, mit den Geschwürsbelägen und den Verfärbungsstellen in der Mundschleimhaut. Doch davon später.

Der Erkrankte bekam, unter Ausbreitung der Geschwüre bis in den Pharynx und in den Kehlkopf, mehrtägige Durchfälle und fieberhafte Bronchitis, der er unter zunehmender Körperschwäche am 28. November erlag. Die Section oder auch nur die Entnahme eines Stückchens Zunge

zur mikroskopischen Untersuchung wurde unter keiner Bedingung gestattet. Zur Aufklärung über die Natur des Falles kann also nur die Diagnosenstellung per exclusionem, ferner Analogien in der Literatur und schliesslich die bacteriologische Untersuchung der am 20. November 1893 entnommenen Proben dienen. Zuerst nun wieder zu diesen.

Die mikroskopiche Betrachtung der oben erwähnten, von dem Zungengrund auf Agar und Gelatine übergeimpften Culturen ergab in allen Ausstrichpräparaten und hängenden Tropfen dasselbe Bild, das auch gleich blieb durch alle 7 bis 8 Generationen, die auf wechselndem Nährboden gezüchtet wurden: grössere und kleinere, meist eiförmige Gebilde[1]) mit einer grossen kugelrunden Vacuole meist in der Mitte des Körpers, sie färben sich leicht mit Anilinfarben, sind aber auch ohne Färbung im hängenden Tropfen deutlich zu sehen. Hier zeigen sie keine Eigenbewegung. Meist sitzen auf grösseren Exemplaren ein oder mehrere kleinere auf. Ihr Bild gleicht vollkommen der Weinhefe (s. unten), mit der sie auch ungefähr dieselbe Grösse gemein haben. Der Pilz lässt sich züchten auf fast allen Nährböden:

A. Feste Nährböden.

1. Gelatine: *a*) Strichcultur: weiss (kaum ins Graue spielend) mit saftigem Glanz, erhebt sich flach über die Oberfläche der Gelatine, sendet rundliche, feingekerbte Ausläufer, aber nicht weit seitwärts hinaus; die Gelatine wird noch nach Wochen nicht verflüssigt.

b) Stichculturen: Im Allgemeinen nagelförmig, aber mit viel reichlicherem Wachsthum an der Oberfläche, als in der Tiefe. In den ersten Tagen ist der Stichkanal mit feinsten weissen Körnchen besetzt, die bald noch feinere weisse Ausläufer entsenden, so dass nach 6—7 Tagen eine schöne Fiederung eingetreten ist; doch entfernt sich selbst nahe der Oberfläche die weiteste Colonie nicht über 2 Mm. von dem Stichkanal. Keine Gasentwicklung.

c) Rollplatten: Feinste Körnung mit höchstens stecknadelspitzengrossen weissen Colonien; nur solche, welche direct auf oder unter der Oberfläche liegen, wachsen weiter, die tieferen bleiben verschwindend klein.

d) Verflüssigte Gelatine, die geimpft und wieder erstarrt war, zeigte nach 2 mal 24 Stunden gleichmässige Trübung, hervorgerufen durch feinste, mit blossem Auge kaum erkennbare weissliche runde Colonien.

1) Ein Mikrometermaass befand sich weder im Laboratorium des städtischen Krankenhauses (dirig. Arzt San.-Rath Dr. Heusner, dem ich für Ueberlassung des Arbeitsplatzes hiermit herzlichst Dank sage), noch im Privatbesitz hiesiger Collegen.

Nach weiteren 24 Stunden unterscheidet man zwei Zonen, eine oberflächliche, weissliche, undurchsichtige, circa 1—2 Cm. dicke mit grösseren Colonien, und eine untere, klarere, nur so weit getrübte, wie sie es in den ersten 2 Tagen schon war.

2. Agar: *a*) Strichcultur wächst langsam in Zimmertemperatur (15°), rascher im Brutofen (30° C.), ähnelt sehr der Gelatinecultur, nur fliessen die einzelnen Colonien nicht so rasch zu einem ununterbrochenen weisslichen Strich zusammen, vielmehr fallen hier die kleinen selbständigen runden, feuchtglänzenden Colonien ins Auge. Im Condensationswasser anscheinend rege Vermehrung, wodurch leicht beim Schütteln oder Umlagern der untere Theil des Agar inficirt wird.

b) Stichcultur, deutlich nagelförmig. Der Stich selbst entwickelt sich sehr langsam und selbst nach Wochen nur spärlich. Die Colonien wachsen von der Höhlung des Stiches nicht weiter in die Nährmasse, trotz 14tägigem Aufenthalt im Brutschrank. Später wird die an der Oberfläche befindliche, etwa 4 Mm. im Durchschnitt messende Colonie gekörnt und bekommt mehr graugelbe Farbe, bleibt aber ohne Verunreinigung.

3. Kartoffelscheiben und -röhrchen zeitigen rasches, üppiges Wachsthum. Es tritt ein feuchter glänzender, schmutzig weisser Belag auf, der sich an die darüber geführte Platinöse fest anheftet.

4. Rübenscheiben mit einem Strich der Cultur geimpft, zeigen schon nach 2 mal 24 Stunden ein namentlich auf dem äusseren Roth sich deutlich abhebendes Grauweiss der Colonie, die sich indess im Gelben üppiger entwickelt.

5. Auf schräg erstarrter Hydroceleflüssigkeit langsames Wachsthum, auch im Brutkasten; die Colonie ist erhabener, aber weniger ausgedehnt als auf Gelatine.

B. Flüssige Nährböden.

1. In Bouillon rasche Vermehrung, keine Häutchenbildung an der Oberfläche, die reichliche Mengen des Pilzes enthält; anscheinend fällt die Mehrzahl der Pilze als Bodensatz nieder. Nur wenn dieser aufgerüttelt wird, trübt sich die sonst klare Flüssigkeit.

2. 5 proc. Traubenzuckerlösung vergährt nicht; keine Gasentwicklung, weder im Reagensglas, noch im Saccharimeter. Deutliche Vermehrung der Colonien.

3. Sterilisirter schwach saurer Harn wird nicht alkalisch, erhält aber die eingeführten Colonien lebensfähig.

4. Sterilisirte Milch wird schon in 24 Stunden sauer und coagulirt; nach weiteren 24 Stunden tritt schon ein intensiver Gestank auf.

5. In steriler frischer Hydroceleflüssigkeit gelang mir nach 2 mal 24 Stunden der Nachweis der eingeführten Colonien nicht mehr.

Weiter wurde geprüft das Verhalten des Pilzes zu trockener und feuchter Hitze. Während trockene Culturen aus Bouillon oder von festen Nährböden noch trockene Hitze von 100° 25 Minuten lang, 110° 20 Minuten, 120° 10 Minuten und 125° noch 5 Minuten lang aushielten und doch noch lebensfähig blieben — erst bei 5 Minuten langem Erhitzen auf 130° waren sie getödtet —, so tödtete ein einmaliges rasches Aufkochen und Abkühlen jede Cultur, ebenso 5 Minuten langes Einsetzen in den Dampfsterilisator.

Im hängenden Bouillontropfen tritt unter Luftabschluss (Vaselinering) im Brutkasten innerhalb der ersten 24 Stunden rasche Vermehrung ein, die bald zum Stillstand zu kommen scheint. Nach dem 3. Tage zeigen die dem Brutkasten entnommenen Culturen bei der üblichen Anilinfärbung neben den oben beschriebenen grossen, eirunden mit grosser kugeliger Vacuole versehenen Pilzen solche kleinere, die vor grossen hohlen Kapseln liegen, mit diesen häufig durch einen Fortsatz verbunden. Oft sind zwei oder drei vor der Oeffnung einer Kapsel (Conidie) gruppirt, alle haben aber in einem Gesichtsfeld ungefähr gleiche Richtung. Nach späterer Untersuchung älterer Colonien auf diese erst später entdeckten Gebilde zeigte sich, dass sie sich auf allen Nährböden, flüssigen wie festen, fanden. Im hängenden Tropfen in ungefärbtem und ungetrocknetem Zustand konnte ich sie nicht nachweisen.

Impfversuche, ausgeführt an Kaninchen, Mäusen und Meerschweinchen, verliefen gleich negativ, trotzdem grosse Culturen in die Blutbahn, in die Bauchhöhle, in die Nase und den Mund eingeführt, obgleich vorher in der Nase und im Munde Tags vorher Aetzungsstellen erzeugt worden waren. Ein einziges Kaninchen (6 Monate alt) zeigte nach Injection von 10 Ccm. einer dreitägigen Cultur am 1. Tage Krankheitserscheinungen (Durchfall, struppiges Haar, rasche Athmung), war am 2. Tage aber wieder gesund. Auch später noch, nach 4 Tagen, traten keine Erkrankungen der Mundhöhle oder der Gelenke auf. Eine während des Krankheitszustandes aus der Ohrvene entnommene Blutprobe blieb steril. Grössere Thiere, die nicht immun gegen die Maul- und Klauenseuche sind, zu impfen, war ich bisher nicht in der Lage.

Nach allem dem bisher Angeführtem scheint mir der gefundene und fortgezüchtete Mikroorganismus der Klasse der Sprosspilze, und zwar den Traubenzucker nicht vergährenden Hefepilzen zugezählt werden zu müssen. Ob er nun wirklich der Krankheitserreger der

erwähnten bösartigen Munderkrankung war, ist positiv noch nicht erwiesen, da die Thierimpfungen negativ ausfielen. Gewisse Wahrscheinlichkeitsgründe dagegen sprechen dafür. So einmal der Umstand, dass sämmtliche drei den Zungengeschwüren entnommene Proben den Pilz in Reincultur ergaben, dass nur die der Aussenseite der Lippe entnommene Cultur ausser demselben Pilz eine Verunreinigung (Staphylococcus pyogenes aureus) enthielt; ferner geben die bisher über die Mundseuche beim Menschen, über Stomatitis aphthosa und die Maul- und Klauenseuche beim Vieh gemachten Erfahrungen uns recht wohl die Berechtigung, unseren Erkrankungsfall mit grosser Wahrscheinlichkeit als in die grosse Gruppe der anderwärts beschriebenen gehörig zu bezeichnen.

Im Jahre 1891 veröffentlichte Dr. Siegel-Britz in der Berliner med. Wochenschrift einen Aufsatz über „Die Mundseuche beim Menschen, deren Identität mit der Maul- und Klauenseuche der Hausthiere und beider Krankheiten gemeinsamen Erreger". Damals konnte er über eine seit 1888 herrschende Epidemie von mehreren 100 Fällen berichten, die theils acut günstig, theils chronisch, theils leicht, theils tödtlich verliefen. Bei acuten Erkrankungen konnte Siegel sowohl im Munde als in der Milz Verstorbener einen Krankheitserreger mikroskopisch darstellen und rein züchten, der in allen Punkten dem von mir beschriebenen gleicht: in seiner Morphologie — grosser eirunder kurzer Bacillus mit hellem Hof im Inneren; die dem Aufsatz beigegebene Photographie gleicht in allen Theilen genau dem Bilde, das man bei Betrachtung meiner gefärbten Ausstrichpräparate mit Zeiss Obj. 7 gewinnt, selbst Andeutungen der Conidien fehlen nicht darauf —, in seinen Wachsthumsverhältnissen und Bildern — Agar, Gelatinestrich, namentlich aber siehe die Fiederung der Stichcultur —, endlich in seiner Ungiftigkeit für Kaninchen, Meerschwein und Maus. Allerdings hatte Herr College Siegel, wie er mir persönlich mitzutheilen die Freundlichkeit hatte, bei chronischen Fällen keinen Erfolg von bacteriologischen Untersuchungen gehabt.

Schlatter[1]) veröffentlichte 1891 aus der chirurgischen Klinik in Zürich (Prof. Dr. Krönlein) einen Fall von Wundinfection durch Maul- und Klauenseuche, deren bacteriologische Untersuchung negativ blieb. Dagegen erwähnt er über den ihm bekannten einzigen positiven Befund bei der Maul- und Klauenseuche: „Libbertz[2]) gelang es, auf der Höhe der Krankheit aus dem Bläscheninhalte in Platten- und Reinculturen weisse Colonien einer grossen Mikrococcusart zu

1) Beiträge zur klin. Chirurgie. Bd. VII. Nr. 29.

2) Jahrbücher für Thierheilkunde. Bd. XXIII. 1. 2. S. 55.

züchten, welche er auch in der Milch erkrankter Kühe häufig in Plattenculturen fand. Impfungen mit derselben blieben jedoch resultatlos."

In der Sitzung der freien Vereinigung Berliner Chirurgen vom 10. Juli 1893 [1]) trug Rose einen Fall von Glossitis mit tödtlichem Ausgang vor. Der Krankheitsfall war von Siegel als unter dieselbe Art von Erkrankungen gehörig erkannt worden, wie sie die Britzer Epidemie ihm massenhaft zuführte. Zugleich theilte Siegel mit, dass es ihm nach vielen Bemühungen doch geglückt sei, durch intraperitoneale Impfung bei Grossvieh eine Art von Maul- und Klauenseuche zu erzeugen.

Damit hätte freilich unsere anfängliche Vermuthung von Zusammengehörigkeit unseres Falles mit der noch wenig erforschten Maul- und Klauenseuche beim Vieh eine wesentliche Stütze erhalten. Was sollte es auch sonst gewesen sein? An Carcinom hätte nur denken können, wer noch keines gesehen, ebensowenig an Noma. Gewöhnliche Aphthen sehen anders aus, verlaufen acut und bei Erwachsenen doch wohl immer gutartig. Soor kommt primär bei sonst gesunden, arbeitsfähigen Erwachsenen auch nicht vor; Leukoplacia linguae und Psoriasis linguae sind ganz andersartige Erkrankungen und hier ganz auszuschliessen. Actinomykose verhärtet die Umgebung von Geschwüren, greift in die Tiefe und würde sich nicht ohne Verhärtung und Fistelbildung nur über die Schleimhaut erstreckt haben. Von Tuberculose der Zunge wäre nur möglich an den seltenen isolirten Lupus der Mundschleimhaut zu denken. Dann müsste man aber Lupusknötchen gesehen haben, dann wäre der rasche Wechsel, das rasche Fortschreiten der Erkrankung, zumal ohne grössere Substanzverluste, nicht denkbar; sonstige tuberculöse Eekrankungen waren nirgends nachzuweisen. Nun bliebe noch Syphilis übrig; und in der That haben fast sämmtliche Collegen, auch ich, in Ermangelung eines Besseren, eine antiluetische Cur begonnen; aber, wie oben erwähnt, ohne die geringste Besserung zu erzielen, vielmehr griff unter Jodkaligebrauch die Erkrankung weiter. Ausserdem sah die Erkrankung weder irgend einer primären, noch einer secundären, noch einer gummösen Form ähnlich. Es blieb also nur die Annahme irgend einer selten beobachteten Infectionskrankheit übrig, und unter diesen war in erster Linie an eine Uebertragung des unbekannten Virus der Maul- und Klauenseuche auf den Menschen zu denken. Merkwürdig bleibt immerhin, dass sich auf keine Weise die Ansteckungsquelle ermitteln liess. Der Erkrankte war weder mit kranken Menschen zusammengekommen,

1) Berliner med. Wochenschrift 1893. Nr. 48.

noch war in der Gegend seiner Wohnung seit Jahren ein Vieh erkrankt. Die Nachfrage bei dem Herrn Kreisthierarzt Grasses hier ergab vielmehr, dass weder im Stadtkreise Barmen, noch in den umliegenden Kreisen seit December 1892 ein Erkrankungsfall gemeldet war. Höchst auffallend ist auch, dass von der sehr eng zusammenwohnenden Familie kein Kind erkrankte. Von den in jener Gegend prakticirenden Collegen habe ich auch nicht erfahren können, dass im Frühjahr 1893 mehr „Aphthen" oder „Mundfäule" als gewöhnlich in Behandlung gekommen wären. Nach den grossen Erfahrungen des Herrn Collegen Siegel muss es ein grosses Glück genannt werden, dass es mir in dem einzigen und dazu chronischen Fall nach Monaten noch gelang, den gleichen oder doch einen sehr ähnlichen Pilz zu züchten, wie der in Britz die Seuche verursachende.

Bei einer neuerlichen kleinen Epidemie von Maul- und Klauenseuche im hiesigen Stadtkreise konnte ich bei einem Thiere, das leider schon im 6. Tage der Erkrankung stand, unter recht schwierigen äusseren Umständen von dem Grunde eines grossen, schon fast gereinigten Zungengeschwürs einige Platinösen auf Gelatine impfen. Neben mehreren Verunreinigungen (wahrscheinlich Bacillus liquefaciens fluorescens und anderen) fanden sich auch Hefepilze, deren genaue Bearbeitung mir bisher wenigstens noch nicht gelang. Immerhin ist eine gewisse Aehnlichkeit mit dem oben beschriebenen Hefepilz nicht zu leugnen. Auch fand ich zweifellose Aehnlichkeit zwischen der Erkrankung der Kühe mit dem beobachteten Fall beim Menschen, nur war bei jenen das Geschwür schon in Reinigung begriffen; es war aber, gleich den oben beschriebenen, beim Menschen ausschliesslich auf die Schleimhaut beschränkt, hatte keine tiefere Schicht ergriffen.

VII.

Aus der chirurg. Abtheilung des hauptstädt. allgem. Krankenhauses St. Johann in Budapest.

Beitrag zur Kenntniss der Blasenverletzungen bei Herniotomien.

Von

Dr. Nicolaus Ostermayer.

Die in allerjüngster Zeit erschienenen zahlreichen Publicationen über Blasenbrüche beweisen hinlänglich, welches Interesse man dieser seltener vorkommenden Bruchart in neuester Zeit entgegenbringt. Warum dies der Fall ist, findet seine Erklärung in der Häufigkeit der Verletzungen der in Leisten- und Schenkelbrüchen vorgefallenen Blase, welche unbewusst im Laufe von Herniotomien zugefügt werden. Von der grossen Häufigkeit derselben giebt Lejars' werthvolle Arbeit den deutlichsten Beweis, indem unter 27 angeführten Fällen von Cystocele die Blase 20 mal verletzt wurde. Ausserdem habe ich unter 11 mir bekannt gewordenen, in jener Publication Lejars' nicht enthaltenen, aus jüngster Zeit stammenden Fällen von Cystocele 4 mal Blasenverletzung gefunden. Der Grund, warum man so häufig Gelegenheit hat, die Blase in Hernien zu verletzen, liegt in der durch das aseptische Wundverfahren gänzlich gefahrlos gewordenen, allgemeinen Anwendung der verbesserten Methoden der Radicaloperation bei Leisten- und Schenkelhernien. Nach Hunderten zählt ja gegenwärtig jedes grössere chirurgische Institut die Fälle von solchen Radicaloperationen. Da darf es uns nicht Wunder nehmen, dass bei so zahlreichen Herniotomien die Harnblase im Bruche öfter vorgefunden und wegen der Schwierigkeit, sie zu diagnosticiren, zumeist erst nach der Verletzung erkannt und nicht gerade selten trotz ihrer Anwesenheit nicht entdeckt wird. Letzteres beweist am besten ein Fall Roth's, in welchem eine Operation an einer Leistenhernie ausgeführt wurde und der aus anderen Gründen zur Section kam und bei dieser Gelegenheit „eine der Nähte, welche zur Schliessung des Peritoneums

angelegt worden waren, in der Wand der Blase jedoch, ohne sie in der ganzen Dicke zu durchsetzen, vorgefunden wurde".

Die Unbestimmtheit der Zeichen, an welchen die vorgelagerte Blase erkannt werden sollte, ist daran schuld, dass man sie nicht erkennt und verletzt oder gar übersieht. Am besten illustriren diese Verhältnisse die Ausführungen von Lejars: Guelliot, Israël, Reverdin hatten keine Ahnung von der Gegenwart der Blase; sie machten die Radicaloperation: Eröffnung des Sackes, Ligatur und Resection desselben, ohne etwas Abnormes bemerkt, den Irrthum entdeckt zu haben. Guelliot fand den Sack leer, Israël hat ein Baucheingeweide reducirt. Bei beiden Kranken hat man nicht im Entferntesten an einen Missgriff gedacht, und doch war der Verband im Israël'schen Falle 7, im Guelliot'schen 10 Tage nach der Operation mit Harn imbibirt. Es etablirte sich eine Fistel, die sich schliesslich schloss. Man hat nach Lejars zweifelsohne eine mit dem Bruchsackhals innig verwachsene, lang und dünn ausgezogene Blasenpartie, ein Divertikel ligirt und abgetragen. Reverdin erkannte den Irrthum noch während der Operation aus der sofort ausgeführten mikroskopischen Untersuchung des excidirten, verdächtig erschienenen Sackes.

Gehalten wurde die Blase in Lejars' statistischem Ausweis über die erwähnten 20 Fälle von Blasenverletzung für folgende Gebilde: für einen Inguinaltumor 2 mal (Plater, Guyon), für einen Samenstrangtumor 1 mal (Pott), für degenerirtes Epiploon 1 mal (Roux), für eine cystische Tasche 1 mal (Hedrich), für peritoneumloses Intestinum (Coecum, Darmdivertikel) 1 mal (Gueterbock), für einen zweiten Bruchsack 1 mal (Berger; nach der Incision glaubte er ein seitlich eingeklemmt gewesenes Haustrum coli eröffnet zu haben), für einen einfachen Bruchsack 3 mal (Aue, Polaillon, Pilz), für einen lipomatösen, verfetteten Bruchsack 2 mal (Postempski, Jungengel-Siegel), für eine lipomatöse Verdickung des Bruchsackes 3 mal (Boeckel, Thiriar, Lejars).

Lucas-Championnière hat das Vorhandensein der Blase in seinen 2 Fällen erst nach dem Einreissen derselben wahrgenommen.

Aue hat 59 Fälle von Blasenbruch aus der Literatur gesammelt, unter welchen sich einige aus der Lejars'schen Zusammenstellung vorfinden. In diesen 59 Fällen wurde der Bruch, der Vorfall der Blase 15 mal vor der Operation, 16 mal während der Operation und 28 mal nach der Operation oder bei der Section constatirt.

Von den 11 von mir gesammelten Fällen ist die Gegenwart der Blase nur 1 mal vor der Operation festgestellt worden (Fall III Roth's).

Während der Operation wurde die Blase 6 mal erkannt: 2 mal (Roth 1, Lanz 1) durch die Verletzung, 4 mal (Roth 1, Lanz 1, Ostermayer 2) durch instrumentelle Behelfe, nachdem aus dem vorgelegenen Befunde deren Gegenwart vermuthet wurde. In meinem dritten Falle habe ich mich durch genaue Besichtigung des abgetragenen, vermeintlichen Lipoms nach der Operation leider überzeugen müssen, dass ich die Blase abgebunden und resecirt habe. In dem von Habs beschriebenen Falle, wo die Blase irrthümlicher Weise mit Ferrum candens abgetragen wurde, hat man erst nach Tagen den Irrthum bemerkt, nachdem sich eine Urinfistel etablirt hatte.*)

Unter den 20 von Lejars gesammelten und sorgfältig gesichteten Fällen von Blasenverletzung wurde diese 16 mal sofort, unmittelbar nach der Verletzung erkannt (Plater, Guyon, Pott, Roux, Lucas-Championnière [2], Thiriar, Hedrich, Aue, Reverdin, Polaillon, Gueterbock, Boeckel, Postempski, Pilz, Lejars), 11 mal durch Harnerguss (Plater, Guyon, Pott, Roux, Lucas-Championnière [ausserdem noch durch Einführen der Sonde Polaillon, Gueterbock, Boeckel, Postempski, Lejars]), 2 mal durch Fühlen der in die Blase eingeführten Sonde in der Wunde (Thiriar, Hedrich), in einem Falle durch rasche urinöse Infiltration des Verbandes (Aue), in einem zweiten durch sofort vorgenommene mikroskopische Untersuchung des excidirten Sackes (Reverdin) und in einem dritten durch Einführen des Fingers durch die gesetzte Blasenwunde in das Blaseninnere (Pilz).

Im Falle Jungengel-Siegel wurde die Verletzung nach 48 Stunden durch Blutharnen und starke Schmerzen in der Blasengegend kenntlich.

In 2 Fällen (Berger, Israël) verrieth sich die Blasenverletzung erst nach 7 Tagen durch Urinabfluss.

Im Guelliot'schen Falle hat nach 10 Tagen die Durchtränkung des Verbandes mit Urin zur Diagnose einer Blasenverletzung geführt.

In zwei der drei letztgenannten Fälle geschah die Erkennung darum so spät, weil die prolabirte Blasenpartie abgebunden wurde, ohne dass der Chirurg etwas davon bemerkt hätte, und die Ligatur erst nach mehreren Tagen abglitt und zur Etablirung einer Harnfistel Veranlassung gab; die Erkennung konnte daher erst dann geschehen, nachdem sich Harn ergossen hatte.

*) Ueber die miteingerechneten 2 von Mandry mitgetheilten Fälle kann ich in dieser Beziehung keinen Aufschluss geben, da sie mir nur aus dem im Centralblatt für Chirurgie 1894. Nr. 1 erschienenen Referat bekannt sind und hier davon keine Erwähnung gethan ist.

Prüfen wir die Art der Verletzung, so finden wir unter den 20 vorhin erwähnten Fällen: 8 mal Incision der Blase (Plater, Guyon de Carpentras, Roux, Berger, Aue, Polaillon, Postempski, Pilz), Ruptur, Anreissen mit dem Finger bei der Bruchsackablösung 5 mal (Lucas-Championnière [2], Thiriar, Gueterbock, Lejars), Ligatur mit gleichzeitiger Resection des prolabirten Blasentheils sammt dem Bruchsackhalse 5 mal (Israël, Boeckel, Guelliot, Hedrich, Reverdin). Im Siegel-Jungengel'schen Falle wurde die Blase wie ein wahrer Bruchsack eröffnet, ligirt und resecirt. Pott hat das Harnconcrement enthaltende Blasendivertikel sammt Inhalt exstirpirt.

Am Schlusse seiner Arbeit erwähnt Lejars eines Falles von Justo, wo die Blase bei der Radicaloperation einer Hernie unbewusst incidirt wurde; die Diagnose erfolgte erst nach der Verletzung.

Welche Ausgänge haben die aufgezählten Blasenverletzungen gehabt? Bevor wir auf deren Besprechung eingehen, werden wir in Kurzem deren Behandlung angeben.

Unter den von Lejars gesammelten 20 Fällen wurde in 5 Fällen die Blasenwunde nicht genäht (Plater, Guyon, Pott, Hedrich, Aue [Wundtamponade bei Letzterem]). Im Falle Roux-Duchaussoy wurden die Wundränder mit einer Pincette gefasst und an der Basis mit einer Schlinge von gewichsten Faden umschnürt. Die Naht hat man in folgenden 9 Fällen angewandt: Berger, Lucas-Championnière (2), Boeckel, Thiriar, Polaillon, Gueterbock, Postempski, Jungengel-Siegel. Im Israël'schen Falle wurde die Wunde mit Salpetersäure kauterisirt; Guelliot und Reverdin haben eine Sonde à demeure eingelegt; einfache Excision des Divertikels erfolgte im Pilz'schen Falle. Excision und Naht im Falle Lejars'.

Im Falle Justo's excidirte man ein 6 Cm. langes und 5 Cm. breites Segment aus der prolabirten Blasenwand und vereinigte die Wundränder mit einer Doppelnaht (Seide).

In den 4 von mir gesammelten Fällen von Blasenverletzung erfolgte 2 mal Naht der Wundränder (Roth, Lanz), 2 mal wurde solche nicht angewendet (Habs, Ostermayer).

In sämmtlichen 25 Fällen (Lejars 20, Justo 1, Ostermayer 4) trat 7 mal Tod ein (Roux-Duchaussoy, Boeckel, Hedrich, Pilz, Gueterbock, Polaillon, Ostermayer). Eine permanente Fistel blieb im Plater'schen Fall zurück.

Heilung nach Fistelbildung (spontane Obliteration der Harnfistel) trat in 12 Fällen ein (Guyon, Pott, Berger, Israël, Lucas-

Championnière [1], Guelliot, Aue, Postempski, Reverdin, Jungengel-Siegel, Lejars, Habs).

Unmittelbarer Schluss der Blasenwunde in 5 Fällen (Thiriar, Lucas-Championnière, Justo, Roth, Lanz).

Die Gesammtmortalität beträgt hiernach 28 Proc.

Es fragt sich nun: In welchem Zusammenhange stand der Exitus in den 7 Fällen mit der Blasenverletzung?

Gueterbock's Kranke starb an allgemeiner Peritonitis infolge von Durchbruch eines Kothabscesses, ausgehend von einem dysenterischen Geschwür, unabhängig von der Operation am 9. Tage nach derselben (Verletzung: Ruptur; Therapie: Naht).

Bei Polaillon's Kranken erfolgte der Exitus infolge von Operationsshok einige Stunden p. oper. Autopsie wurde nicht gemacht (Verletzung: Incision; Therapie: Naht).

Im Falle Hedrich's trat der Tod 19 Std. p. oper. infolge von accessorischen Complicationen ein. Wegen einer undurchgängigen Strictur wurde innere Urethrotomie gemacht. Einige Tage nach derselben paralytischer Ileus, Anlegung eines widernatürlichen Afters (Verletzung: Ligatur, Resection; Therapie: keine Naht).

Nach Lejars spielt in diesen 3 Fällen die Blasenverletzung keine ursächliche Rolle. Im ersten (Gueterbock) und letzten Falle (Hedrich) wohl nicht; im zweiten (Polaillon) jedoch dürfte die Blasenverletzung zum Zustandekommen des Shoks jedenfalls einen ansehnlichen Antheil geliefert haben, warum ich für meinen Theil für das directe ursächliche Verhältniss zwischen Exitus und Blasenverletzung wenigstens partiell anstehe.

Klarer ist die Situation nach Lejars bei den übrigen 3 Fällen.

Roux's Operirter starb am anderen Tage, ohne einen Klagelaut ausgestossen zu haben, seit der Operation liess er keinen Tropfen Urin (Verletzung: Incision, Therapie: Ligatur). Derselbe Zufall von subacuter Urämie trat bei Boeckel's Patienten ein; nach der Operation grosser Durst, Temperatur 39,0; einige Tropfen Urin. Dann fiel Patient ins Delirium und starb nach 48 Stunden an completer Anurie. Autopsie nicht gestattet (Verletzung: Mitligiren sammt Bruchsackhals, Abtragen; Therapie: Naht).

Im Pilz'schen Fall Exitus am 3. Tage p. oper. an chronischer Urämie. Die Section ergab: Bilaterale hochgradige Pyonephrose, Ureteren fingerdick, Darmadhäsionen am Beckenboden infolge von Pericystitis. Blase dilatirt mit stark hypertrophischer Musculatur (Verletzung: Incision; Therapie: Excision der gangränösen Partie).

In dem von mir operirten Fall trat der Tod am zweiten Tage

p. oper. unter Prostration und Anurie ein. In der Nacht nach der Operation wurden einige Tropfen blutigen Harnes gelassen. Ausführlicheres in der Krankengeschichte (Verletzung: Ligatur und Excision des prolabirten Blasentheils). Autopsie wurde nicht gestattet.

In allen 4 Fällen ist der Tod evident durch Urämie (totale Harnverhaltung) erfolgt, obgleich das Mitwirken des durch die ausgedehnte Blasenverletzung wahrscheinlich gemachten Shoks nicht ausgeschlossen werden kann. Im Pilz'schen Fall erwies die Autopsie durch den Bestand von vorgeschrittenen krankhaften Veränderungen des Harnapparates (Cystopyelonephritis) das anatomische Substrat dafür. In den übrigen 3 Fällen (Roux, Boeckel, Ostermayer), wo die Autopsie nicht gemacht wurde, konnte zwar dieser Beweis nicht erbracht werden, doch ist es bei dem höheren Alter der Kranken (61, Roux, 69, Boeckel, 60, Ostermayer, 61 Lebensjahre Pilz) und dem Umstande, dass bei an Blasenbruch Leidenden im höheren Alter constant schwerere pathologische Veränderungen der Harnorgane infolge von Rückstauung des Harnes wegen Schwierigkeiten in der vollkommenen Entleerung der Blase in ihren beiden Abschnitten im intraherniären und intraabdominalen, und infolge der daraus hervorgehenden von der Blase auf die oberen Harnwege und auf die Nieren sich ausdehnenden Entzündungen ganz regelmässig bestehen, sicher anzunehmen, dass solche auch in den übrigen drei Fällen vorhanden waren und das Eintreten des Exitus an Urämie bewirkten.

Die zum letalen Ausgang führenden urämischen Erscheinungen sind aber durch die Blasenverletzung heraufbeschworen worden, warum auch alle 4 Todesfälle auf Rechnung der Blasenverletzung zu schreiben sind. Wenngleich die Verletzungen der Blase, wie es die übrigen Fälle beweisen, an und für sich nicht den Tod herbeiführen, so haben sie in diesen letzteren Fällen wegen Vorhandensein schwerer Veränderungen des Harnapparates also unter gewissen Verhältnissen doch den ungünstigen Ausgang bewirkt, infolgedessen sie unter solchen Bedingungen als tödtliche angesehen werden müssen. Bei alten Cystocelen und Leuten vorgeschrittenen Alters ist daher die Prognose einer Blasenverletzung immer eine ungünstige zu nennen.

Ausgenommen diese speciell erschwerenden Bedingungen, kann man jedoch behaupten, dass die Prognose der Blasenverletzungen bei Herniotomien in der grössten Mehrzahl der Fälle eine günstige ist. Meiner Ansicht nach tragen dazu wesentlich bei die günstigen localen Verhältnisse, indem die Exponirtheit des verletzten Blasentheils im Bereiche des mit der Aussenwelt direct communicirenden Bruchbettes

die günstigsten Bedingungen zur äusseren Fistelbildung bietet, wodurch der urinösen Infiltration des Beckenzellgewebes und hierdurch der Gefährdung der Peritonealhöhle, der Hauptgefahr intrapelviner, abdominaler Blasenverletzungen aus dem Wege gegangen wird.

Hervorzuheben wäre die relative Seltenheit des primären, unmittelbaren Verschlusses der Blasenwunde nach der Naht. Unter 11 Fällen von Blasennaht sind im Ganzen nur 4 primäre zu verzeichnen. Als Ursache führt Lejars mit Recht einerseits oft die Unmöglichkeit einer perfecten Antisepsis in den unregelmässigen, gerissenen und von Harn besudelten Terrain an, andererseits die Schwierigkeit, eine exacte und regelrechte Naht anzulegen, aus dem einfachen Grunde, weil die Wundränder wegen der Dünnheit, Atrophie und Ungleichmässigkeit der im Bruch erscheinenden Blasenwände nicht immer zum primären Nahtverschluss geeignet sind.

Die consecutiven Harnfisteln sind nicht schwer; in allen Fällen schlossen sie sich früher oder später. Im Ganzen ist ihre Heilung eine protrahirte, eine langsame. Die Heilungsdauer betrug immer Monate.

Um Verletzungen der Blase in Hernien zu vermeiden, wäre es wünschenswerth, sichere Zeichen, Anhaltspunkte zu besitzen, aus welchen man auf deren Gegenwart schliessen könnte. Solche, wenigstens von allgemeiner Gültigkeit, besitzen wir leider gegenwärtig weder bei intacter noch eröffneter Hernie. Zudem muss noch erwogen werden, dass, wenn wir von Seite des Kranken durch Angabe specieller auf das Vorhandensein einer Cystocele Bezug habender Symptome auf letztere nicht aufmerksam gemacht werden, wir nicht im entferntesten auf die Möglichkeit eines Blasenbruches schon wegen der allgemein angenommenen Seltenheit solcher denken, woraus auch folgt, was Lejars sehr trefflich bemerkt, dass die Cystocele fast immer einen Operationsbefund, eine Ueberraschung bildet, leider meist erst dann, wenn man die Blase schon verletzt hat.

Wenn es auch nicht geleugnet werden kann, dass in manchen Fällen locale Symptome an der Bruchgeschwulst und anamnestische Angaben über Harnbeschwerden mit einander in Verbindung im Arzte die Vermuthung aufkommen lassen, dass es sich um eine Cystocele handeln könnte, und ihn zur Eruirung dieser Eventualität noch vor der Operation auffordern, so muss man doch nach den bisherigen Erfahrungen bekennen, dass dies nur in den seltensten Fällen geschah, und dass meist nur die Abnormität des Bruchinhaltes nach Eröffnung der Hernie den Chirurgen stutzig machte, und wenn ihm ein gleicher Befund schon vorkam oder er darüber gelesen hatte, er direct an die

Untersuchung der Blase schreitet und durch geeignete Maassnahmen (Katheterisation, Injection u. s. w.) festzustellen trachtet, ob es sich in diesem Falle wirklich um Cystocele handelt, und im bejahenden Falle so eine Blasenverletzung vermeidet. — Es wäre daher für den Chirurgen von grösster Wichtigkeit, jene Merkmale kennen zu lernen, welche bei eröffneter Hernie, bei zu Tage liegendem Bruchinhalte, die Blase kenntlich machen. Diesbezüglich sind von mehreren Seiten verschiedene Kennzeichen angegeben worden, welche den Chirurgen aufmerksam machen sollen, vorsichtig zu Werke zu gehen, da es sich möglicher Weise um einen Blasenbruch handeln könnte.

Wenn diese Zeichen auch nicht ganz constant sind, so sind sie doch sehr häufig und so prägnant, dass man sie in nützlichster Weise, als Mahnzeichen für die Gegenwart der Blase im Bruchinhalt, verwenden kann. Ich meine hier die prävesicale Lipocele und deren topographisches Verhältniss zum eigentlichen Bruchsack.

Oft beobachtet man nach Freilegung des Bruchinhaltes regelmässig hinter dem oberen Abschnitte des Bruchsackes und medialwärts von diesem eine eigenthümlich aussehende Fettmasse, die in Bezug auf Form und Anordnung Verschiedenheiten aufweist. Sie besteht aus eigenthümlich gelben — man könnte, um der Aehnlichkeit am nächsten zu kommen, beinahe sagen — aus citronengelben, in Farbe und Glanz vom Panniculus adiposus oder anderweitigem Körperfett differente Nuance darbietenden Fettläppchen, die entweder eine confluirende, mehr oder weniger homogene, im Durchmesser verschieden dicke Fettschicht bilden, die den ganzen prolabirten Blasentheil gleichmässig umhüllt; oder sie stellen nur einzelne, zerstreut angeordnete, kleinere oder grössere Inseln auf der Blasenoberfläche dar. Nicht selten sieht man durch Hypertrophie dieses prävesicalen Fettgewebes entstandene Tumoren, förmliche Lipome, welche einzeln oder mehrfach der prolabirten Blase aufsitzen. Zuweilen erscheint dieses Fettgewebe auch als partielle Verdickung des Bruchsackes. Mag nun diese Fettanhäufung — nennen wir sie mit den Franzosen Lipocele — eine continuirliche Schicht, Inseln, einzelne Läppchen oder discrete Geschwülste bilden, immer hat sie nach meinen Beobachtungen (auch im Falle I Roth's) eine häutige, meist durchsichtige, zarte Hülle, die leicht beim isolirten Vorkommen der Blase in einer Hernie einen echten Bruchsack vortäuschen kann, wie mir das im Falle II passirte. Die Lipocele ist, mag sie nun in welch immer erwähnter Form vorhanden sein, constant mit dem Bruchsack innig verwachsen, warum es auch leicht geschieht, wie es so manche Fälle beweisen, dass man bei Isolirung des Bruchsackes behufs Exstirpation die darunter ge-

legene meist verdünnte, atrophische Blasenwand anreisst. Manchmal ist die Verwachsung zwischen Blase und Bruchsack eine unmittelbare, d. i. ohne vermittelnde Fettschicht, wie es 7 Fälle aus der Lejars'schen Sammlung beweisen. „Es geschieht, dass man bei der Bruchsackablösung nach innen und hinten sofort und beinahe immer daran durch feste, solide Adhärenzen, die dem Zug nicht nachgeben, verhindert wird, und dass man sie nicht ohne Mühe löst, ja zerreisst; man trifft hier nicht die aus Fettgewebe bestehende schlaffe Schicht, von welcher wir sprachen, sondern eine Art von dickerer Schicht, welche mit dem Bruchsack aufs Innigste verwachsen, verfilzt ist; Boeckel's Fall ist in mancher Beziehung derartig. Im Thiriar'schen Fall fehlte jedes Fett, jede intermediäre Schicht, die Verwachsung war aber eine innige, eine bedeutende." Aehnliches passirte Lejars bei der Ablösung des Bruchsackes; die atrophische Blasenoberfläche bot nach der Ablösung des Bruchsackes das Aussehen von multiloculären Cysten, indem sich zwischen den atrophirten Muskelbalken die Schleimhaut bläschenartig vordrängte. Israël, Postempski, Gueterbock und Aue haben ebenfalls unmittelbare Verbindungen (rapports immediats) des Bruchsackes mit der Blase constatirt.

Das Aussehen der oben erwähnten Lipocele ist eine so specifische, charakteristische, dass man sie nie wieder vergisst, wenn man sie einmal sah. Lucas-Championnière äussert sich folgendermaassen über dieselbe: „Die Fettmasse, die ich beobachtete, schreibt er, unterscheidet sich absolut von jenem Fettgewebe, welchem man in der Nachbarschaft des Bruchsackes oder vor demselben begegnet; bezüglich seiner Anordnung hat es ein ganz besonderes Aussehen, und infolge der Verbindung mit kleinen Cysten, die sich vorfinden und die dem serösen Sack gegenüber angeordnet angereiht sind, hat es ein ganz specifisches Gepräge." („La masse graisseuse, que j'ai observé, differait absolument du peloton graisseux, que l'on rencontre assez souvent au voisinage du sac et devant lui.... À la dissection, du reste, ce peloton graisseux offre un aspect particulier et ses connexions avec de petits cystes, que l'on rencontre serrées contre le sac séreux ont un aspect special.") Monod und Delagénière legen grosses Gewicht auf diese Fettbildung und heben deren constantes Vorkommen in grösserer oder kleinerer Menge vor der vorgefallenen Blase hervor. „Bald weich und beinahe zerfliessend (diffluente), bald das Gegentheil hart und fest (résistente et ferme); — manchmal bildet dieses Fettgewebe nichts Anderes als einfache Lappen, Läppchen, ein anderes Mal eine dicke Schicht, die die Blase einhüllt; endlich bildet

es einen veritablen Tumor, eine Art von ‚Lipom herniaire' vor dem vorgefallenem Organ." „Die Autoren schreiben diesem Fett eine pathogenetische Bedeutung zu (Roser'sche Theorie der Hernienbildung Verf.), man könnte es jedoch hauptsächlich als Mahnzeichen, als prämonitorisches Organ (organ révélateur), deuten, welches dem Chirurgen Vorsicht gebeut und ihn auf die Gefahr aufmerksam macht." Diese Ansicht Lejars', dessen ausgezeichnete, mit tadelloser Objectivität und Klarheit geschriebene Arbeit ich diesen Auseinandersetzungen zu Grunde legte, kann ich vollauf bestätigen. In meinem ersten Falle, der leider letal endete, hat sich das specifische Bild dieser Fettbildung in mein Gedächtniss so lebendig eingeprägt, dass es mich in den darauf folgenden Fällen vor Missgriffen bewahrte.

Fragen wir nun, was wir thun sollen, wenn uns eine solche Lipocele begegnet, so gebe ich Lejars' Worte zur Antwort: „Man kann hier keine allgemein gültige Regel aufstellen, und die Schlussfolgerung, welche sich aus derlei Beobachtungen ergiebt, ist folgende: Man beobachtet oft vor der vorgefallenen (herniée) Blase und während man die Ablösung der medialen Bruchsackfläche vornimmt, eine Fettmasse von verschiedener Grösse, mit einer etwas eigenthümlichen specialen Textur, manchmal mit Cysten untermischt; weniger häufig hängen Blase und Bruchsack innig zusammen ohne dazwischen gelagerte Schicht. Das, was unverändert bleibt, ist die reciproke Situation der Blase und des Bruchsackes, weiter die Localisation dieses prävesicalen Lipoms oder dessen vesico-sacculären Adhärenzen. Die prolabirte Blase ist constant nach unten und nach innen vom Bruchsack gelagert. Wenn man die Radicaloperation (der Hernie) macht, beginnen dann die Schwierigkeiten, wenn der Chirurg dieses Fettpolster freilegt; das fremdartige Aussehen oder die eigenartigen Verwachsungen sind es, die ihn daran hindern. Diese Localisation des Lipoms oder der Adhärenzen müssen ihn stutzig machen, und ist er vorsichtig, so wird er ohne zu säumen entweder mittelst Katheterismus oder ausgiebigem Débridement sich vor Allem über den wahren Sachverhalt informiren und vermeiden, die Blase zu verletzen."

Was die Häufigkeit dieser prävesicalen Lipocele anlangt, so war sie unter den von Lejars gesammelten 27 Fällen von Blasenbruch (mit Ausschluss von Plater's und Guyon's Fall wegen Unvollkommenheit der Beschreibung, 2 Fällen von Walther, 1 Fall von Krönlein, die endosacculär waren, und weiter mit Ausnahme von 4 Fällen [Pott, Scott, Hedrich und Polaillon], denen in dieser Beziehung, welche uns beschäftigt, präcise Zeichen abgehen), 11 mal

vorhanden und wurde vom Operateur wahrgenommen und richtig gedeutet. In 7 Fällen fehlte sie und war hier die Blasenwand mit der Aussenfläche des Bruchsackes fest verwachsen. — Unter den 11 von mir gesammelten Fällen war sie mit Ausnahme von 6 Fällen, welche wegen Unvollkommenheit der Beschreibung als unbrauchbar ausgeschlossen werden müssen, in 5 Fällen zugegen. In diesen 5 Fällen wurde sie nur 2 mal richtig beurtheilt und das weitere Vorgehen danach eingerichtet, und zwar in den von mir operirten zwei späteren Fällen. — Schon aus diesen kleinen statistischen Daten erhellt es, dass das Vorkommen des Blasenbruches in Combination mit Lipocele ein häufigeres ist, als das ohne dieselbe.

Es fragt sich nun, ob auch in solchen Fällen, wo die Lipocele fehlt, gewisse Zeichen vorhanden sind, aus welchen man auf die Gegenwart der Blase schliessen kann. Leider müssen wir darauf eine negative Antwort geben. Das sind sehr schwierige, fatale Fälle; denn es handelt sich in solchen Fällen zumeist um Blasenbrüche, wo die Blase einen peritonealen Ueberzug besitzt und wegen der glatten, peritonealen Oberfläche für einen Bruchsack oder für eine Schlinge eines weiteren Darmabschnittes leicht gehalten und im ersten Fall irrthümlicher Weise incidirt werden kann, wie es einige Male vorkam (Postempski, Berger). Berger hat z. B. nach der Incision eine violette, tumescente Schleimhaut gefunden, die er als einem seitlich eingeklemmten Colonhaustrum zugehörig ansah; erst als am 7. Tage das Wundsecret nach Urin roch und dessen Farbe hatte, wurde der Irrthum entdeckt. Zum Glück sind solche mit Peritonealumhüllung versehene Blasenbrüche (Cystocèle endosacculaire [Lejars], hernie par bascule [Duret]) selten; regelmässig finden sich solche ohne Peritonealüberzug (Cystocèle extrasacculaire [Lejars]) vor, die wieder meist mit einer Lipocele ausgestattet sind und die, wie wir erörtert haben, ziemlich sichere Anhaltspunkte für die Diagnose des Blasenbruches im Laufe der Operation leistet, wenngleich nicht geleugnet werden kann, dass in diesen Fällen die membranöse Umhüllung der Lipocele, wie sie Roth und ich in je 2 Fällen beobachtet habe, leicht den Anschein eines Bruchsackes erwecken und so Veranlassung zur Incision geben kann. In meinen zwei Beobachtungen war sie aber so zart und durchscheinend, dass man die Textur der Adipocele deutlich durchsah, und so dürfte es sich in den meisten Fällen verhalten. In dem einen Roth'schen Fall war das unter dem Ueberzug gelegene Fettgewebe von Hämorrhagien durchsetzt, wodurch die ganze Geschwulst blauschwarz verfärbt erschien, was die Diagnose erschwert haben mag. In den Fällen von extrasacculären, peritoneumlosen Blasen-

hernien, wo die Adipocele fehlt, liegt die Verletzung der prolabirten Blase wegen Mangels des specifischen Fettorgans sehr nahe, weil man sie wegen ihres Aussehens leicht für einen Bruchsack ansehen und spalten kann, wie es die Beispiele von Aue, Jungengel-Siegel und Polaillon beweisen. — Es giebt eben so vielfache Variationen in der Erscheinungsweise der herniirten Blase, dass allgemeingültige Regeln nicht aufgestellt werden können. — Daran kann und muss aber festgehalten werden, dass dort, wo eine Lipocele unter erwähnten topographischen Verhältnissen im Bruchinhalte in Erscheinung tritt, die Gegenwart der Blase sicher anzunehmen und daher bei den weiteren Manipulationen diesem Umstand Sorge getragen und die grösste Vorsicht anzuwenden ist. Am besten thut man, wenn die einfache Untersuchung der Geschwulst oder die Katheterisation nicht zur Klarheit führt, dass man die Bruchpforte ausgiebig spaltet, der Herniotomie eine Laparotomie anschliesst und sich auf diese radicale Weise eine Orientirung verschafft.

Da die von mir beobachteten 3 Fälle bezüglich des Vorkommens der Lipocèle praevésicale sehr lehrreich sind und das Regehalten des Interesses für das erst seit Kurzem entsprechend gewürdigte Gebiet der Blasenbrüche von grösster praktischer Bedeutung ist, erlaube ich mir, in Nachfolgendem die Krankengeschichten dieser Fälle zu geben und zum Schluss einige epikritische Bemerkungen sammt der Therapie der Blasenhernien beizufügen.

I. Entero-cystocele inguinalis dextra incarcerata.

Josef D....., 60 Jahre alt, Tafeldecker, wurde am 14. August 1892 Abends um 9 Uhr auf die chirurgische Abtheilung des hauptstädt. allgemeinen Krankenhauses St. Johann zu Budapest aufgenommen.

Patient giebt an, seit 20 Jahren an einem rechtsseitigem Scrotalbruch zu leiden, der nur theilweise reponibel war. Seit gestern Abend ist dieser schmerzhaft, hat an Grösse zugenommen und ist nicht reducirbar. Als Veranlassung giebt der Kranke schwerere Arbeit an. Mangel an Wind- und Stuhlgang. Fortwährende Brechneigung mit Erbrechen.

Status praesens. Kräftiger, gut genährter Mann von hoher Gestalt, zeigt in der rechten Scrotalhälfte eine zweifaustgrosse, derb-elastisch sich anfühlende, im oberen äusseren Antheile tympanitisch klingende, bei Druck sehr empfindliche, stark gespannte Geschwulst, die mit normaler Haut bedeckt ist. Abdomen nicht meteoristisch, nicht empfindlich. Von Fluctuation ist an der Geschwulst nichts zu entdecken. — Sofortige Herniotomie in Chloroformnarkose. — Unmittelbar bevor sich der Kranke auf den Operationstisch legte, verlangte er Harn zu lassen.

Nach Spaltung des Bruchsackes Abfliessen spärlicher Mengen serösen, gelbgefärbten Bruchwassers. Als Bruchinhalt tritt zunächst eine Darmschlinge zum Vorschein; von dieser nach innen bemerkt man ausserdem eine birnförmige, mit einem Stiele aus dem Leistenkanal heraushängende,

aus confluirenden Lappen und Läppchen bestehende Fettmasse in der Grösse einer Mannsfaust. Die Darmschlinge zeigt ausser leichter, bläulicher Färbung ganz normales Verhalten. Débridement der Bruchpforte und Reposition des Darmes. Nun besichtigte ich die Fettgeschwulst, diese war flach-kuchenförmig, von derb-fester Consistenz. Der Stiel zog zweifingerdick durch den Leistenkanal hinter die Bauchdecken.

Die Geschwulst, aus lappigem, citronengelbem Fett bestehend, machte den Eindruck eines aus dem Leistenkanale herausgedrungenen, von präperitonealem Fett ausgehenden Lipoms, welches mit der medialen und Rückfläche des Bruchsackes fest verwachsen war. Ich hielt es auch für ein solches und löste es stumpf von den Anwachsungen los. Als es freilag, unterband ich den Stiel in zwei Portionen und trug es ab. Reposition des Stumpfes, dessen Schnittfläche mir etwas eigenthümlich vorkam. Naht des Bruchsackes, der Hautwunde, Drainage. Patient nach der Operation collabirt. Aetherinjection. Bauch flach, nicht aufgetrieben, nicht empfindlich. — Patient klagt über grosse Schwäche. Temp. 37,1° C.

15. August. Der Kranke zeigt Symptome grosser Schwäche und Verfallenheit. Puls sehr frequent, kaum fühlbar. Athmung oberflächlich, rasch. Temp. 36,4° C., Abends gemessen. Gesichtszüge verfallen, Augen halonirt, tiefliegend, Extremitäten kalt. Hin und wieder Stöhnen, kein Harn. — Als ich die Geschwulst früh genau besichtigte, zeigte es sich, dass im Centrum derselben eine mit Schleimhaut ausgekleidete, halbkugelige, hühnereigrosse Mulde vorhanden war, deren Umrandung von einer halbcentimeterbreiten, festen, an der Schnittebene von gelbem Fettgewebe auffallend abstechenden, graugefärbten Gewebsschicht gebildet war. Als ich dies sah, wusste ich leider, dass ich die Blase abgekappt hatte, ob einen Divertikel oder den oberen Pol, das blieb unentschieden. — Dass ich der exstirpirten Geschwulst nicht gleich nach der Operation eine eingehende Aufmerksamkeit zuwandte, daran war der Umstand schuld, dass ich noch während der Operation auf die zur chirurgischen Abtheilung gehörige Gebärabtheilung zu zwei schweren Fällen gerufen wurde (Wendung und Extraction wegen Querlage und Craniotomie wegen Beckenenge), die ich noch dieselbe Nacht operirte. Sonst hätte ich Musse gehabt, die Geschwulst sofort zu besichtigen, hätte den Irrthum entdeckt und den Kranken durch sofortige Anlegung der Blasennaht vielleicht retten können.

Eine zweite Operation wurde verweigert und starb der Kranke im Collaps, ohne Harn gelassen zu haben, am 16. August früh um 5 Uhr. Section wurde von den Angehörigen nicht gestattet.

II. Cystocele inguinalis libera dextra.

Georg S....., 32 Jahre alter Müllergeselle; wurde am 5. Februar 1893 auf die chirurgische Abtheilung des oben genannten Krankenhauses aufgenommen.*)

Der Kranke giebt an, im Frühling 1892 einen Hodenbruchsack acquirirt zu haben. Er soll Nachts intensiven Harndrang mit Retention ge-

*) Vorgestellt in der königl. Gesellschaft der Aerzte in Budapest am 8. April 1893.

habt haben, während welcher Zeit der Bruch entstanden sein soll. 3 Tage Harnverhaltung hinterher, täglich mehrmaliger Katheterismus. Der Bruch kam während der Arbeit wiederholt heraus, konnte aber immer reponirt werden. Im August 1892 ging der Bruch nicht zurück, der Hodensack schwoll an, es traten Schmerzen auf, Erscheinungen einer Darmocclusion fehlten jedoch. Aufnahme ins Kronstädter Spital. Operation. Nach 6 Wochen geheilt entlassen. Bei der Arbeit barst die Narbe an einer Stelle, und es blieb eine Fistel zurück, aus welcher sich mässige Eitermengen, Blut und wässrige Flüssigkeit entleerten. — Tripper soll er nie gehabt haben. — Ueber den Aufenthalt des Kranken auf der chirurgischen Abtheilung des Kronstädter Spitals habe ich laut gütiger brieflicher Mittheilung des Herrn Primarius Dr. Franz Schwarz, für die ich ihm an dieser Stelle bestens danke, Folgendes erfahren:

„Georg S..... wurde zuerst am 13. Juni 1892 ins hiesige Bürgerspital mit einseitig fluctuirender Schwellung des Scrotums aufgenommen. Es wurde die Diagnose Hydrocele gestellt, die Punction vorgenommen und eine geringe, der Geschwulst nicht entsprechende Menge grüngelber seröser Flüssigkeit entleert, darauf Lugol'sche Lösung injicirt und der Eisbeutel applicirt. Am 3. Tage darauf stellte sich entzündliche Schwellung ein, die im Verlauf bald zu-, bald abnahm, bis Patient am 17. Juni erklärte, das Spital verlassen zu müssen, obwohl noch etwas Schwellung bestand. — Am 29. August desselben Jahres wurde Patient abermals ins Spital aufgenommen, es war der ganze Hodensack, vorherrschend aber rechts, hochgradig geschwellt, der Hoden fühlte sich bedeutend vergrössert an; es wurde die Diagnose auf Sarcoma testis gestellt, und am 30. August die Exstirpation vorgenommen. Ein 8 Cm. langer Schnitt legte den Hoden bloss, der vergrössert und rings mit der Tunica vaginalis festgewachsen war, so dass die Ausschälung schwierig wurde. Bei der kräftigen Schnittführurg wurde eine übersehene, vorgelagerte Darmschlinge angeschnitten, sofort vernäht und reponirt. Aus der colossal hypertrophirten Haut des Hodensackes wurde ein Stück excidirt und nach Vereinigung ein Drainrohr eingelegt. Der Verlauf war vollkommen reactionslos. Einmal zeigten sich geringe Fäcalmassen im Verband, was auf Lockerung der Darmnähte hinwies, doch war keine Spur von Reizungserscheinungen des Peritoneums vorhanden. Die Heilung verlief sonst ganz normal, und am 8. August wurde Patient geheilt entlassen, mit Ausnahme einiger Granulationen am Scrotum, die täglich ambulatorisch touchirt werden sollten. — Vom Secundärarzt Dr. Spilka erfuhr ich, dass bei einer Abendvisite auch Uringeruch im Verband constatirt worden sei — für mich eine Unwahrscheinlichkeit, weil mir die Ursache unerklärlich war."

Status praesens: Der mittelgrosse, kräftige, gut genährte Kranke zeigt in der rechten Leistengegend an der dem Annulus inguinalis entsprechenden Stelle eine von Granulationen umrahmte Fistelöffnung, welche beiläufig in der Mitte einer linearen Narbe liegt, die in der Richtung des Leistenkanals beinahe bis an das untere Hodensackende herabzieht und weiss und fest erscheint. Die Fistelränder sitzen fast unbeweglich in der hier etwas breiteren Narbe. Nach innen oben von der Fistelöffnung etwa 2—3 Cm. entfernt eine bei Hustenstössen hervortretende, etwa wallnussgrosse weiche Geschwulst, welche beim Aufhören der Bauchpresse in der

Tiefe verschwindet. Daselbst in der Bauchwand eine die Kuppe des Zeigefingers einlassende, schlitzförmige Oeffnung, deren Ränder scharf hervortreten. Drückt man die Fingerspitze in die Oeffnung und lässt den Kranken husten, so kommt die Geschwulst nicht zum Vorschein. Nach aussen von der Fistel beim Wirken der Bauchpresse ebenfalls eine Vorwölbung in der Ausdehnung einer Kinderhandfläche, jedoch nur diffus. Die in die Fistelöffnung eingeschobene Sonde (30 Cm. lang) dringt in ihrer ganzen Länge nach aufwärts in den Fistelgang, ihre Spitze befindet sich unter dem Bauchdecken und dem Gefühle nach in der Bauchhöhle. Beim Herausziehen derselben gehen einige Tropfen Blut ab.

Behufs Heilung der Fistel und der Hernie wird am 12. Februar 1893 folgende Operation ausgeführt. 15 Cm. langer Schnitt in der Richtung des Leistenkanales; derselbe trifft die über dem Hodensack gelegene Hälfte der Narbe sammt Fistel. Spaltung des fibrösen Narbengewebes und der Aponeurose des Obliquus externus 10 Cm. nach aufwärts. Vom Samenstrang ist nichts zu sehen, ebensowenig vom Leistenkanal, an dessen Stelle der zum Theil eingeschnittene fingerdicke Narbenstrang sich befindet, in welchem wahrscheinlich der Samenstrang eingebettet ist. Die gespaltene Aponeurose des Obliquus externus wird nach oben und unten zurückpräparirt und mit scharfen Haken angespannt auseinandergehalten, um genügende Einsicht zu erlangen. Unten tritt die hintere Fläche des Poupart'schen Bandes als bogenförmige Falte hervor; die Wundbasis wird nach oben von dem musculösen, gegen die Medianlinie zu von dem sehnigen Antheile des Musc. obliquus internus gebildet. Der untere freie Rand des Obliquus internus, unter welchem der Samenstrang bei normalen Verhältnissen hervortritt, ist in seiner medialen Hälfte an dem unter ihm hervortretenden Narbenstrang fest angewachsen, während seine laterale Hälfte sich stumpf mit dem Finger freilegen lässt. An dieser Stelle ist die diffuse Vorwölbung bei Hustenstössen merkbar gewesen. Besichtigen wir den von der Narbenmasse nach innen gelegenen aponeuroistischen Theil des Obliquus internus, so stossen wir auf einen merkwürdigen Befund. Wir sehen in der Mitte des Raumes zwischen Narbenstrang und rechtem Rand der Rectusscheide aus einem 2 Cm. langen, durch Auseinanderweichen der sehnigen Fasern des Obliquus internus entstandenen myrtenblattförmigen Schlitz eine kugelige, fettgelbe, wallnussgrosse, weich anzufühlende Geschwulst aus der Bauchwand hervorragen, die von den scharfen Schlitzrändern etwas eingeschnürt ist. Die Geschwulst ist an ihrer Oberfläche glänzend, mit einer dünnen florartigen, durchscheinenden Hülle umgeben, beim Walken zwischen den Fingern sind Läppchen durchfühlbar. Ich hob die einhüllende Kapsel zwischen Pincetten auf und schnitt sie ein; es drängte sich lappiges, schön citronengelbes Fett hervor. Der Balg liess sich vom Inhalte nicht recht ablösen, weil er Balken zwischen die Läppchen sandte und beim Anziehen durchriss. Es war offenbar die Fettkapsel, welche an die Umrandung des Schlitzes angewachsen war. Ein Bruchsack im Sinne einer Peritonealausbuchtung war die Hülle nicht, was mich vorsichtig zu Werke zu gehen veranlasste, um so mehr, da das Aussehen des Fettgewebes mich sofort auf den Befund im vorhergehenden Fall erinnerte. Ich dachte an einen Blasenvorfall, und um mich zu überzeugen, führte ich eine Steinsonde in

die Blase, stülpte dann die vorgefallene Fettmasse in die Bauchhöhle hinein, und indem ich den Finger entgegendrückte, fuhr ich mit der Sondenspitze in der Gegend, wo mein Finger gelegen hatte, über die Blasenschleimhaut hin; ich fühlte genau das Sondenende und spürte, wie dasselbe über vorspringende Falten der Blasenschleimhaut beim Verschieben der Sonde hinwegrutschte. Es war mir auch möglich, mit der Sondenspitze die vorgefallen gewesene Blasenpartie durch den Schlitz hervorzudrängen. Der Blasenbruch war also nachgewiesen. Das Fett war prävesicales Fett. Ich löste jetzt mit dem Finger die Hernie von der Bruchpforte ab, reponirte und vernähte die Oeffnung mit 7 Silkwormnähten. Nun schritt ich zur Operation der Fistel. Die Sonde lief in der Narbenmasse daran entlang nach aufwärts. Ich schnitt auf die Sonde ein und spaltete den Obliquus internus etwa 6 Cm. nach aufwärts von seinem unteren freien Rande gerechnet. Die Sonde kam zum Vorschein und auch eine für zwei Finger durchgängige Lücke in der Bauchwand, durch welche man in die Bauchhöhle kam. Die Ränder der Oeffnung waren narbig, mit Peritoneum überzogen. Als ich von der freien Bauchhöhle aus die hintere Fläche der vorderen Bauchwand, in der Gegend des 1 Cm. breiten schon erwähnten Narbenstranges, nach abwärts von der bezeichneten Oeffnung abtastete, fand ich ein Darmstück der Länge nach an die vordere Bauchwand der Narbe entsprechend fest angewachsen. Dies dürfte die in Kronstadt bei der Hodensarkomexstirpation verletzte, dann genähte Darmpartie gewesen sein. Verschluss der Lücke durch 7 Silkwormnähte, Naht des durchtrennten Obliquus internus, weiteres Annähen des freien und des narbigen angefrischten Randes desselben an die hintere Fläche des Lig. Poupartii, weiter des untersten sehnigen Rectusrandes an selbiges Ligament und Vereinigung der gespalteten Obliquus ext. Aponeurose durch Silkwormnähte. (Im Ganzen sind in die Bauchwand 39 Silkwormnähte versenkt worden.) Fortlaufende Hautnaht mit Seide. Drainage. Jodoformgazeverband.

17. Februar. Erster Verbandwechsel. Wunde per primam geheilt. In den Draingängen gallig, gelbbraun gefärbtes, dickliches Secret. Verdacht auf Darminhalt. Ausspülen der ersteren, Entfernung der Drainröhren und Nähte.

18. Februar. Zweiter Verbandwechsel. Wunde unverändert. Temp. 38,7° C. Im Uebrigen Wohlbefinden.

19. Februar. Temp. 38,3° C. Gallig-eitrige Secretion. Gallig gefärbte kleine Bröckel und ein Kümmelkorn im Secret. (Der Kranke hat am selben und vorigen Tage Kümmelsuppe genossen.) Offenbarer Darminhalt, der durch Verletzung der an den Narbenstrang angewachsenen Darmpartie höchst wahrscheinlich beim Anlegen der tiefsten Nähte (durch den freien und narbigen Obliquus-int.-Rand und Poupart'schem Bande) Gelegenheit gefunden hat, nach aussen zu treten. Die Haut vom Schnitte nach aussen geröthet, empfindlich. Am obersten Ende der verklebten Wundränder werden diese mit der Sonde auseinandergedrängt, wodurch sich mehrere Kaffeelöffel etwas graulich gefärbten Eiters entleeren. Drainage hier und auch an den früheren Stellen.

20. Februar. Wieder einige gallig gefärbte Bröckel und Kümmelkörner im schon geringer gallig gefärbtem, mehr eitrigem Secret. Temp.

37,4° C. — Nachträglich giebt der Kranke an, seit dem Bestehen des Bruches andauernd an Harnbeschwerden gelitten zu haben. Der Harnstrahl war dünn, und besteht beim Harnlassen constant Harndrang.

21. Februar. Reichliche eitrige Absonderung, kein Darminhalt mehr im Secret. Von nun an normale Temperaturen.

23. Februar. Status idem.

24. Februar. Secretion etwas geringer. Entfernung der untersten Drainröhre.

25. Februar. Secretion serös-eitrig. Entfernung des oberen Drains. Eingiessen von Jodoformglycerin.

26. Februar. Der Harn wird seit der Operation ohne jegliche Beschwerden gelassen. Harnstrahl normal. Jodoformglycerin.

11. März. Die 3 Drainöffnungen beinahe vollends geschlossen. Schutzverband.

13. März. Wunde bis auf die obere Drainöffnung, um welche Erysipel auftrat, verheilt.

26. März. An den Drainstellen die Narbe aufgebrochen. Paquelinisiren derselben.

8. April. Geheilt entlassen.

III. Entero-epiplo-cystocele inguinalis libera dextra.

Helene L....., 43 Jahre alte Bouquetbinderin, wurde am 7. December 1893 auf die chirurgische Abtheilung des oben genannten Krankenhauses aufgenommen.

Die Kranke, die an schwerer Hysterie (hysteroepileptische Anfälle und psychische Anomalien) leidet, hat 13 mal geboren (3 mal Zwillinge, 7 mal Zange, 1 mal Embryotomie). Nach der 10. Geburt hat sich in der Nabelgegend eine kleinapfelgrosse Geschwulst entwickelt, die bis auf Zweimannsfaustgrösse heranwuchs. Radicaloperation der Nabelhernie am 28. September 1893 von mir im St. Johanneskrankenhause ausgeführt. Geheilt entlassen am 28. October. Am Tage der Entlassung soll die Kranke beim Gehen über die Treppe ausgeglitten und gefallen sein, wobei sie einen Riss in der rechten Leiste schmerzhaft verspürte. Dauernde Schmerzen, die sich beim Gehen steigerten. Aufnahme nach einer Woche ins Krankenhaus, wo ein wallnussgrosser, weich elastischer, reponibler Leistenbruch constatirt wurde. Entlassung am 7. November mit der Weisung, im December zur Radicaloperation zu kommen, falls sich die Geschwulst vergrössern und die durch sie veranlassten Beschwerden vermehren sollten. Aufnahme am 7. December, Radicaloperation am 8. December 1893.

Status vom 27. September 1893. Zweifaustgrosser, freien Darm enthaltender Nabelbruch. Bruchpforte querstehend, für drei Finger durchgängig. — Radicaloperation: Exstirpation des Bruchsackes, der zwei Buchten, eine nach rechts, die andere nach unten zu besitzt. Excision des Nabelringes sammt den dreieckigen, fibrösen Platten, die zwischen den diastasirten Rectusmuskeln eingeschaltet sind, hierdurch Eröffnung der Rectusscheiden. Bauchwandnaht in zwei Schichten: *a)* obere Muskelscheidenplatte, Rectussubstanz, untere Muskelscheidenplatte, Peritoneum; *b)* Haut, obere Muskelscheidenplatte, Rectussubstanz. Drainage der Buch-

ten. Wunde selbst bleibt ohne Drainage. Nach 12 Tagen Drains, Nähte entfernt, Wunde per primam geheilt. Ausser mässiger, eitriger Secretion einiger Stichkanäle keine anderen Complicationen. Perfect geheilt, mit einer Bauchbinde am 28. October 1893 entlassen.*)

Status vom 4. October 1893. Beim Stehen tritt eine weiche, reponible, wallnussgrosse Geschwulst aus dem Leistenkanale hervor, die auf Berührung sehr schmerzhaft ist. Spontane Schmerzhaftigkeit besteht auch. Bei horizontaler Rückenlage verschwindet die Geschwulst in die Bauchhöhle. Dumpfer Percussionsschall. Diagnose: Rechtsseitige freie Leistenhernie. Bettlage. Entlassung am 17. November 1893.

Status vom 7. December 1893. In der rechten Leistengegend tritt beim Stehen und bei Anwendung der Bauchpresse eine mannsfaustgrosse, längliche, mit ihrer Längsaxe parallel dem Poupart'schen Band gelagerte, in der Mitte durch eine Einschnürung in zwei Erhabenheiten getheilte Geschwulst auf, deren unterer Abschnitt ins grosse Labium herabreicht. Der Tumor ist weich und schmerzhaft, empfindlich bei Berührung, zeigt theils leeren, theils tympanitischen Schall. An der einschnürenden Stelle ist ein längliches, strangartiges, derbes Gebilde zu palpiren.

Radicaloperation nach Bassini am 8. December 1893 in Chloroformnarkose. 15 Cm. langer Hautschnitt, Spaltung der Aponeurose des Obliquus externus; grauweissschimmernder Bruchsack in der oberen Hälfte des rechten Labiums, mit lang ausgezogenem Halse, der sich in den Leistenkanal hineinzieht. Der Bruchsackhals ist von einer 2 Cm. dicken Schicht Fettgewebe umhüllt. Nach vorsichtiger Ablösung der Fettmassen, die sich in zwei je kindshandgrosse seitliche Lappen theilen, Eröffnung des handschuhfingerförmigen, sehr zarten und dünnen Bruchsackes, der leer ist. Bei der Bauchpresse drängt sich aber Darm und Netz hinein, die von selber wieder in die Bauchhöhle zurückschlüpfen. Ligatur, Abtragung des Sackes. Nun wird die Untersuchung der Fettgeschwülste vorgenommen, da wegen des eigenartigen Aussehens Verdacht auf Blasenhernie besteht. Nach vorsichtiger Ablösung der Umgebung ergiebt es sich, dass beide in den stark erweiterten Leistenkanal eindringen und mit dem präperitonealem Fettgewebe im Zusammenhang stehen. Der entlang des medialen Lappens eingeführte Finger gelangt hinter die Symphyse. Die in die Blase eingeführte Steinsonde wird vom Finger in der Wunde deutlich gefühlt, wodurch der Zusammenhang des Fettgewebes mit der Blase nachgewiesen erscheint. Nach vorsichtiger Ablösung und Abtragung des nicht reponiblen, lateralen Lappens und Reposition des medialen, was leicht gelingt, Bassini'scher Verschluss der Bruchpforte; erste Schicht mit Silkworm (10 Nähte), zweite Schicht mit fortlaufender Catgutnaht. Drainage, Hautnaht. Jodoformgaze-Watteverband.

14. December. Erster Verbandwechsel. Wunde reactionslos. Entfernung sämmtlicher Drains. Auf Befragen giebt die Kranke an, dass sie seit der 10. Geburt fortan an Harnbeschwerden leidet. Sie bestehen in

---

*) Vorgestellt in der königl. Gesellschaft der Aerzte in Budapest am 17. Febr. 1894. — Die neue Methode der Radicaloperation (Omphalektomie) publ. von mir im Centralbl. für Chirurgie 1894. Nr. 5.

Harndrang, wobei Unvermögen zu harnen vorhanden (hysterischer Sphincterenkrampf?).

17. December. Dünnflüssige eitrige Secretion aus der untersten Drainöffnung. Einlegen einer Drainröhre, Entfernung der Nähte. Wunde per primam geheilt bis auf die erwähnte Drainöffnung.

19. December. Secretion vermindert. Entfernung des Drains.

22. December. Secretion sehr gering, bis nun normale Temperaturen.

24. December. Linsengrosse, granulirende Stelle in der Narbenmitte. Borsalbenverband.

26. December. Mit der granulirenden Stelle geheilt entlassen. — Während des Spitalaufenthaltes hatte die Kranke täglich mehrmals mit riesenhaften Jactationen verbundene hysteroepileptische Krampfanfälle, wobei eine so enorme Bauchpresse vorhanden war, dass ich das Durchreissen der Nähte befürchtete, was jedoch wunderbarer Weise nicht geschah.

3. Januar 1894 (Privatambulanz). Granulirende Stelle vollends geheilt. (Im Monat April erfuhr ich, dass die operirte Leistenhernie recidivirte. Weiteres konnte ich nicht in Erfahrung bringen.)

Bei Betrachtung der drei Krankengeschichten ergiebt es sich, dass die Blasenhernie, das Vorhandensein der Blase in der Bruchgeschwulst in allen drei Fällen einen unvorhergesehenen, zufälligen Operationsbefund abgegeben hat. Es war auch kein Grund vorhanden, um darauf nachzuforschen; denn ausgenommen den ersten Fall (I), wo, ohne eine ausführliche Anamnese aufzunehmen, wegen Incarceration sofort zur Operation geschritten werden musste, haben die Kranken in der Anamnese keine Anhaltspunkte zur Annahme einer Blasenhernie dargeboten. Erst nach der Operation gaben sie auf eingehendes Fragen an, dass sie Beschwerden bei der Harnentleerung gehabt hätten, die sie darum nicht erwähnt haben, weil sie dachten, dass sie mit dem Bruchleiden in keinem Zusammenhange stehen. Diese Angaben waren übrigens so unbestimmt und vag, dass man auf sie auch in dem Fall, wenn sie anamnestisch aufgenommen gewesen wären, kaum Gewicht legen und sie am allerwenigsten zur Feststellung der Diagnose hätte benutzen können. Im Fall I hätte man vielleicht aus dem Umstande, dass der Kranke vom Operationstisch unmittelbar vor der Narkose wegen dringenden Harnlassens aufstand, Verdacht auf Vorhandensein einer Blasenhernie schöpfen können und wäre eventuell veranlasst worden, dem Kranken beim Uriniren zuzusehen, und hätte dabei im günstigen Falle Gelegenheit gehabt, Erscheinungen zu beobachten (Harnlassen in zwei Absätzen, Druck auf die Bruchgeschwulst, um die im Divertikel befindliche Portion auch zu entleeren), die einen von vornherein auf eventuelles Vorliegen eines Blasenbruches aufmerksam gemacht hätten. Wer denkt aber daran,

wenn keine besondere Veranlassung vorliegt! Und so geschieht es in der grössten Mehrzahl der Fälle.

Im Falle I habe ich die mannsfaustgrosse, derb sich anfühlende Fettmasse (die hypertrophirten, verdickten Blasenwände waren nach der unmittelbar vor dem Eingriff stattgehabten Harnentleerung contrahirt, die Blase leer, darum die harte Consistenz) als paraherniales Lipom angesehen und in dieser Ueberzeugung mit grösster Ruhe und bestem Gewissen ligirt und abgetragen; die Untersuchung derselben hat mir freilich eine sehr arge Enttäuschung bereitet. Ich bin dem Tumor ganz ununterrichtet gegenüber gestanden, wegen mangelnder Erfahrung, gerade so wie viele Andere; Analoga finden sich in genügender Anzahl unter den in der Einleitung angeführten Fällen. Es ist auch nicht anders möglich, solange die Verhältnisse bei den Blasenhernien auf Grund eines zahlreichen Beobachtungsmateriales nicht genauer studirt und ein umschriebenes Krankheitsbild festgestellt sein wird. — Noch bis vor Kurzem hat man Hernien dieser Art wegen angeblicher Rarität wohl wenig Aufmerksamkeit gewidmet. In den Hand- und Lehrbüchern ist man in dieser Beziehung schlecht daran. Wenn von Blasenbrüchen hier und da auch eine Erwähnung gethan wird, so geschieht dies nur äusserst flüchtig, ohne eingehende Ausführungen. — Was aber die sonstige Literatur anlangt, so soll man trachten, jeden Fall in klinischer und anatomischer Hinsicht genau zu beschreiben, um ein verlässliches, brauchbares Material gewinnen zu können. Die heutzutage allgemein geübten Radicaloperationen der Hernien bieten ja reichliche Gelegenheit hierzu. Und unter dem Schutze der Antiseptik ist auch die genauere Erforschung der anatomischen Verhältnisse mittelst grösserer, eventuell der Radicaloperation beigefügten Eingriffe (ausgiebige Spaltung der Bauchdecken von der Bruchpforte nach aufwärts, Herniolaparotomie) ohne Gefahr für den Kranken ermöglicht, im Gegentheil vom grössten Nutzen, weil man bei halbverdächtigem Befund durch genaue Orientirung sicher einer Verletzung des vorliegenden Organs aus dem Wege geht.

Mit den Angaben der älteren Autoren hinsichtlich des seltenen Vorkommens des Blasenbruches dürfte es auch nicht ganz richtig sein, wie dies die in den allerletzten Jahren veröffentlichte, verhältnissmässig grosse Zahl solcher Fälle beweist; warum auch die Lösung dieser Frage wegen der beinahe regelmässig solche Herniotomien complicirenden Blasenverletzungen eine eminent praktische Wichtigkeit erlangt.

In den zwei übrigen Fällen hat mir die vom ersten Falle her

gewiss fest im Gedächtniss haften gebliebene Lipocele als Mahnzeichen gedient, mich zur Untersuchung mit der Sonde aufgefordert und so vor einer Blasenverletzung bewahrt. Während die Lipocele im I. und II. Falle als zusammenhängende, homogene Schicht den vorgefallenen Blasentheil einhüllte, erschien sie im Falle III in Gestalt von zwei discreten, der prolabirten Blasenfläche gestielt aufsitzenden Geschwülsten. Immer war aber ihr Aussehen für mich, hauptsächlich die vom übrigen Körperfett abweichende Farbe derselben charakteristisch und für die Gegenwart der Blase beweisend, warum ich diesbezüglich den französischen Autoren nur beipflichten kann.

Während im Falle I wahrscheinlich die ganze Blase als Bruchinhalt erschien, können die zwei übrigen Fälle wegen Kleinheit und Reponibilität des prolabirten Blasentheils als beginnende Blasenbrüche angesprochen werden, die mit der Zeit an Dimension zugenommen hätten.

Im Falle I und III trat die Blase aus dem — besonders im Falle III — sehr stark erweiterten Leistenkanal, im Fall II aus einem nach innen und oben vom letzteren gelegenen Spalt der auseinandergewichenen Fasern der Obliquusaponeurose hervor, wie dies auch Roth in einem Falle beobachtete.

Im Falle I und III, wo eine Enterocystocele vorlag, war die Blase resp. das prävesicale Fett, die Lipocele nach hinten und medialwärts vom Bruchsack gelegen und mit diesem fest verwachsen. Im Falle III war ein Theil des hinter dem Bruchsack gelegenen hypertrophischen Fettgewebes auch nach aussen vom Bruchsack in Form eines Lipoms herausgewachsen. Im Falle II war ein isolirter Blasenbruch vorhanden.

Vor Beendigung dieses Aufsatzes, der es zum Zwecke haben soll, die schon durch vorangegangene Arbeiten anderer Autoren wachgerufene Aufmerksamkeit der Fachgenossen auf dem Gebiete der Blasenbrüche rege zu erhalten, möchte ich noch einige Worte über die chirurgische Therapie der Blasenbrüche anschliessen. Diesbezüglich sind verschiedene Vorschläge gemacht und auch ausgeführt worden.

Monod und Delagénière, Lejars, Justo haben nach breitem Débridement die Resection, Excision eines beträchtliches Theils der prolabirten Blase mit nachfolgender Naht mit Erfolg ausgeführt und nachher die Bruchpforte geschlossen. Monod und Delagénière haben sogar vorgeschlagen, bei alten Cystocelen, wo die Communication zwischen Blase und prolabirter Partie obstuirt ist, die Resection des ganzen vorgefallenen Theils auszuführen.

Aue hält als die einzig rationelle Behandlung der Blasenbrüche

— bei unverletzter Blase, wenn ich recht verstanden habe — die Radicaloperation mit Reposition der Blase.

Mandry meint, man soll lieber auf die Reposition der Blase verzichten, als sie nach Bourbon's Vorschlag zu eröffnen und nach der Naht in die Bauchhöhle zu versenken, nur um die Bruchpforte ganz schliessen zu können.

Um aus diesen Vorschlägen eine Richtschnur für unser Vorgehen gewinnen zu können, halte ich es für nöthig, das operative Verfahren in zwei Gruppen zu sondern, und zwar erstens bei verletzter, zweitens bei unversehrter Blase.

Nach meinem Dafürhalten sollte man in Fällen der ersten Gruppe (nach dem Vorgehen der Franzosen) je nach Ausdehnung und Art der Verletzung (Riss, Schnitt, Abkappen) aus der prolabirten Blasenwand so viel reseciren, bis man auf Schnittflächen kommt, die geeignet sind, eine Primaheilung zu sichern. Daher resecire man — natürlich nach entsprechender Freilegung des Organs — möglichst viel, wenn nöthig, sogar das ganze Divertikel und lege eine correcte Naht an; reponire aber, wenn die Bedingungen zu einer solchen auch vorhanden sind, nicht und lasse auch die Bruchpforte offen, um bei vielleicht nachgebender, insufficient werdender Blasennaht dem Urin einen ungehinderten Abfluss nach aussen, also günstigere Bedingungen zu einer Fistelbildung zu schaffen und einer Harninfiltration des perivesicalen Zellgewebes, welches nach Reposition der genähten Blasenpartie und strammem Verschluss der Bruchpforte bei nicht sufficienter Naht eintreten könnte, vorzubeugen. — Eine Reposition der Blase und Verschluss der Bruchpforte könnte, wenn nöthig, später einmal als isolirter Operationsact ausgeführt werden.

Bei unverletzter Blase würde ich, wenn möglich, d. h. wenn kein beträchtlicher Prolaps die Reposition hindern würde, die Reposition machen und die Bruchpforte verschliessen, wie ich es auch im Falle II und III that, also eine Radicaloperation im eigentlichen Sinne ausführen. Wäre der vorgefallene Blasenantheil incarcerirt und würden sich daran nekrobiotische Veränderungen zeigen, so müsste man sie abtragen, wie es Pilz in seinem Falle that, und je nach den vorliegenden Verhältnissen sofort nähen oder tamponiren und im letzteren Fall eventuell erst dann, wenn sich die Ränder als gesund erweisen, dieselben secundär vereinigen.

Es könnte aber auch geschehen, dass im Bruche die ganze Blase vorliegt, wofür die auffallende Grösse des prolabirten Theiles sprechen würde. Was soll dann geschehen? Da von einer Reposition der ganzen Blase wegen umgestalteter, räumlicher Verhältnisse im Becken

kaum die Rede sein kann, so belässt man sie ganz ruhig sowohl im unverletzten als verletzten Zustande — im letzteren natürlich nach Versorgung der Blasenwunde — im Bruchbett und beschränkt sich einfach auf die Versorgung der Hautwunde. Dasselbe geschieht auch dann, wenn ein irreponibles Divertikel vorliegt.

Literatur.

Lejars, Hernie inguinale simultanée de la trompe utérine, de la vessie. Les hernies de la trompe. Les lésions operatoires de la vessie herniée. Revue de Chirurgie XIII. année No. 1—2. 1893. — Guelliot, Congrès de Chirurgie 1889. — Israël, Berliner klin. Wochenschrift 1882, publicirt von Feilchenfeld. S. 40. — Reverdin, Revue chirurgicale de la Suisse romande 1890. No. 11. p. 698. — Roux-Duchaussoy, Bulletin soc. anatom. 1853. p. 199. — Hedrich, Gazette médical de Strassbourg 1890. — Gueterbock, Deutsche Zeitschrift für Chirurgie. Bd. XXXII. 1891. S. 312. — P. Berger-Duret, Inaugural-Dissertation 1883. — Aue, Chirurgitschesky Westnik 1890. October- und Novemberheft. — Derselbe, Deutsche Zeitschrift für Chirurgie 1893. Bd. XXXV. S. 351. — Polaillon-Bourbon, Thèse 1892. — Pilz, Wiener klin. Wochenschrift 1891. Nr. 19. — Postempski, Academia med. di Roma 24. Mai und in „Riforma medica" 4. Juni 1891. — Jungengel-Hedrich, Gazette médic. de Strassbourg 1892. No. 2. p. 17. — Thiriar, Gazette hebdomadaire 1890. No. 35. p. 411. — Lucas-Championnière, Cure radicale des hernies 1887. p. 272 u. 274. — Roth, Deutsche medic. Wochenschrift 1892. — Lanz, Berliner klin. Wochenschrift 1892. Nr. 30 u. 31. — Habs, Deutsche Zeitschrift für Chir. 1891. S. 344. — Monod et Delagénière, Revue de Chirurgie 1889. Septembre. — Walther-Bourbon, Inaugural-Dissertation 1892. — Krönlein, Archiv für klin. Chirurgie 1876. Bd. XIX. S. 720. — Scott, Med. and. Chirurg. reports 1868 vom 25. Juni. — Justo, Revista de la sociedad med. Argentina Buenos-Ayres 1892. 22. Avril. Ref. im Centralbl. f. Chir. 1892. Nr. 39. S. 798. — Mandry, Ref. im Centralbl. f. Chir. 1894. Nr. 1.

VIII.

Aus der chirurgischen Universitätsklinik zu Bonn.

Ueber Darmresectionen.

Von

Dr. Ernst Becker,
I. Assistenzarzt der Klinik.

(Mit 7 Abbildungen.)

Wenn man die im Laufe des verflossenen Jahrzehntes veröffentlichte Literatur über Darmresectionen, welche bereits einen recht stattlichen Umfang angenommen hat, einer genaueren Durchsicht und Bearbeitung unterwirft, so ist nicht zu leugnen, dass bei der Technik der Operation, der Handhabung der Vorcur, sowie der Nachbehandlung der Operirten bis zu einem gewissen Grade eine Art von Einheitlichkeit nach und nach sich herausgebildet hat und im Wesentlichen nach den gleichen Principien verfahren wird. Indessen muss dabei doch gleichzeitig hervorgehoben werden, dass in vielen, und zwar durchaus nicht gleichgültigen Punkten noch widerstreitende Ansichten herrschen und mit grösster Energie verfochten werden. Obenan steht die Frage der primären oder secundären Darmresectionen gangränöser Hernien. Jeder Versuch, einen Ausgleich der Meinungen herbeizuführen, ist daher dankbar zu begrüssen. Durch umfangreiche statistische Zusammenstellungen über die Operationsresultate an den verschiedenen Kliniken und grösseren Krankenhäusern und Benutzung jedes einzelnen in der Casuistik auftauchenden Falles hat man versucht, für die eine oder die andere Operationsmethode freies Feld zu schaffen und die Vorzüge dieser gegenüber einer anderen zu illustriren.

Aber diese Arbeiten beweisen im Grossen und Ganzen nur das Eine, dass man nämlich mit Hülfe von Statistiken Alles beweisen kann, was man will. Vor allen Dingen darf man den sporadisch mitgetheilten einzelnen Fällen keinen grossen Werth beimessen, da sie mit wenigen Ausnahmen nur über günstige Heilerfolge berichten,

während ein einzelner letal verlaufender Fall in der Regel nicht veröffentlicht wird. Dabei wird auch allseitig nur denjenigen Statistiken ein grösserer Werth beigelegt, welche eine beträchtliche Zahl in derselben Krankenanstalt durch denselben Operateur, bezw. dessen nach denselben Grundsätzen verfahrenden Assistenten behandelter Fälle berücksichtigt, zumal dann, wenn im Laufe der Zeit verschiedene Operationsmethoden erprobt und auf Grund der gewonnenen Erfahrungen dem einen Verfahren der Vorzug vor anderen gegeben wurde. Derartige Arbeiten sind aus den Kliniken zu Wien [1]), Bern [2]), Heidelberg [3]), Göttingen [4]) und den städtischen Krankenhäusern zu Dresden [5]), Magdeburg [6]), dem Friedrichshain [7]) in Berlin und vielen anderen hervorgegangen.

Einen weiteren Beitrag zu diesem wichtigen Kapitel der Chirurgie am Darme gebe ich durch den in den folgenden Blättern niedergelegten Bericht über die im letzten Decennium in der Bonner chirurgischen Klinik und dem St. Johannis-Hospitale von Herrn Geh. Rath Trendelenburg ausgeführten Darmresectionen.[8]) Am Schlusse der Arbeit sind die Krankengeschichten in chronologischer Reihenfolge auszugsweise mitgetheilt, und nur diejenigen Fälle, bei denen sich bei der Operation complicirtere Verhältnisse vorfanden, ausführlicher beschrieben.[9])

Wie man sieht, ist bei Kranken der verschiedensten Lebensalter die Resection eines Darmabschnittes mit nachfolgender Naht gemacht worden. Der Bericht umfasst 33 Fälle, wovon 17 das männliche und 16 das weibliche Geschlecht betrafen. Die jüngste Kranke war 9, der älteste 69 Jahre alt. Im Besonderen vertheilen sich die Operationen nach den Lebensaltern in folgender Weise:

---

1) Billroth, Wiener klin. Wochenschrift 1891. Nr. 34. — Salzer, Langenbeck's Archiv. Bd. XLIII. S. 101 ff.

2) Sachs, Deutsche Zeitschrift für Chirurgie. Bd. XXXII. S. 93 ff.

3) Krumm, Bruns' Beiträge zur klin. Chir. Bd. VII. S. 1 ff. — Czerny und Rindfleisch, ebenda. Bd. IX. S. 661 ff.

4) König, Deutsche Zeitschrift für Chirurgie. Bd. XXXIV. S. 65 ff. — Derselbe, Langenbeck's Archiv. Bd. XL. S. 905 ff.

5) Dillner, ebenda. Bd. XXXVIII. S. 771 ff.

6) Habs, Deutsche Zeitschrift für Chirurgie. Bd. XXXII. S. 323 ff.

7) Cohn, Berliner klin. Wochenschrift 1889. Nr. 20 u. 21.

8) Thatsächlich ist die Operation noch häufiger ausgeführt worden. Leider sind aber einige Krankengeschichten aus den früheren Jahrgängen nicht ausführlich genug geführt, um für eine wissenschaftliche Arbeit verwerthet werden zu können.

9) Ausgeschlossen sind von der Bearbeitung aus leicht ersichtlichen Gründen die Resectionen des Mastdarmes wegen Carcinom, da es sich in diesen Fällen um extraperitoneale Operationen handelt. Vgl. jedoch Fall Nr. 33.

0—10 Jahre	= 1
11—20 "	= 4
21—30 "	= 7
31—40 "	= 7
41—50 "	= 4
51—60 "	= 6
61—70 "	= 4

Wollen wir indessen diese 33 Fälle für die Beurtheilung des Werthes der Darmresection mit nachfolgender Naht statistisch verwerthen, so ist es klar, dass wir sie nicht alle als gleichwerthige Factoren in Rechnung ziehen dürfen, sondern sie nach Art der Affection, welche die Entfernung des Darmstückes nothwendig machte, ordnen müssen. Zwar deckt sich auch dieses Eintheilungsprincip nicht vollständig mit der grösseren oder geringeren Schwierigkeit in der Ausführbarkeit, mit dem Procentsatze der Mortalität u. s. w., kommt ihm doch aber wenigstens insofern am nächsten, als es nur zulässig ist, die einzelnen Krankheitstypen unter einander zu vergleichen. Wir theilen dieselben in zwei grosse Gruppen ein, je nachdem die Operation wegen einer acuten oder chronischen Veränderung am Darme indicirt war.

	M.	W.	Sa.	Davon: geh.	gest.	in Procenten: geheilt	gest.
A. Acute Erkrankungen:							
1. Hernia incarcerata	3	2	5	3	2	60	40
2. Ileus	1	1	2	1	1	50	50
Sa.	4	3	7	4	3	57	43
B. Chronische Erkrankungen:							
1. des Processus vermiformis	1	—	1	1	—	100	—
2. Anus praeternaturalis nach Hernia incarcerata	5	6	11	9	2	82	18
3. Kothfistel nach Perityphlitis	2	2	4	4	—	100	—
4. Kothfistel nach Ruptura coli	1	—	1	1	—	100	—
5. Tuberculöse Strictur	2	1	3	1	2	33⅓	66⅔
6. Tumoren	2	4	6	4	2	66⅔	33⅓
Sa.	13	13	26	20	6	77	23

Aus dieser Uebersicht ergiebt sich ohne Weiteres, dass die Prognose der Darmresection mit nachfolgender Naht bei allen acuten Erkrankungen wesentlich schlechter ist, als bei chronischen; bei 7 wegen acuten Darmverschlusses Operirten wurden 4 geheilt und 3 starben, während von 26 wegen chronischer Darmkrankheit Operirten 20 geheilt wurden und nur 6 starben, d. h. in Procenten ausgedrückt wurden im ersteren Falle 57 Proc., im letz-

teren 77 Proc. geheilt. Vergleicht man speciell die wegen eingeklemmter Hernie ausgeführten Primärresectionen mit den zur Beseitigung eines Anus praeternaturalis ausgeführten Secundärresectionen, so erlagen der Operation in beiden Gruppen von Fällen 2 Kranke, in der ersteren aber unter 5 Operirten, in der letzteren unter 11 Kranken, was einem Procentsatz von 40 Proc. bezw. 18 Proc. Todesfällen entspricht. Wir werden darauf zurückkommen.

Die Gründe für diese Differenz hinsichtlich der Prognose sind naheliegende. Bei Ileus und eingeklemmten Hernien ist das Peritoneum oft schon septisch inficirt, oder wird bei der Operation durch Berührung mit den gangränösen Partieen inficirt. Auch ist es ein grosser Unterschied, ob der Darm bei der Operation leer oder gefüllt ist, welch' Letzteres in den acuten Fällen nicht zu vermeiden ist. Bei chronischen Erkrankungen kann man dagegen durch Abführmittel den Darm vor der Operation vollständig entleeren und auf diese Weise fast absolut sicher verhüten, dass Darminhalt in die Bauchhöhle geräth. Ist dagegen der Darm gefüllt, und noch dazu gewöhnlich mit sehr dünnflüssigem Kothe, so lässt sich ein Ausfliessen desselben in die Peritonealhöhle nicht immer vermeiden. Endlich vermag die meist sehr stürmische Peristaltik bei acutem Darmverschlusse gelegentlich später noch die Darmnaht zu sprengen.

Bevor ich nun genauer auf die Besprechung der verschiedenen Krankheitstypen eingehe, möchte ich eine kurze Uebersicht über die Erfolge der Darmresectionen im Einzelnen geben.

1. Geheilt wurden 14 Fälle, welche noch heute am Leben sind (nämlich Fall Nr. 4, 6, 8, 9, 10, 18, 20, 21, 23, 24, 26, 27, 28, 31).

2. Gestorben sind im unmittelbaren Anschluss an die Operation 9 Fälle (Nr. 5, 12, 17, 19, 22, 25, 29, 30, 33).

3. Gestorben sind in späterer Zeit 7 Fälle (Nr. 1, 3, 7, 11, 14, 16, 32).

4. Schicksal unbekannt bei 3 Fällen (Nr. 2, 13, 15).

Wollen wir aber wissen, wie viele Kranke die Operation glücklich überstanden haben, so müssen wir selbstverständlich die sub 3 und 4 aufgeführten Fälle zu denjenigen der ersten Rubrik hinzurechnen und haben demnach unter 33 ausgeführten Darmresectionen 24 Heilungen zu verzeichnen. 9 Todesfälle sind dagegen im Anschluss an die Operation eingetreten. Untersuchen wir, ob auch infolge der Operation. In allen 9 Fällen fand sich, mit Ausnahme von Nr. 29, allgemeine eitrige Peritonitis. Dieser Fall nimmt dagegen eine Sonderstellung ein. Es handelte sich um einen

jungen kräftigen Mann, der seit 12 Tagen an schweren Ileuserscheinungen litt und im Zustande des schwersten Collapses eingebracht wurde. Bei der Laparotomie fand sich eine durch alte peritonitische Verwachsungen abgeschnürte und bereits gangränöse Dünndarmschlinge, welche resecirt werden musste. Patient kam schon im schweren Collaps zur Operation und starb nach 18 Stunden, ohne sich erholt zu haben. Die Section ergab keine eitrige Peritonitis, sondern nur alte peritonitische Stränge. Wir müssen daher annehmen, dass der Tod infolge peritonealer Sepsis (König) im Collaps eingetreten ist und auch wohl nicht durch die etwaige Anlegung eines widernatürlichen Afters hätte verhütet werden können. Die Darmnaht hatte gut gehalten.

Bei den übrigen 8 Fällen fand sich eine eitrige Peritonitis, und zwar

a) 5 mal infolge von Nahtinsufficienz (Nr. 5?, 12?, 19, 30, 33) und

b) 3 mal unabhängig davon (Nr. 17, 22, 25).

Im Falle Nr. 5 bleibt es sogar nach dem Sectionsprotokolle zweifelhaft, ob die Darmnaht intra vitam nicht vollständig dicht gewesen war, da erst bei der Section „beim Anziehen der Darm in der Nahtlinie einriss". Auch das Exsudat bestand nur in einer „geringen Menge serös-eitriger Flüssigkeit, aber ohne Kothbeimengungen". Im Falle Nr. 12 wurde zwar keine Section gemacht; indessen sprechen die klinischen Erscheinungen dafür, dass der Kranke einer Perforationsperitonitis wahrscheinlich erlegen ist. In den anderen 3 Fällen (Nr. 19, 30, 33) wurde durch die Section der Nachweis einer Perforationsperitonitis infolge von Darmgangrän in der Nahtlinie erbracht. Wir haben also sicher in drei Fällen (wahrscheinlich aber in fünf) den Tod als directe Folge der Operation anzusehen.

Dagegen ist in drei Fällen die letale Peritonitis nicht der Operation zur Last zu legen. Eine 31jährige Frau (Nr. 17) kam mit einer seit 3 Tagen eingeklemmten Hernie so zu sagen in der Agone auf den Operationstisch. Eine gangränöse Dünndarmschlinge wurde primär resecirt. Während der Narkose wurde der Puls immer schlechter, und Patientin starb fast unmittelbar nach Beendigung der Operation, welche übrigens nur 40 Minuten gedauert hatte. Bei der Section fand sich eine beginnende Peritonitis, während die Darmnaht intact war.

Zweimal fand sich schon bei der Operation eine circumscripte Peritonitis purulenta, welche dadurch, dass sie allgemein wurde, den Tod herbeiführte. In dem einen Falle (Nr. 22) hatte sich bei einer 62jährigen, sehr corpulenten Kranken im Anschluss an eine incarcerirte Nabelhernie daselbst eine Kothfistel gebildet, bei deren Ent-

fernung durch Laparotomie man zahlreiche kleine Abscesse im Netz und Mesenterium fand, die bei den unvermeidlichen Manipulationen am Darme zum Theil einrissen. Von hier aus wird die Infection des Bauchfells entstanden sein. Eine Section wurde von den Verwandten nicht gestattet.

Aehnlich lagen die Verhältnisse bei einer Frau (Nr. 25) mit Kothfistel nach incarcerirter Hernie, wo die allgemeine Peritonitis infolge eines Durchbruches alter pelveoperitonitischer Abscesse den Tod nach 2 Tagen herbeiführte. In beiden Fällen hatte die Darmnaht gut gehalten.

Bei den in späterer Zeit gestorbenen Patienten erfolgte der Tod einmal (Nr. 16) nach 2 Jahren an Phthise, einmal bei einem Carcinom der Flexura sigmoidea (Nr. 11) nach 31 Tagen an Krebskachexie, einmal bei einem Sarkom des Coecum (Nr. 32) nach 7 Wochen an localen Recidiven, einmal (Nr. 3) nach 3 Monaten an Pneumonie, und zweimal (Nr. 1, 7) an unbekannter Krankheit. Ein 17jähriger junger Mensch (Nr. 14) mit perityphlitischen Kothfisteln wurde mehrere Male operirt und schliesslich mit einigen nur Eiter secernirenden Fisteln auf seinen dringenden Wunsch entlassen. Bei der offenbar nicht gehörigen Pflege zu Hause brachen aber bald die Fisteln wieder auf und entleerten viel Eiter und — bei vorhandener Diarrhoe — auch Kothmassen. Nach 1½ Jahren ging er an zunehmendem Marasmus zu Grunde.

Bei drei Kranken (Nr. 2, 13, 15), welche die Klinik geheilt verliessen, blieben meine brieflichen Anfragen unbeantwortet.

Die Länge des resecirten Darmstückes schwankte bei den einzelnen Kranken zwischen wenigen Centimetern und 105 Cm. (Fall 24). Die längste Dünndarmstrecke, welche entfernt wurde, betrug 85 Cm. (Fall 24), während vom Dickdarm höchstens 50 Cm. (Fall 32) resecirt wurden.

Diese Zahlenangaben[1]) haben indessen nur geringen Werth, da selbstverständlich die Maasse schwanken, je nachdem man am Mesenterialansatze oder gegenüber an der convexen Seite des Darmes das Bandmaass anlegt. Ferner kann man bekanntlich bei der Entfernung von Darmgeschwülsten bereits bei der Operation bemerken, wie der Tumor durch sein Gewicht die dazu gehörige Darmpartie geradezu in die Länge zieht und in ein schmales Band verwandelt, sobald man den Darm von seinem Mesenterium abgelöst hat. Dasselbe kann man

1) Wegen der Einzelheiten verweise ich auf die beigefügte Tabelle der Krankheitsfälle.

beobachten, wenn der pathologische Anatom bei der Section den Darm von seinem Gekröse abtrennt. Die dann vorgenommene Messung ergiebt natürlich zu grosse Zahlen. Uebrigens ist es ja auch durch die Praxis hinlänglich erwiesen, dass das Wohlbefinden des Operirten von der Länge des entfernten Darmabschnittes anscheinend unabhängig ist, seitdem Köberle[1]) einmal 2 Meter Dünndarm entfernte. Auch unser Kranker (Nr. 24), der wegen perityphlitischer Kothfisteln über 1 Meter Darm opfern musste, sieht gesund und blühend aus und hat nicht die geringsten Beschwerden von Seiten der Verdauung.

Die angefügte Tabelle giebt endlich noch Auskunft darüber, an welchem Tage der erste Stuhlgang nach der Operation eintrat — nämlich durchschnittlich nach 4½ Tagen —, sowie über die durchschnittliche Heilungsdauer bei jeder Entlassung — nämlich 52 Tage. Die Dauer der Operation betrug durchschnittlich 111 Minuten, im Minimum 30 Minuten (Nr. 19), im Maximum 165 Minuten (Nr. 29).

Wende ich mich nun den einzelnen Krankheitsbildern zu, derentwegen Darmresectionen gemacht wurden, so ist es bei Besprechung der incarcerirten gangränösen Hernien sowie des aus ihnen entweder spontan entstandenen oder absichtlich angelegten widernatürlichen Afters unerlässlich, auch die im Allgemeinen gültigen Grundsätze für die Behandlung eingeklemmter Brüche einer kurzen Betrachtung zu unterwerfen. Denn nur so ist es möglich, die Fragen zu beantworten: Soll man brandige Darmschlingen reseciren? unter welchen Bedingungen? Wann soll man reseciren? primär oder secundär? Dabei ist es ganz unmöglich, jede einzelne Publication, welche über dieses Kapitel geschrieben ist, zu berücksichtigen, da die Zahl derselben in den letzten Jahrzehnten eine sehr beträchtliche geworden ist. Ich beabsichtige vielmehr, ausschliesslich die Bonner Fälle zu besprechen und fremde Abhandlungen nur beiläufig und vielfach nur zum Vergleiche heranzuziehen.

Da ist nun eine Thatsache gleich an die Spitze der Betrachtungen zu stellen, nämlich die, dass die Behandlung während des Decenniums, über welches berichtet werden soll, nicht immer die gleiche gewesen ist. Der Bericht beginnt mit einer primären Resection eines eingeklemmten Leistenbruches (Nr. 1) vom letzten Mai 1883, die nächsten drei Primärresectionen (Nr. 15, 16, 17) wurden erst im Jahre 1890, und die letzte (Nr. 19) im Januar 1892 ausgeführt. In allen anderen Fällen handelt es sich um Secundärresectionen. Ausserdem

1) Krumm, Bruns' Beiträge. Bd. VII. S. 27. Vgl. auch Trzebicky in Langenbeck's Archiv. Bd. XLVIII. S. 54 ff.

ist selbstverständlich wegen incarcerirter gangränöser Hernien mehrfach ein Anus praeternaturalis angelegt, der später nicht zur Resection kam, entweder weil derselbe sich in der Folgezeit spontan schloss, oder der Patient seiner Brucheinklemmung erlag. Diese Fälle sind natürlich nicht mit in Rechnung gezogen. Demnach ergiebt sich Folgendes:

1. Als Hernia incarcerata aufgenommen wurden 8 Fälle; davon

a) primär resecirt 5 (Nr. 1, 15, 16, 17, 19),
b) secundär " 3 (Nr. 7, 20, 25).

2. Als Anus praeternaturalis post herniam incarceratam aufgenommen und secundär resecirt 8 (Nr. 3, 4, 8, 9, 10, 18, 21, 22).

Demnach wurden also von 16 brandigen Brüchen bezw. widernatürlichen Aftern

1. primär resecirt 5:
   davon geheilt . . 3 (Nr. 1, 15, 16) = 60 Proc.
   " gestorben 2 (Nr. 17, 19) = 40 "
2. secundär resecirt 11:
   davon geheilt . . 9 (Nr. 3, 4, 7, 8, 9, 10, 18, 20, 21) = 82 Proc.
   " gestorben 2 (Nr. 22, 25) = 18 "

Wie man hieraus ersieht, haben wir mit der secundären Darmresection weit bessere Erfolge erzielt, als mit der primären, nämlich 82 Proc. gegen 60 Proc. Heilungen; ein Resultat, das noch günstiger sein könnte, wenn die beiden secundär resecirten Kranken (Nr. 22, 25) nicht schon vor der Operation eine circumscripte eitrige Peritonitis gehabt hätten und derselben erlegen wären (vgl. S. 152). Auf der anderen Seite darf man allerdings auch nicht den in der Agone zur Operation gekommenen Fall Nr. 17 der Primärresection als solcher zur Last legen; mehr oder weniger zweifelhaft bleibt es bei Nr. 19.

Nur in 3 Fällen erfolgte also glatte Heilung. Die Erfolge waren nicht sehr ermunternd und sind die Veranlassung gewesen, dass späterhin keine Primärresectionen eingeklemmter Brüche wieder ausgeführt worden sind. Vielmehr werden brandige Brüche jetzt nach den folgenden Grundsätzen behandelt:

Zeigt sich bei der Herniotomie, dass die eingeklemmte Schlinge nicht reponirt werden kann, so wird dieselbe in der Bruchpforte liegen gelassen, eventuell daselbst durch einige Seidennähte fixirt und eröffnet. Dann wird vorsichtig der Versuch gemacht, einen Nélatonkatheter in die zuführende Darmschlinge zu führen. Oft gelingt dies leicht, gerade so häufig aber erst nach langen vergeblichen Versuchen.

Unter allen Umständen muss man sich aber stets klar darüber sein, dass alle diese Manipulationen an einem brüchigen, leicht zerreisslichen Darme, in dessen Wandung die Circulation arg beeinträchtigt ist, in dessen Umgebung sich eben frische peritonitische Verklebungen etabliren, die aber noch nicht genügend fest geworden sind, wo möglicher Weise abgekapselte Eiterherde an der Innenwand der Bruchpforte liegen — dass alle diese Manipulationen für den Kranken sehr gefährlich werden können. Aus demselben Grunde pflegen wir auch, wenn anzunehmen ist, dass bereits im Bruchsackhalse feste Adhäsionen mit dem Darme vorhanden sind, dieselben nicht gewaltsam zu lösen, dadurch dass man eventuell die Schlinge vorzieht. Wenn die Bildung eines Anus praeternaturalis auf natürlichem Wege schon so weit vorgeschritten ist, bleibt es immer das Beste, sich mit einer einfachen Incision der gangränösen Schlinge zu begnügen. Fliesst dabei kein Koth, so ist man unter Berücksichtigung des übrigen Befindens des Kranken (Collaps, Narkose) gelegentlich gezwungen, vor der Hand wenigstens, von weiteren Versuchen abzusehen. Nach einigen Stunden hat sich der Kranke vom Shok und Narkose erholt, die entzündliche Schwellung im Bereiche des Bruchrings ist vielleicht auch etwas zurückgegangen, so dass — jetzt natürlich ohne Narkose — die Einführung des Nélaton gelingt, wenn nicht schon von selbst der Koth ausgeflossen ist. Gelegentlich kann dabei ausserdem die Incision des Bruchringes mit Vortheil gemacht werden, die man entweder mit dem Herniotom oder — was für diese Fälle wegen der Gefahr der Verschleppung septischen Materials in die Bauchhöhle wohl mehr zu empfehlen ist — mit dem Messer von aussen nach innen mit präparatorischer Durchschneidung der einzelnen Schichten ausführt. Auf die Wunde wird ein Bausch steriler Gaze gelegt und der Darminhalt durch einen Schlauch in eine neben dem Bette stehende Schüssel geleitet.

In einem Theile der Fälle schliesst sich der Anus praeternaturalis ganz von selbst, und zwar nicht nur dann, wenn es sich um eine Littré'sche Hernie handelt. Am 8. März 1893 wurde eine 55jährige Frau (Stocksiefer) mit eingeklemmter Cruralhernie in die Klinik aufgenommen, die in der beschriebenen Weise behandelt wurde. Mehrere Centimeter einer brandigen Dünndarmschlinge stiessen sich spontan ab, resp. wurden mit der Scheere entfernt. Die Kothfistel schloss sich in der Folgezeit; am 9. Juli wurde die Frau auf ihren Wunsch mit einer wenig Eiter secernirenden Fistel entlassen. Einen Monat später war die Wunde fest vernarbt und ist seitdem geschlossen geblieben (December 1893).

Entwickelt sich dagegen in der Folgezeit an der Operationsstelle eine Lippenfistel, so ist selbstverständlich ein Spontanverschluss derselben nicht zu erhoffen [1]), da sich diese niemals ohne Operation schliesst. In diesen Fällen haben wir früher wohl die Dupuytrensche Darmscheere angelegt; seit vielen Jahren aber wird statt dessen die secundäre Darmresection gemacht in der Art und Weise, wie wir es noch genauer (S. 173) schildern werden.

Diese Operation wird aber nicht eher ausgeführt, als bis die Eiterung in der Umgebung des Anus praeternaturalis vollständig aufgehört hat, frische Granulationen entstanden sind, und durch tägliche Bäder, strengste Sauberkeit, Borpuder und Zinksalbe das Ekzem in der Umgebung beseitigt ist. Freilich geht oft lange Zeit darüber hin; aber die Vorbedingungen für die Laparotomie werden dadurch günstiger.

Die folgende Zusammenstellung giebt eine Uebersicht über die Dauer des Bestehens der Kothfistel bis zu deren Beseitigung durch die Darmresection. Nur die Fälle Nr. 7, 20 u. 25 waren von Anfang an in unserer Behandlung, bekamen zuerst einen künstlichen After und wurden später resecirt; alle anderen wurden mit widernatürlichem After in die Klinik aufgenommen. Zudem erschien es uns praktisch, an dieser Stelle auch die perityphlitischen und eine nach Dickdarmruptur entstandene Kothfistel ebenfalls aufzuführen.

Nr.	Kothfistel	
	entstand nach:	bestand bis zur Darmresection:
2	Perityphlitis	2 Jahre
3	Hernie	9 Monate
4	Hernie	44 Tage
6	Perityphlitis	2 Jahre
7	Hernie	66 Tage
8	Hernie	57 Tage
9	Hernie	53 Tage
10	Hernie	3—4 Monate
14	Perityphlitis	3¾ Jahre
18	Hernie	6 Wochen
20	Hernie	83 Tage
21	Hernie	5¼ Jahr
22	Hernie	10 Wochen †
23	Perityphlitis	70 Tage
25	Hernie	31 Tage †
27	Ruptura coli	90 Tage.

Die längste Zeitdauer des Bestehens der Kothfistel beträgt also 5¼ Jahre (Nr. 21), die kürzeste 31 Tage (Nr. 25). Bei den beiden

1) König, Lehrbuch der spec. Chirurgie. 6. Aufl. Bd. II. S. 457.

einzigen tödtlich verlaufenden Fällen (Nr. 22, 25) fand sich schon bei der Laparotomie (wie S. 152 u. 153 erwähnt) eine Peritonitis, so dass es mehr oder weniger als ein Zufall zu bezeichnen ist, dass gerade die Kranke mit der kürzesten Zeitdauer zwischen Herniotomie und Resection zu Grunde ging. Allerdings darf dabei nicht unerwähnt bleiben, dass die secundäre Darmresection deshalb schon so frühzeitig gemacht werden musste, weil es sich um eine hohe Darmschlinge handelte, und die Kranke Gefahr lief, an Inanition zu Grunde zu gehen.

Die provisorische Anlegung eines künstlichen Afters birgt, wie bekannt, in sich die Gefahren der Inanition für den durch die kürzere oder längere Einklemmungsdauer an sich schon heruntergekommenen Kranken. „Indessen ist", wie Reichel[1]) sehr richtig bemerkt, „zu berücksichtigen, dass Ernährungszustand und Herzkraft nicht identisch sind. Ersterer kann, wie wir so oft bei Incarcerationen von Hernien sehen, sehr gut sein, während letztere im Erlöschen ist. Umgekehrt braucht die Herzthätigkeit — und auf diese kommt es doch namentlich an — auch bei körperlich sehr heruntergekommenen Individuen durchaus noch nicht sehr schwach zu sein, und gewähren diese Fälle für die Operation des Anus praeternaturalis durch Darmresection keine so ungünstige Prognose ...." Unsere Erfahrungen bestätigen dies vollauf. Für einen Kranken mit Brucheinklemmung liegt — darin muss man Reichel[2]) Recht geben — „die augenblickliche Gefahr nur in dem totalen andauernden Verschlusse, resp. der Einklemmung des Darmes und dem durch dieselbe, die anhaltenden Koliken, die langen vehementen Schmerzen, das wiederholte Erbrechen bedingten lähmenden Einfluss auf die Herzaction". Diese Gefahr muss so schnell wie möglich beseitigt werden, und dies gelingt am schnellsten und gefahrlosesten durch die Anlegung eines künstlichen Afters. Ein Kranker, der so schwach ist, dass er diesen Eingriff nicht mehr übersteht, der verträgt eine Darmresection mit nachfolgender Naht ganz sicher nicht. An Inanition haben wir bislang keinen Kranken verloren. Diese Ansicht theilen mit Trendelenburg, Bergmann, Billroth, Körte, Bramann, Reichel u. A., während die Primärresection zumal in Kocher und Mikulicz[3]), eifrige Anhänger gefunden hat; Czerny[4]), Riedel[5]) und König[6]) nehmen eine mehr

1) Deutsche Zeitschrift für Chirurgie. Bd. XIX. 2) l. c. S. 263.
3) Centralblatt für Chirurgie 1891. S. 944.
4) Czerny-Krumm in Bruns' Beiträge zur klin. Chir. Bd. VII. S. 37.
5) Deutsche medic. Wochenschrift 1883. Nr. 45.
6) Lehrbuch der spec. Chirurgie. 6. Aufl. Bd. II. S. 400 ff.

vermittelnde Stellung ein. Wir müssen also auch heute noch gestehen, dass der leidenschaftlich geführte Kampf für und gegen die primäre Darmresection gangränöser Hernien, welcher nach den am Ende der siebziger Jahre zuerst durch Kocher und Czerny veröffentlichten glänzenden Erfolgen sich entspann, auch heute noch nicht beendigt, dass auch heute eine Einigung noch nicht erzielt ist. Wir können nur wünschen, dass es baldigst — sei es durch Verbesserungen der Technik, sei es durch Herstellung günstigerer Heilungsbedingungen oder auf irgend eine andere bislang noch unbekannte Weise — gelingen möge, in noch grösserem Umfange, als es bislang möglich ist, brandige Brüche durch die Primärresection, der wir gern das Lob einer „idealen" Behandlungsmethode zuerkennen wollen, zur Heilung zu bringen. Vorderhand aber haben wir auf Grund unserer Erfahrungen keinen zwingenden Grund, die secundäre Resection zu Gunsten der primären aufzugeben.

Zur Anlegung einer Enteroanastomose nach Helferich[1]) bei der Gangrän verdächtigen Darmschlingen haben wir bislang keinen geeigneten Fall in Behandlung bekommen, seitdem diese Methode von Helferich empfohlen wurde.

Nur in zwei Fällen wurde wegen Ileus eine Darmresection einmal mit glücklichem (Nr. 26) und einmal mit tödtlichem (Nr. 29) Ausgange gemacht. Die 23jährige, im Allgemeinen gut genährte, kräftige Kranke (Nr. 26) wurde in hiesiger gynäkologischer Klinik Ende März 1893 doppelseitig castrirt. Anfangs war der Verlauf ein vollständig reactionsloser. Indessen entwickelte sich zu Beginn der 3. Woche allmählich Obstipation, zeitweise mit Erbrechen galliger Massen. Am 18. Tage nach der Operation wurden zuerst kothige Massen erbrochen, der Bauch begann ein wenig aufgetrieben zu sein, weder Flatus noch Faeces wurden seit einigen Tagen entleert. Patientin begann zu collabiren. 12 Stunden später wurde sie in die chirurgische Klinik aufgenommen, wo sofort von Herrn Dr. Eigenbrodt die Laparotomie gemacht wurde. Dabei fand sich, dass eine Dünndarmschlinge an der Innenbauchwand durch entzündliche Verwachsungen angeheftet, abgeknickt und bereits an einer zehnpfennigstückgrossen Stelle gangränös geworden war. Da die Ileuserscheinungen erst seit 12 Stunden bestanden, und der Darm in der Umgebung des Loches noch ganz gesund und ohne entzündliche Erscheinungen war, so wurde der Versuch gemacht, durch Darmresection mit nachfolgender sofortiger Naht der Kranken zu helfen. Der Verlauf war im Allgemeinen ungestört; die Kranke wurde geheilt entlassen.

1) Langenbeck's Archiv. Bd. XLI. S. 337.

In dem anderen Falle (Nr. 29) lagen die Verhältnisse viel trostloser. Der 24jährige junge Mensch litt seit 12 Tagen an Ileuserscheinungen und kam in einem Zustande des tiefsten Collapses und bereits mit den Zeichen schwerer peritonealer Sepsis zur Operation. Es war ein von vornherein verlorener Fall. Bei der von Herrn Dr. Eigenbrodt ausgeführten Laparotomie fand sich ein Convolut mit einander verwachsener Dünndarmschlingen, an der Verwachsungsstelle eine gangränöse Partie. Da der Kranke bereits früher Anfälle von Peritonitis gehabt hatte und somit nicht auszuschliessen war, dass auch noch an anderer Stelle Beeinträchtigung der Darmlumina vorhanden sein konnte, so waren die Aussichten bei Resection sowohl, wie Anus praeternaturalis zweifelhafte. Man entschied sich für die Resection der gangränösen Schlinge. Der Tod erfolgte nach 18 Stunden im Collaps. Die Darmnaht hatte gehalten, wie sich bei der Section herausstellte; keine Spur frischer Peritonitis, aber zahlreiche alte peritonitische Verwachsungen.

Vier Fälle perityphlitischer Kothfisteln (Nr. 2, 6, 14, 24) wurden sämmtlich geheilt, obwohl darunter zwei (Nr. 14, 24) waren, die zu den schwierigsten Resectionen gehören, die überhaupt ausgeführt sind. Denn in der Regel handelt es sich um Kranke, die wiederholt Attaquen von Blinddarmentzündung überstanden haben. Daher findet man die Zeichen alter Peritonitis in der Umgebung des Coecum: zahlreiche, oft sehr schwer zu lösende Verwachsungen zwischen dem Blinddarm und benachbarten Dünndarmschlingen, dieser wieder unter einander; endlich ist das ganze festverbackene Convolut durch Schwielen und Narben mit der Fascie des Musculus iliacus verwachsen und in der Fossa iliaca so fest fixirt, dass es grosse Schwierigkeiten machen kann, den ganzen Geschwulstballen so weit aus der Bauchdeckenwunde hervorzuziehen, dass die Darmresection ausführbar wird. Man versucht meist stumpf zu lösen, muss aber doch oft zum Messer greifen, um die derben Narben zu durchtrennen; dabei kann es passiren, dass man versehentlich den Darm anschneidet — natürlich muss das Loch sofort durch einige Lembertnähte geschlossen werden —; man arbeitet in grosser Tiefe und noch dazu in einer Gegend, wo Harnleiter und Iliacalgefässe verlaufen. Musste es doch hierbei einmal Czerny[1]) passiren, dass er den Ureter unversehens durchschnitt und der an sich schon eingreifenden Operation sofort eine zweite, nicht minder gefährliche, die Nierenexstirpation, folgen lassen musste. Der Kranke starb.

1) Bruns' Beiträge. Bd. VI. S. 70.

Welche colossale Schwierigkeiten oft die Entwirrung der unter einander verwachsenen Darmschlingen machen kann, zeigt am besten der Fall Nr. 24. Es handelte sich bei dem kräftigen jungen Manne um die Beseitigung einer perityphlitischen Kothfistel. Nach mannigfachen Bemühungen war es endlich gelungen, einigermaassen Klarheit in die Situation zu bringen. Das Colon ascendens war zu Kleinfingerdicke geschrumpft und sah wie Dünndarm aus, ebenso geschrumpft war eine Dünndarmschlinge von 3/4 Meter Länge; dagegen war eine oberhalb dieser collabirten und an einer Stelle stenosirten Schlinge befindliche Dünndarmpartie colossal dilatirt und hypertrophisch, so dass sie anfangs für Colon gehalten wurde. Es war klar, dass 1. die geschrumpfte Schlinge ganz entfernt und 2. die hypertrophische Ileumschlinge an das Colon ascendens genäht werden musste. Der Darm wurde also an vier Stellen quer durchschnitten. Plötzlich stellte sich heraus, dass in die Kloake noch eine fünfte Darmschlinge mündete, die sich nach unten im kleinen Becken unter peritonitischen Verwachsungen verlor. Jetzt war guter Rath theuer. Wie sollte man fünf Darmlumina mit einander zur Vereinigung bringen? Wo war das sechste geblieben? Nach langem, vergeblichen Suchen löste sich das Räthsel glücklicher Weise so, dass die fünfte Schlinge der erheblich erweiterte Wurmfortsatz war, welcher tief in das kleine Becken herabgezogen war und dort blind endete. Er wurde mit entfernt und die Darmnaht angelegt. Der Kranke wurde geheilt.

Hat man nun glücklich das kranke Darmstück entfernt, so stösst man bei der Naht auf nicht minder grosse Schwierigkeiten: die Darmlumina von Colon und Ileum sind meist ungleich, und ersteres ist durch seinen Bauchfellüberzug straff an die Unterlage angeheftet. Will man circulär nähen, so muss man es, um an die hintere Wand gelangen zu können, vorziehen; zieht man es aber zu weit vor, so beraubt man es seiner ernährenden Gefässe, es tritt Gangrän der Darmwand und Insufficienz der Nahtlinie ein. Ein Kothabscess, der in einem unserer Fälle (Nr. 14) 60 Tage lang bestand, sich dann aber spontan schloss, ist die Folge. — Alle diese Zufälle tragen dazu bei, die Darmresection wegen perityphlitischer Kothfisteln zu einer sehr schwierigen Operation zu machen.

Ein Fall (Nr. 27) von Kothfistel nach Ruptur des Colon descendens wurde durch Darmresection geheilt. Der Kranke hatte einen Fusstritt in die Unterbauchgegend erhalten, ohne dass dadurch in den ersten Tagen Beschwerden irgend welcher Art eintraten. Erst nach etwa einer Woche stellten sich peritonitische Reizerscheinungen ein, die unter warmen Kataplasmen 5 Wochen nach dem stattgehabten

Trauma zur Abscedirung und Kothfistelbildung führten. Wahrscheinlich gehört dieser Fall zu derjenigen Gruppe, auf welche Mugnier[1]) (Thèse de Paris) die Aufmerksamkeit der Chirurgen gelenkt hat. Es handelt sich dabei um nicht penetrirende Darmverletzungen, welche bald nur in flachen Schleimhautblutungen und Rissen, bald in tieferen, die Muscularis und Subserosa treffenden Contusionen bestehen. 7 bis 8 Tage nach der Verletzung oder später treten Zeichen peritonitischer Reizung auf als Ausdruck dafür, dass im Anschluss an die erwähnten Verletzungen im Innern des Darmes sich allmählich secundäre entzündliche Processe entwickelt haben, welche sich nach dem Serosaüberzuge fortpflanzen. Bilden sich tiefergehende Nekrosen und es hat nicht inzwischen eine adhäsive Peritonitis zu festen Verklebungen des Bauchfells geführt, so geht der Kranke unter dem Bilde der perforativen tödtlichen Bauchfellentzündung zu Grunde. Liegt dagegen der Riss im Bereiche der extraperitonealen Wandung des Colon descendens, so kann es zum Kothabscess, zunächst ohne Peritonitis, kommen. In unserem Falle war die Operation mit den grössten Schwierigkeiten verbunden (vgl. Krankengeschichte); der Kranke wurde geheilt.

Von drei Kranken mit tuberculöser Darmstenose wurde einer (Nr. 31) geheilt, während zwei (Nr. 12, 30) den Folgen der Operation erlagen, und zwar beide Male infolge von Perforationsperitonitis durch Nahtinsufficienz. In den beigefügten Krankengeschichten sind die Symptomatologie, sowie die gewonnenen Präparate genau beschrieben. Die Schilderungen passen trefflich in den Rahmen der uns von König[2]) und Czerny[3]) so meisterhaft gezeichneten Bilder der stenosirenden Darmtuberculose. Ich kann daher unter Verweisung auf die Krankengeschichten an dieser Stelle über die Fälle hinweggehen. Der geheilte Fall (Nr. 31) befindet sich andauernd wohl.

Sechs Kranke mit bösartigen Darmgeschwülsten kamen zur Operation. Eine auf das Aeusserste abgemagerte 50jährige Frau (Nr. 5) mit einem grossen Carcinoma coeci mit mehreren Kothfisteln erlag dem Eingriffe nach 6 Tagen. Eine Exstirpation der Geschwulst war wegen der Ausdehnung derselben gar nicht möglich gewesen. Man hatte nur die in die Geschwulstmasse hinein mündende Dünndarmschlinge, sowie das aus ihr austretende Colon ascendens quer durchschnitten und die freien Enden mit einander durch die Naht vereinigt. Die an dem Tumor zurückgebliebenen Darmenden wurden in sich eingestülpt und mittelst Lembertnähten übernäht. Nur so konnte man

1) König, Lehrbuch der spec. Chirurgie. 6. Aufl. Bd. II. S. 128.

2) Deutsche Zeitschrift für Chirurgie. Bd. XXXIV. S. 65.

3) Czerny und Rindfleisch, Bruns' Beiträge zur Chir. Bd. IX. S. 761 ff.

möglicher Weise die Kranke wenigstens von ihren Kothfisteln befreien, da eine Radicalheilung gänzlich ausgeschlossen war. — Eine andere Kranke (Nr. 33) mit sehr hoch sitzendem Rectumcarcinom, welches durch Laparotomie entfernt wurde, starb nach 7 Tagen an Perforationsperitonitis durch Nahtinsufficienz. Die Anlegung der Naht war mit sehr grossen Schwierigkeiten verbunden (vgl. Krankengeschichte) und konnte nicht völlig exact ausgeführt werden.

Die übrigen vier Fälle überstanden die Operation. Allerdings ging ein 55jähriger Mann (Nr. 11) mit Carcinom der Flexura sigmoidea bereits nach Verlauf eines Monates an Kachexie zu Grunde. Dasselbe Schicksal erreichte einen Kranken (Nr. 32), dem ein grosses Sarkom des Coecum durch Resection entfernt wurde. Die Naht gab nach, es bildete sich ein Kothabscess; anfangs wurde gelegentlich noch Stuhlgang auf natürlichem Wege, später ausschliesslich durch die Fistel entleert. Nach 7 Wochen ging der Mann an Kachexie zu Grunde. Bei der Section fand sich ein colossales locales Recidiv, welches das Colon fest comprimirt hatte. Die Nahtlinie hatte etwa in $^3/_4$ ihres Umfanges gehalten. Dagegen erfreuen sich die beiden Kranken, denen ein Carcinom der Flexura sigmoidea exstirpirt wurde, des besten Wohlseins. In beiden Fällen (Nr. 23, 28) war zumal die Anlegung der Naht im kleinen Becken nur unter den grössten Schwierigkeiten möglich. Dabei wirkten erleichternd extremste Beckenhochlagerung und die Anwendung des Küster'schen Schwans. Bei der einen Kranken (Nr. 23) musste sogar noch eine mit dem Colontumor verwachsene, ebenfalls carcinomatös erkrankte Dünndarmschlinge resecirt werden. Trotzdem dauerte diese Doppelresection und Naht nicht einmal zwei Stunden! Beide Male kam es infolge von Nahtinsufficienz zum Kothabscess mit Durchbruch nach aussen. Bei der zuletzt erwähnten Kranken (Nr. 23), bei welcher die Dünndarmnaht nachgelassen hatte (Klysmawasser lief nicht zur Fistel hinaus!), schloss sich die Kothfistel spontan nach 6 Tagen, bei der anderen Kranken (Nr. 28) die Kothfistel des Colon nach 14 Tagen. Beide Patientinnen befinden sich zur Zeit vollkommen wohl. Sie illustriren König's[1]) Behauptung, dass es Carcinome im Darm mit ganz ausserordentlich lang hingezogenem, auf eine ganze Reihe von Jahren sich erstreckenden Verlauf giebt: seit 2 (Nr. 23) bezw. 3 (Nr. 28) Jahren bestanden Beschwerden. Fraglich bleibt es trotzdem, ob sie nun auch, wenn gründlich entfernt, weniger leicht, als die Carcinome an anderen Körperstellen recidiviren. Auffallen musste jedenfalls bei der mikroskopischen Unter-

1) Langenbeck's Archiv. Bd. XL. S. 909.

suchung, dass die Epithelzapfen in beiden Präparaten nicht sehr weit in die Muscularis des Darmes hineingewuchert waren und die Serosa frei liessen. König[1]) hatte eine Heilung von 4, mehrere von 2 bis 3 Jahren, Czerny's[2]) Kranke blieben 18, 21 und 10 Monate, eine sogar 6 Jahre recidivfrei. Ein Sarkom des Coecum (Nr. 32) wurde entfernt, welches angeblich erst 5 Wochen bestanden haben sollte. Die nicht ulcerirte Geschwulst hatte den Darm in ein weites Rohr mit weichen Wandungen verwandelt und hatte sich in der Gegend der Bauhin'schen Klappe eine Strecke weit in das Lumen des Ileum vorgestülpt, so dass das Präparat einer im Beginn begriffenen Invagination glich. Mikroskopisch war es ein kleinzelliges Rundzellensarkom, in dem noch hie und da Reste der Drüsenschläuche zu sehen waren. Eine Stenose des Darmes hatte bis dahin noch nicht bestanden. Es scheinen dies Eigenschaften zu sein, welche die Sarkome gegenüber den Carcinomen des Darmtractus charakterisiren: rasches Wachsthum, keine Neigung zu Ulceration, in der Regel keine, oder erst spät eintretende Verengerung des Darmlumens. Die Krankheit befällt Leute in den ersten Lebensdecennien und bietet eine schlechte Prognose.[3])

Endlich ist noch zu erwähnen, dass einmal (Nr. 13) bei Gelegenheit der Radicaloperation einer Hernie der Wurmfortsatz resecirt worden ist. Der Kranke wurde geheilt entlassen.

Wenn ich in dem Folgenden eine Schilderung gebe, in welcher Weise und nach welchen Grundsätzen an der Bonner Klinik die Vorcur, die Ausführung der Darmresection und die Nachbehandlung gehandhabt wird, so ist es dabei — wenn anders die Darstellung eine vollständige sein soll — leider unerlässlich, mancherlei zu schildern, was an anderen Kliniken und Krankenhäusern genau in derselben Weise ausgeführt wird. Andererseits habe ich es auch nicht unterlassen, diese und jene kleinen Handgriffe, welche sich uns als praktisch erwiesen haben, zu erwähnen, selbst auf die Gefahr hin, dass dieselben von Manchem vielleicht für bedeutungslos gehalten werden könnten. Bei einer Operation, welche, wie die Darmresection, gelegentlich mit den grössten Schwierigkeiten verbunden ist, wird zuweilen gerade durch die unscheinbarsten Hülfsmittel der Erfolg gesichert.

Die Vorcur gestaltet sich verschieden, je nachdem Fisteln vorhanden sind oder nicht. Zu der letzteren Gruppe gehören die Fälle von Darmgeschwülsten und Darmstricturen (meist tuberculöser Natur),

1) Lehrbuch der spec. Chir. Bd. II. S. 298.
2) Czerny und Rindfleisch, l. c. S. 751.
3) König, Lehrbuch der spec. Chir. S. 297.

da bei den incarcerirten gangränösen Hernien selbstverständlich von einer vorbereitenden Cur nicht die Rede sein kann.

Der Kranke bekommt also zur möglichst gründlichen Entleerung des Darmes bei flüssiger Kost mehrere Tage lang kleine oder, wenn nöthig, auch grössere Dosen Ricinusöl. Es ist wünschenswerth, dass die Kothmassen dünnbreiig oder selbst diarrhoisch sind, da sich bekanntlich oberhalb der Stenose oft ganz colossale Mengen anstauen, deren Entfernung meistens mehrere Tage in Anspruch nimmt. Gewiss soll man auf der anderen Seite auch vorsichtig sein, wenn es sich um Individuen handelt, die bereits durch ihr Grundleiden sehr geschwächt und heruntergekommen sind. Hier kann man zuweilen durch zu energische Abführcuren mehr schaden, als nützen. In der Regel lassen wir den Kranken nicht länger als etwa 5 Tage abführen. Zum Schluss bekommt er noch einen hohen Wassereinlauf, um die letzten Massen aus dem Dickdarm zu entfernen, und darf dann in den letzten 24 Stunden keinen Stuhlgang mehr haben; nöthigenfalls wird etwas Opium gereicht. Denn es ist wünschenswerth, dass die oberhalb des zu resecirenden Stückes etwa noch zurückgebliebenen Fäcalien nicht mehr dünnflüssig, sondern eingedickt sind, weil dadurch die Technik der Operation wesentlich vereinfacht wird. Auch hat es den Anschein, als ob ganz alte, harte Kothmassen (Nr. 23), wenn sie unvorsichtiger Weise bei der Operation einmal mit dem Bauchfell in Berührung gekommen sind, demselben lange nicht so gefahrbringend sind, wie dünnflüssiger, frischer Koth. Jedenfalls lassen sie sich auch leichter wieder entfernen.

In der Regel erreicht man durch diese Vorbereitung des Kranken seinen Zweck. Man findet den Darm annähernd von Koth befreit. Vollständig leer wird man ihn selbstverständlich niemals bekommen, auch dann nicht, wenn man noch längere Zeit Laxantien verordnen wollte.[1]) Zumal bei den häufig nur für die feinsten Sonden durchgängigen tuberculösen Stricturen ist daher König's[2]) Rath, von einer Vorcur lieber ganz Abstand zu nehmen, gewiss zu beherzigen. Indessen heisst es auch hier in jedem einzelnen Falle individualisiren und auf die Körperconstitution des Kranken Rücksicht nehmen. Niemals aber geben wir am Tage vor der Operation noch Abführmittel.

Handelt es sich um Kothfisteln — mögen dieselben nun bei perityphlitischen Abscessen oder eingeklemmten Brüchen spontan entstanden oder sonst aus irgend einem Grunde absichtlich angelegt sein —,

1) Vgl. die Discussion über Mikulicz's Vortrag auf der Naturforscherversammlung. Centralblatt für Chirurgie 1891. S. 944.

2) Deutsche Zeitschrift für Chirurgie. Bd. XXXIV. S. 79.

so wird jedesmal, bevor zur Darmresection geschritten wird, zunächst der Versuch gemacht, dieselben zum spontanen Verschluss zu bringen. Die Aussichten dazu sind um so grösser, je mehr Koth durch den After und je weniger durch die Fistel entleert wird. Dabei hat es sich als zweckmässig herausgestellt, wenn wir den Kranken nach einer ausgiebigen Defäcation mehrere Tage, nöthigenfalls mittelst Opium, verstopft erhielten und dadurch günstigere Heilungsbedingungen für die Fistel schufen. Dann wurde durch Ricinusöl wiederum eine Entleerung herbeigeführt und die folgenden Tage von Neuem Opium verabfolgt. Eine gelegentliche Injection von Jodoformäther (1:10) in die Fistel befördert die Heilung. Dabei bekommt der Kranke täglich 1—2 warme Vollbäder, das Ekzem in der Umgebung der Fistel wird mit Bor- oder Salicylpuder oder Zinksalbe behandelt, unterminirte Fistelränder werden abgetragen, Abscesse der Bauchdecken ausgiebig gespalten und drainirt. Hierdurch werden, falls der spontane Fistelschluss nicht gelingt, die Vorbedingungen für die zur Darmresection nöthige Laparotomie bezüglich der Antisepsis günstigere.

Endlich ist es noch wünschenswerth, schon vor der Operation zu wissen, ob die Fistel in Dick- oder Dünndarm, in eine hohe oder tiefe Schlinge mündet. Dringt bei einem hohen Klystier das Wasser aus der Fistel hervor, so handelt es sich um eine Dickdarmkothfistel, da beim Menschen wenigstens — wie jetzt wohl allgemein angenommen wird — die Bauhin'sche Klappe den Durchtritt von Flüssigkeiten unter normalen Verhältnissen in das Ileum nicht gestattet. Einen ungefähren Anhaltepunkt, ob es sich um eine hohe oder tiefe Dünndarmfistel handelt, kann man durch Darreichen von Lykopodiumsamen (Fall 25) und Feststellung der Zeit gewinnen, innerhalb welcher dieselben sich in dem aus der Fistel austretenden Kothe mikroskopisch nachweisen lassen. Dieselben erscheinen bei schwacher Vergrösserung als dunkelgrüne bis schwarze Körnchen mit unregelmässig abgerundeten Ecken; bei etwa 400facher Vergrösserung erscheinen sie als opake, bienenwabenartige, hohle Gebilde von der Form einer dreiseitigen Pyramide mit abgestumpften Ecken und gebogenen Begrenzungsebenen. Bei Zusatz von Xylol quellen sie auf und werden durchsichtig. Ihre Gestalt ist so charakteristisch, dass sie mit nichts Anderem verwechselt werden können. Selbstverständlich muss man zum Vergleiche auch einem gesunden Menschen Lykopodium geben und die Ausscheidungsdauer desselben im Stuhlgang bestimmen.

Am Tage der Operation nimmt der Kranke auf der Abtheilung ein warmes Vollbad, in welchem bereits Bauch- und Schamhaare rasirt werden, damit durch dieselben der Operationstisch nicht beschmutzt wird.

Die Operation[1]) selbst wird ausnahmslos in dem grossen, mit Bänken für die Studirenden versehenen Operationssaale und, wenn nicht äussere Gründe dagegen sprechen, stets im Beisein der letzteren vorgenommen. Eine Beschränkung der Zuschauerzahl findet nicht statt. Die Reihenfolge der Operationen wird, wenn es irgend angeht, so angeordnet, dass Laparotomieen stets zuerst, und später die übrigen Operationen ausgeführt werden; Verbandwechsel dürfen Morgens von den Assistenten auf den Abtheilungen nicht vorgenommen werden. Operateur und Assistenten tragen Gummischürzen, welche ausschliesslich bei Laparotomieen verwendet werden, ebenso werden Instrumente benutzt, die zu keiner anderen Operation gebraucht werden; Naht- und Verbandmaterial wird unmittelbar vorher frisch sterilisirt; eine beschränkte Anzahl nach der Billroth'schen Vorschrift gereinigter Schwämme wird immer nur bei einer einzigen Laparotomie und nachher eventuell nur zu anderen Operationen verwendet. Die Instrumente werden im Schimmelbusch'schen Apparate ausgekocht, und zwar in vorher sterilisirtem Wasser. Soda haben wir im letzten Jahre dem Wasser nicht mehr zugesetzt, weil dadurch die Instrumente leicht schwarze Flecke bekommen. Nach dem Auskochen werden die Instrumente nicht etwa in antiseptische Lösungen getaucht, sondern in dem Drahtkorbe trocken aufbewahrt und, wenn sie blutig geworden sind, in sterilem Wasser gereinigt. Als Antisepticum wird seit Jahren an der Bonner Klinik ausschliesslich nur das Sublimat gebraucht, bei Laparotomieen selbstverständlich nur zur Reinigung der Bauchdecken vor der Operation, während im Inneren der Bauchhöhle keine Desinficientien verwandt werden.

Sämmtliche Laparotomieen werden auf dem von Trendelenburg[2]) angegebenen Operationsstuhle zur Beckenhochlagerung ausgeführt. Derselbe wird jetzt mit mehreren sehr wesentlichen Verbesserungen von dem Hoflieferanten Herrn F. A. Eschbaum in Bonn zum Preise von 350 Mark hergestellt. Bezüglich der Construction desselben in seinen Einzelheiten muss ich auf die von Trendelenburg gegebene Beschreibung verweisen.

Als Narcoticum dient uns seit Juli 1892 ausschliesslich der Aether, nachdem schon vor dieser Zeit, zumal bei langdauernden Operationen, wie sie ja Darmresectionen ausnahmslos sind, der Aether vor dem Chloroform den Vorzug erhalten hatte oder wenigstens doch mit ihm abwechselnd in Anwendung gezogen war.

1) Trendelenburg, Ueber Isolirung in chirurgischen Kliniken. Klinisches Jahrbuch. Bd. IV. S. 108 ff.

2) In Bruns' Beiträgen zur klin. Chirurgie. Bd. VIII. S. 225 ff.

Nach unseren Erfahrungen bietet die Aethernarkose gerade bei langdauernden Operationen zumal deshalb sehr grosse Vorzüge, weil ihre Nachwehen entschieden geringer sind, als bei der Chloroformnarkose. Sicher ist es für den Kranken, an dem eben mit vieler Mühe und oft unter grossen Schwierigkeiten eine Darmnaht angelegt ist, nicht gleichgültig, ob er die nächsten Stunden ruhig im Bette liegt, oder, von beständigem Unwohlsein und unausgesetzter Uebelkeit geplagt, sich quält und würgt, aufstösst und seinen Mageninhalt in das vorgehaltene Becken entleert. Die Bauchpresse und das Zwerchfell sind in beständiger Thätigkeit. Sie zerren an den Bauchdeckennähten und bereiten dem Kranken Schmerzen, begünstigen überdies wohl auch ein Durchschneiden der Nähte und damit die spätere Entstehung eines Bauchbruches. Aber werden sie nicht auch die Peristaltik des Darmes anregen? Werden sie dadurch nicht die Darmnaht gefährden? Statistisch lässt sich das ja nicht erweisen. Indessen scheinen mir diese Erwägungen doch der Beachtung werth zu sein.

Der Kranke wird also auf den Trendelenburg'schen Operationsstuhl geschnallt und durch Ueberziehen von Beinkleidern aus frisch gedämpftem Flanell vor Abkühlung bewahrt, wie denn auch inzwischen das mit einem Wasserkissen versehene Bett durch Wärmflaschen gut vorgewärmt wird. Die Narkose wird in horizontaler Lage begonnen und erst bei Eröffnung der Bauchhöhle durch Senkung des Kopfendes eine Beckenhochlagerung hergestellt.

Die Beckenhochlagerung [1]) ist, obwohl sie schon von den alten Chirurgen bei der Taxis eingeklemmter Brüche angewandt wurde, in die operative Chirurgie von Trendelenburg eingeführt und wird heute von den meisten Chirurgen mit dem besten Erfolge verwandt. Anfangs wurde die Beckenhochlagerung in der Bonner Klinik nur bei Operationen an der Blase zu dem Zwecke angewandt, um nach der Eröffnung der Blase durch hohen Steinschnitt das Innere derselben dem Tageslichte und dem Auge zugänglich zu machen (1880). Seit 1884 wird bei jedem hohen Steinschnitt und seit Winter 1887/88 bei allen Laparotomieen, wo es sich um Operationen in der Beckenhöhle handelt, von Anfang an nur in Beckenhochlagerung operirt.[2])

Jeder, der früher bei horizontaler Lagerung seines Kranken Laparotomieen auszuführen gewohnt war und erlebt hat, wie beim Würgen und Pressen in unruhiger Narkose die Darmschlingen wieder und immer wieder vorfielen, der wird dankbar die Vortheile der Becken-

1) Trendelenburg, Volkmann's Sammlung klin. Vorträge. Nr. 355. 1890, und Derselbe, Bruns' Beiträge zur Chirurgie. Bd. VIII. S. 225.

2) Trendelenburg, Sammlung klin. Vorträge l. c. S. 3380.

hochlagerung anerkennen und überrascht sein, wie alle diese Unannehmlichkeiten auf ein geringes Maass reducirt sind. Trendelenburg schildert dies mit folgenden Worten [1]):

„Lagert man den Körper eines Kranken auf dem Operationstische so, dass die Symphysis pubis der höchste Punkt des Rumpfes ist und die Axe des Rumpfes mit der Horizontalen einen Winkel von wenigstens 45° bildet, so sinken sämmtliche Eingeweide, vor Allem Leber,

Fig. 1.

Beckenhochlagerung zur Operation des Anus praeternaturalis durch Darmresection.

Milz und Mesenterium, durch ihre Schwere in die Höhlung des Zwerchfells hinunter. Der Darm folgt und fällt aus dem kleinen Becken heraus, soweit der Luftdruck dies zulässt. Bei mageren Individuen

1) l. c. S. 3375.

und erschlafften Recti in tiefer Narkose[1]) wird die vordere Bauchwand in der Regio hypogastrica von der Beckenhöhle her förmlich angesaugt, so dass sich in dieser Gegend eine tiefe Grube bildet."

Ferner Seite 3376: „Es handelt sich z. B. um eine Darmresection, durch welche ein widernatürlicher After am Schenkelringe (nach Bruch-einklemmung) beseitigt werden soll. Die Patientin wird in Beckenhochlagerung gebracht. Dicht oberhalb der Fistel (die Patientin stehend gedacht) wird ein etwa 10 Cm. langer bogenförmiger Schnitt parallel dem Poupart'schen Bande durch die Bauchdecken gemacht, das Peritoneum wird incidirt, Luft dringt in die Peritonealhöhle ein, sämmtliche Darmschlingen rutschen nach dem Zwerchfell zu hinab. Die Wundränder werden mit Haken auseinandergezogen, und wir sehen nun in das leer gewordene kleine Becken hinein, wir übersehen die ganze Fossa iliaca, und der einzige Darmtheil, der sich präsentirt, ist die an den Schenkelring angelöthete Schlinge. Wir können das Verhalten ihrer beiden Schenkel zu einander mit dem Auge controliren, können sie bequem mit dem Finger anhaken, hervorziehen, durchschneiden und vernähen, kein Inhalt fliesst aus, da, was von flüssigem Inhalte etwa noch da war, nach dem Zwerchfell zu abgeflossen ist. Wir arbeiten im vollen Lichte des gegenüberliegenden Fensters, wie der Maler an seiner Staffelei, ohne genöthigt zu sein, uns zu bücken und, falls die Narkose ruhig ist, ohne durch heraustretende Darmschlingen belästigt zu werden."

Irgend welche Nachtheile hat für die Patienten die Beckenhochlagerung nicht. Wird einmal bei langdauernden Operationen das Gesicht des Kranken gar zu blau und cyanotisch, so wird, wenn die sonstigen Verhältnisse es gestatten, für einige Zeit wieder Horizontallage hergestellt, um bald wieder durch Beckenhochlagerung ersetzt zu werden. Hat doch beispielsweise eine Kranke, bei welcher eine grosse Blasenscheiden- und Ureterscheidenfistel von der Blase aus genäht wurde, mit kurzen Unterbrechungen nicht weniger als fünf volle Stunden in extremer Beckenhochlagerung zugebracht, ohne davon später oder während der Operation die geringsten Beschwerden zu haben![2])

Wenngleich die Technik der Operation im Laufe der Jahre einige, wenn auch unwesentliche, Wandlungen durchgemacht hat — wovon man sich durch Vergleichung der am Schlusse der Arbeit an-

1) Fig. 1. Der Kranke war übrigens bei der photographischen Aufnahme nicht narkotisirt; trotzdem erkennt man leicht die eingesunkene vordere Bauchwand.

2) Trendelenburg, Deutsche med. Wochenschr. 1892. Nr. 23. S. 519.

gefügten Krankengeschichten überzeugen kann —, so sollen dieselben in den folgenden Auseinandersetzungen unerörtert bleiben und nur die jetzt üblichen Maassnahmen, welche sich als die zweckmässigsten erwiesen haben, kurz geschildert werden. Dabei mag es erlaubt sein, die von anderen Operateuren bevorzugten Handgriffe, Einrichtungen und Methoden gelegentlich kurz zu streifen.

Der Schnitt durch die Bauchdecken wird verschieden geführt, je nachdem es sich um Erkrankung mit oder ohne Kothfistelbildung handelt. Im letzteren Falle wird, wenn irgend möglich, der Schnitt in der Linea alba geführt, um den bei schräger oder querer Durchschneidung der Bauchmusculatur so leicht, zumal bei fetten Personen und solchen, welche später schwere Arbeit verrichten müssen, entstehenden Bauchbruch möglichst zu verhüten. Indessen soll man in diesem Bestreben auch nicht zu weit gehen. Man soll sich stets klar darüber sein, dass z. B. die Entfernung einer grossen Geschwulst oder einer ausgedehnten Strictur des Darmes in der Regel mit grossen technischen Schwierigkeiten verknüpft ist. Es wäre unpolitisch, sich diese Schwierigkeiten noch durch eine ungünstige Schnittrichtung zu vergrössern. Lieber soll man, sobald man einsieht, dass man von dem gewählten Schnitte aus nicht ordentlich an die erkrankte Darmpartie herankommen kann, diesen durch die Naht schliessen und an einer anderen, günstigeren Stelle zum zweiten Male die Bauchhöhle eröffnen (Fall 23), als sich darauf versteifen, unter allen Umständen von der Mittellinie aus zu operiren. Vielleicht gelingt sogar die eigentliche Darmresection noch; bei der Anlegung der Naht aber stösst man auf unüberwindliche Schwierigkeiten, die möglicher Weise ein Nachgeben der Nahtlinie und tödtliche Peritonitis zur Folge haben können. Eignet sich also die Linea alba zur Eröffnung der Bauchhöhle nicht, so wird der Schnitt an irgend einer anderen Stelle, womöglich parallel der Mittellinie, und am zweckmässigsten über die Höhe der Geschwulst bezw. diejenige Stelle geführt, wo man die Strictur vorfinden zu müssen annimmt. Dabei mag man immerhin die Bauchmuskeln durch einige provisorische tiefgreifende Seidennähte an dem Zurückweichen zu verhindern versuchen; indessen haben wir meist davon Abstand genommen und sie nur beim Schluss der Bauchhöhle sehr sorgfältig vorgezogen und genäht.

Zur Beseitigung des widernatürlichen Afters, mag derselbe nun bei eingeklemmten Brüchen spontan entstanden oder absichtlich angelegt sein, wird von Trendelenburg ein Verfahren eingeschlagen, das sich durch seine Zweckmässigkeit vor anderen auszeichnet. Salzer bespricht in seiner Arbeit über chronische Coecumerkran-

kungen [1]) die verschiedenen Methoden des Fistelverschlusses, wie sie in der Billroth'schen Klinik üblich sind: I. Man spaltet die Kothfisteln ausgiebig, verfolgt die Gänge nach allen Richtungen und kratzt sie mit dem scharfen Löffel aus oder entfernt mit Messer und Scheere die Granulationen und nekrotischen Fetzen. Nach gründlicher Säuberung und Desinfection des Operationsfeldes wird die Peritonealhöhle eröffnet, die fistulöse Darmstrecke von ihren in der Regel vorhandenen peritonitischen Verwachsungen gelöst, weit im Gesunden resecirt und nach Anlegung der Naht in die Bauchhöhle reponirt. Es liegt auf der Hand, dass diese Methode Gefahren in sich birgt. Denn einmal wird man selbst bei der grössten Sorgfalt das fistulöse Terrain niemals so sorgfältig reinigen und desinficiren können, dass bei der an derselben Stelle sofort vorzunehmenden Eröffnung der Bauchhöhle nicht doch einmal eitriges Material mit dem Peritoneum in Berührung kommen könnte; andererseits braucht man nur einen winzigen Fistelgang zu übersehen, so kann von hier aus späterhin eine neue Infection mit eventuell nachfolgender Peritonitis entstehen.

II. Nicht geringer sind die Gefahren der peritonealen Infection bei der zweiten Methode, bei welcher durch einen schrägen Schnitt die Bauchhöhle eröffnet und der Darm theils scharf, theils stumpf von seinen Verwachsungen mit anderen Schlingen und der Bauchwand gelöst wird. Dabei hat ein Assistent die Aufgabe, jedesmal „im Moment der Eröffnung eines Fistelkanals denselben mit Jodoformgazetampons zu verschliessen".

III. Nach der dritten Methode werden die Fistelöffnungen zugenäht und dann die Haut im Gesunden umschnitten, wobei die Peritonealhöhle eröffnet wird. Dann wird das ganze Packet, welches aus Darmschlingen und fistulöser Haut besteht, vorgezogen, der Darm im Gesunden resecirt, genäht und versenkt. Natürlich ist dies Verfahren nur möglich, wenn sich die Fisteln auf einen relativ kleinen Bezirk beschränken. Dazu kommt, dass man bei dieser, wie bei der ersten Methode, die Bauchwand an einer Stelle zu durchschneiden gezwungen ist, wo allemal alte peritonitische Verwachsungen bestehen und man daher, zumal wenn man durch Blutung am genauen Zusehen verhindert ist, nicht immer sicher wissen kann, wo man schneidet und ob man im nächsten Moment beim Durchtrennen fester, narbiger Massen die Peritonealhöhle oder eine Darmschlinge eröffnen wird.

Auch Barącz [2]) macht auf die Schwierigkeiten aufmerksam, welche die Lösung der Adhäsionen der Darmschlingen an einander

1) Langenbeck's Archiv. Bd. XLIII. S. 157. 2) Ebenda. Bd. XLII. S. 512.

und an das Wandperitoneum machen kann. Der Darm kann dabei einreissen, zwischen den Schlingen gelegene abgesackte Abscesse können eröffnet werden und plötzlich, ohne dass man es so schnell verhindern kann, ihre eitrigen Massen in die freie Bauchhöhle ergiessen. Barącz bezweifelt daher, ob man in solchen Fällen überhaupt berechtigt ist, die Darmresection auszuführen, und nicht vielmehr „unter Verschluss beider Darmschenkel und Ausschluss des conglomirten Darmconvoluts beim Verzicht auf Lösung der Adhäsionen eine Enteroanastomose in gesunden Darmtheilen" anlegt. Mir scheint dies etwas über das Ziel hinausgeschossen. Sicherlich lagen z. B. in unseren Fällen Nr. 24 u. 27 die Verhältnisse so ungünstig, wie nur denkbar, und trotzdem wurde beide Male durch ausgedehnte Darmresectionen eine Heilung der Patienten erzielt.

IV. Wenn man will, kann man das von Hahn[1]) ursprünglich für die primäre Resection brandiger eingeklemmter Brüche angegebene Verfahren als eine vierte Methode anführen. Man umschneidet — wie bei der ersten Billroth'schen Methode — die fistulöse Haut, zieht sie mitsammt den verwachsenen Darmschenkeln vor und resecirt letztere. Alsdann werden die Darmenden gründlich desinficirt, in die Darmlumina Jodoformgaze gesteckt und diese durch je eine Naht vor dem Herausfallen gesichert. Nachdem auf diese Weise der Darm versorgt ist, wird in der Linea alba die Laparotomie gemacht, die Darmenden zur Mittellinie hinausgeführt und jetzt ausserhalb der Bauchhöhle die Darmnaht angelegt; die alte Bauchwunde wird mit Jodoformgaze tamponirt. — Es leuchtet ein, dass bei diesem Durchziehen der resecirten Darmschlingen durch die Bauchhöhle bis zu der in der Mittellinie befindlichen Laparotomiewunde ebenfalls sehr leicht eine Beschmutzung der Bauchhöhle mit Koth erfolgen kann, da doch wohl die Jodoformgazestopfen keinen unbedingt sicheren Verschluss gewährleisten dürften.

Alle diese Nachtheile werden durch die Trendelenburg'sche Operation zur Beseitigung des künstlichen Afters umgangen. Nachdem der Kranke in der (S. 165 ff.) geschilderten Weise gründlich vorbereitet ist, wird in Beckenhochlagerung parallel und etwa 4—6 Cm. oberhalb des Poupart'schen Bandes, jedenfalls aber weit entfernt von der ekzematösen Haut, der Schnitt durch die Bauchdecken geführt und die Peritonealhöhle eröffnet. Sofort erblickt man die zum Anus praeternaturalis hinausführenden Darmschlingen. Dieselben werden, nachdem der noch etwa in ihnen vorhandene Koth durch Streifen mit

1) Berliner klin. Wochenschrift 1888. S. 517.

den Fingern fortgeschoben ist, weit im Gesunden durchschnitten und die befreiten Enden zur Bauchwunde hinausgelegt. Die an der Peritonealwand angelötheten beiden Stümpfe werden zunächst, in einen dicken Bausch Gaze eingewickelt, an ihrem Platze belassen und zunächst die Darmnaht ausserhalb der Bauchdecken ausgeführt. Sobald irgendwie ausgedehntere peritonitische Verwachsungen an der Innenöffnung der Bruchpforte vorhanden sind, ist es dringend anzurathen, dass ein Assistent, der im Uebrigen bei der Operation nicht assistirt (eventuell der narkotisirende), seinen Finger in die Kothfistel von aussen einführt, weil es sonst gar zu leicht passiren kann, dass man aus dem an der Bruchpforte angewachsenen Convolut von Darmschlingen die falschen herausgreift und resecirt (Fall 25). Man wird dies ja zwar in den meisten Fällen sofort bemerken; indessen wird dadurch die Operation in unliebsamer, für den Kranken vielleicht verderblicher Weise verzögert. Nach Vollendung der Darmnaht werden die in der Bruchpforte zurückgebliebenen kurzen Darmenden in sich ein- und nach aussen wie ein Handschuhfinger vorgestülpt und dann theils stumpf, theils mit dem Messer aus der Umgebung losgelöst und entfernt. Endlich wird die Laparotomiewunde durch Seidennähte geschlossen, während an der Stelle der früheren Kothfistel ein Gazestreifen in die Bauchhöhle eingeführt wird.

Es ist einleuchtend, dass bei dieser Art zu operiren, die Gefahren der im Vorhergehenden angeführten Methoden auf das Glücklichste vermieden sind, weil infectiöses Material mit dem Peritoneum nicht in Berührung kommt: Die Darmstummel werden in sich eingestülpt und nach aussen (nicht wie bei der Hahn'schen und zweiten Billroth'schen Methode durch einen Theil der Bauchhöhle) gezogen. Dieser letzte Act der Operation lässt sich in der Regel in ganz kurzer Zeit vollenden, weil man bei geöffneter Bauchhöhle in Beckenhochlagerung die Verhältnisse gut übersehen kann und bei jedem einzelnen Schnitt genau weiss, was man durchschneidet, was beim Operiren von aussen nach innen (erste und dritte Billroth'sche Methode) ohne Laparotomieschnitt oberhalb der Kothfistel nicht möglich ist.

Thatsächlich sind denn auch die 3 Todesfälle, welche wir erlebten, nicht der Methode zur Last zu legen: 1 mal (19) erfolgte der Tod an Peritonitis infolge von Nahtinsufficienz, und 2 mal fanden sich schon bei der Operation zahlreiche abgekapselte Abscesse, die bei den nothwendigen Manipulationen eröffnet wurden (Fall 22 u. 25) und zu einer allgemeinen eitrigen Peritonitis Anlass gaben, welche in wenigen Tagen zum Tode führte.

So viel über die Wahl der Schnittführung zum Zwecke der Darm-

resection ohne und mit Kothfisteln. Der Gang der Operation nach Eröffnung der Bauchhöhle ist nun im Allgemeinen der folgende: In allen Fällen hat man hier, wie bei jeder Laparotomie, eine Anzahl von allgemeinen Regeln zu befolgen: in erster Linie möglichste Schnelligkeit des Operirens, ohne dadurch der Gründlichkeit Abbruch zu thun. Je mehr man die Zeitdauer der Operation abkürzen kann, desto besser für den Kranken. Liegen die Verhältnisse einfach, wie bei den meisten Kothfisteln nach eingeklemmten Brüchen, so lässt sich die Operation in der Regel in ½—1 Stunde vollenden, complicirtere Fälle (z. B. 23, 24, 27) nahmen dagegen 2—3 Stunden in Anspruch. Allerdings wurden diese Kranken auch im höchsten Grade erschöpft in's Bett gebracht.

Fig. 2.

Biegsame Kupferhebel in verschiedener Grösse zum Zurückhalten der Darmschlingen.

Die Schnelligkeit des Operirens hat vor allen Dingen auch den grossen Vortheil, dass die Bauchhöhle nicht so lange geöffnet bleibt und damit eine Abkühlung der Eingeweide auf ein möglichst geringes Maass beschränkt wird. Aus demselben Grunde wird das Auspacken der Därme vermieden, wenngleich es zwar bei starker Blähung der Darmschlingen (z. B. bei Ileus oder oberhalb von Stenosen oder stenosirenden Geschwülsten) nicht immer ganz zu verhindern ist. Um den

Darmprolaps zu verhüten, haben sich uns zwei hebelartige Instrumente als ganz praktisch erwiesen, welche im Wesentlichen den von Trendelenburg[1]) seiner Zeit zur Blosslegung des Blaseninnern beim hohen Blasenschnitt angegebenen Instrumenten, nur im vergrösserten Maassstabe, gleichen. Es sind dies zwei (an Grösse etwas verschiedene) schaufelartige platte Hebel von 10—11 Cm. Breite und 10 bezw. 15 Cm. Länge mit abgerundeten Ecken und Kanten, die so durchbrochen sind, dass sie in der Längsrichtung mehrere lange Schlitze tragen und an einem Stiele mit Handgriff von 23—25 Cm. Länge befestigt sind. In ihrer äusseren Form erinnern sie etwas an die bekannten „Fischlöffel", eine Bezeichnung, die ihnen denn auch der Kürze halber an der Bonner Klinik beigelegt ist. Verfertigt sind sie aus weichem, biegsamem Kupfer und vernickelt. Infolgedessen können Stiel und Platte bei Anwendung eines ganz geringen Druckes in jede beliebige Form gebracht werden, wie es gerade für den Augenblick zweckmässig erscheint. Dabei ist andererseits das Metall doch so stark, dass der einmal zweckentsprechend gebogene Halter seine Form beibehält und die ihm gegebene Biegung sich beim Einlegen und Anziehen des Instrumentes nicht wieder ausgleicht. Diese Biegsamkeit ist bei der je nach der Beleibtheit des Kranken wechselnden Dicke der Bauchwand von grossem Vortheil. Bald biegt man sich die Löffel stark um und benutzt sie als stumpfe Haken zum Emporheben der Bauchdecken, bald schiebt man sie als gerade Platten in die Bauchhöhle, um entweder die sich vordrängenden geblähten Darmschlingen oder, zumal bei Operationen an weiblichen Individuen, die in Beckenhochlagerung aus dem kleinen Becken hervorfallenden Beckenorgane zurückzuhalten. Die Fensterung macht die Instrumente leicht und weniger glatt. Indessen dürfen die einzelnen Schlitze doch nicht zu breit sein, weil sich sonst sehr leicht Darmschlingen durch sie hindurchzwängen, ein Uebelstand, dem man übrigens leicht durch Umwickeln eines Stückes steriler Gaze zuvorkommen kann.

Alles Wischen und Reiben mit Tupfern und Schwämmen in der Bauchhöhle ist möglichst einzuschränken, weil selbst durch die zartesten Manipulationen kleine Läsionen des Bauchfelles herbeigeführt werden, die ihrerseits eine Eingangspforte für Infectionskeime werden können. Jeder, der einmal den Versuch gemacht hat, den Endothelüberzug des Peritoneums zum Zwecke mikroskopischer Untersuchung darzustellen, weiss, wie leicht derselbe bereits durch zartes Darüberwischen entfernt werden kann.

---

1) Eigenbrodt, Deutsche Zeitschrift für Chirurgie. Bd. XXVIII. S. 111.

Andererseits ist es wahrscheinlich, dass kleine Läsionen des Bauchfellüberzuges viel mehr das Entstehen peritonitischer Verklebungen der Darmschlingen unter einander begünstigen, ein Moment, das zweifelsohne zur Sicherung der Darmnaht beiträgt.[1]) Man kann daher meines Erachtens auch darüber discutiren, ob Stern's[2]) auf Grund von Thierexperimenten gestützter Vorschlag, zur Verhütung des Entstehens pseudomembranöser Verwachsungen bei intraperitonealen Wunden die zu Verklebungen disponirenden Stellen mit Collodium zu überpinseln, ein sehr glücklicher ist, und ob man nicht vielmehr absichtlich solche Adhäsionen — wenigstens nach der Operation der Darmresection — hervorrufen oder doch wenigstens ihre Bildung nicht verhindern soll.

Die Resection des Darmes wird nun in folgender Weise vorgenommen: Zunächst wird die zu entfernende Schlinge von ihren etwa vorhandenen Verwachsungen gelöst und so weit vorgezogen, dass man ausserhalb der Bauchhöhle die Durchschneidung und nachfolgende Naht ausführen kann. Eine Ausnahme hiervon wird (wie in Fall 32) nur dann gemacht, wenn es sich um schwer zu entfernende Geschwülste handelt. Dabei kann es vortheilhaft sein, vor der vollkommenen Loslösung der Geschwulst die zu- und abführende Darmschlinge nach doppelter Unterbindung zu durchschneiden, weil beim Losreissen des Tumors gelegentlich heftige Blutungen entstehen, die eine schnelle Entfernung der Geschwulst erforderlich machen, welche nur möglich ist, wenn ein Zusammenhang mit dem Darme nicht mehr besteht. Darmcompressorien, wie sie mehrfach empfohlen wurden, sind in der Klinik niemals angewandt. Ein Assistent streicht zwischen dem zweiten und dritten Finger den Koth aus der Schlinge heraus und comprimirt dieselbe. Die Durchschneidung wird mit einem kräftigen Scheerenschlage ausgeführt, und zwar ausserhalb der Bauchhöhle über einem sterilen Gazebausche oder einem ausgekochten Uhrschälchen; der auf der Schnittfläche hervortetende Darminhalt wird vorsichtig mit kleinen Gazetupfern, die sofort nach dem Gebrauch fortgeworfen werden, entfernt. Dann wird der zu resecirende Darmabschnitt von seinem zugehörigen Mesenterium abgeschnitten und die spritzenden Mesenterialgefässe sofort gefasst. Mit dem anderen Schenkel der Darmschlinge wird gerade so verfahren. Die Blutung aus den durchschnittenen Gefässen der Darmwand steht in der Regel durch die Darmnaht, so dass hier keine Unterbindungen gemacht zu werden brauchen. Nach Unterbindung der Gefässe und Abnahme der Arte-

1) Salzer, Wiener klin. Wochenschrift 1893. Nr. 23.

2) Bruns' Beiträge zur klin. Chirurgie. Bd. IV. S. 653 ff.

rienpincetten schreitet man zur Darmnaht. Das Mesenterium wird nur dann durch einige Nähte aneinandergeheftet, wenn zu fürchten ist, dass zwischen ihm und dem genähten Darme ein Loch resultirt, welches möglicher Weise zu einer Einklemmung Anlass geben kann. In der Regel ist dies aber nicht nöthig, weil nach beendigter Operation und eventueller Darreichung von Opium die Peristaltik fast ganz aufgehoben ist und bereits in den ersten Stunden ausgedehnte Verklebungen des Bauchfells, zumal an der Operationsstelle, zu Stande kommen. Und später schadet die Peristaltik nichts mehr. Will man aber das Gekröse nähen, so darf man auf jeden Fall nur kurzfassende Nähte anlegen, um nicht durch Zuschnürung der Mesenterialgefässe den zugehörigen Darmtheil von seiner Blutzufuhr abzuschneiden und dadurch eine Darmgangrän herbeizuführen.

Zur Darmnaht benutzen wir die gewöhnlichen, schneidenden feinen Nadeln und nicht die drehrunden, weil diese sehr schlecht stechen, sich leicht im Nadelhalter hin- und herdrehen und verschieben und deshalb häufig beim Durchstechen der Darmwand an einer ganz anderen Stelle, als man beabsichtigt hatte, zum Vorschein kommen. Dadurch wird die Darmwand mehrfach unnöthig durchstochen und verletzt. Natürlich müssen die Nadeln frisch geschliffen und vor allen Dingen frei von Rostflecken sein, damit sie glatt die Darmwand durchstechen. Dabei hat sich mehrfach als ganz zweckmässig erwiesen, wenn die bereits im Nadelhalter eingeklemmten Nadeln, unmittelbar bevor sie dem Operateur gereicht wurden, in sterilisirtes Olivenöl getaucht wurden. Sie gleiten dann entschieden leichter durch die Darmwand. Als Nähmaterial wird geflochtene Turnerseide Nr. 2 verwandt, die unmittelbar vor der Operation längere Zeit ausgekocht wird. Catgut wird wohl zu Unterbindungen, aber nicht zur Naht gebraucht.

Bei der Anlegung der Darmnaht im kleinen Becken, wie sie nach Exstirpation von Geschwülsten der Flexura sigmoidea oder des oberen Theiles des Rectum nothwendig wurde (Fall 23, 28, 33), wurde statt des gewöhnlichen Nadelhalters der Küster'sche Schwan mit Vortheil gebraucht; ohne denselben wäre die Ausführung der Naht unmöglich gewesen.

Zunächst werden nun die beiden Darmenden an ihrem Mesenterialansatze durch mehrere (in der Regel 3—6) nur die Mucosa fassende und im Inneren des Darmlumen geknüpfte Seidennähte an einander fixirt. Dann wird dem Mesenterialansatze gegenüber die erste Lembert'sche Naht durch Serosa und Muscularis in der bekannten Weise angelegt und ebenso rechts und links davon auf der Mitte der

Strecke bis zum Ansatze des Mesenterium je eine Naht. Dadurch hat man sich die ganze Peripherie des Darmes in vier Quadranten getheilt, welche jetzt der Reihe nach durch geknöpfte Lembertnähte geschlossen werden. Keiner der Fäden wird vorläufig abgeschnitten. Die grösste Sorgfalt erfordert die Naht am Mesenterialtheile, weil hier erfahrungsgemäss am leichtesten Perforationen entstehen. Hier erkennt man oft nur bei sehr genauem Zusehen die Grenze zwischen Darmwand und Gekrösplatte; man legt die Naht irrthümlich durch die letztere, statt durch die Darmwand, und diese bleibt unverschlossen. Es empfiehlt sich daher, diese Stelle besonders zu markiren und zum Schlusse noch einmal gründlich zu revidiren. Man macht sich daher auf jeder Seite der Mesenterialplatte die erste Naht kenntlich dadurch, dass man an dem Ende des zunächst lang gelassenen Fadens einen Knoten schlägt. Nachdem das Darmrohr durch eine Reihe Lembertnähte ringsum geschlossen, wird darüber noch eine zweite Reihe Serosanähte angelegt in der Weise, dass erst jetzt successive die Fäden der ersten Reihe abgeschnitten werden, wenn an die betreffende Stelle die zweite Naht gelegt werden soll. Nur so hat man die sichere Garantie, dass nirgends eine Lücke in der Nahtlinie geblieben ist. Zum Schlusse werden nochmals die lang gelassenen Fäden der zweiten Reihe angezogen und nach Bedarf noch hier und da Nähte dazwischen gelegt und endlich alle Fäden kurz abgeschnitten. Nach Vollendung der Naht wird die Darmschlinge, wenn nöthig, mit einem Tupfer, der in schwache Sublimatlösung getaucht ist, abgewischt und in die Bauchhöhle versenkt.

Die in jüngster Zeit verschiedentlich angegebenen Ersatzmittel für die circuläre Darmnaht, wie die Senn'sche Anastomosenbildung durch entkalkte Knorpelplatten oder Barącz's Naht mit Kohlrübenplatten u. v. a., haben wir in keinem Falle angewandt. Mögen diese Methoden immerhin schneller auszuführen sein, so ist ihnen das grosse Bedenken von fast allen Seiten entgegengehalten, dass sie nicht hinreichend sicher sind. In der richtigen Würdigung dieses Umstandes haben denn auch einige Chirurgen der Senn'schen Anastomosenbildung noch eine Reihe Lembertnähte hinzugefügt. Damit geht aber ihr letzter Vorzug, der der raschen Ausführbarkeit, wieder verloren. „Die Hauptsache ist und bleibt", wie König[1]) in der letzten Auflage seines Lehrbuches betont, „bei jeder Darmnaht, dass Serosa mit Serosa innig zusammenliegt. Erzielt man

1) Lehrbuch der spec. Chirurgie. 6. Aufl. 1893. Bd. II. S. 405.

dies, so ist alles Andere ziemlich gleichgültig.“ Und dieser Anforderung entspricht eine doppelte Reihe von Serosanähten nach Lembert am vollkommensten.

Ist die Darmnaht im Bereiche der Flexura sigmoidea oder gar im oberen Theile des Rectum (Fall 23, 28, 33) anzulegen, wo dieselbe aus leicht begreiflichen Gründen ohnedies eine grosse manuelle Geschicklichkeit erfordert, und wegen des Raummangels im kleinen Becken die Darmenden durch Assistentenhände nicht comprimirt werden können, um ein Ausfliessen von Koth zu verhindern, in diesen Fällen hat sich das folgende Verfahren als praktisch erwiesen: Man befestigt einen Gazetampon, den man in das obere Darmende hoch hinauf schiebt, an einem langen Seidenfaden, und dieser wird durch das Mastdarmende zum After hinausgeleitet. Dann kann von oben kein Koth ausfliessen; das Rectum ist in der Regel leer. Nach Vollendung der Naht wird der Tampon an dem Seidenfaden zum After hinausgezogen.

Sind die durch die Naht zu vereinigenden Darmlumina sehr ungleich, wie man es am häufigsten dann vorfindet, wenn oberhalb einer stenosirten Stelle sich im Laufe der Zeit eine mächtige Dilatation der Darmschlinge mit Hypertrophie ihrer Wandung ausgebildet hat (z. B. Fall 24), so werden dieselben durch Falten- und Zwickelbildung, durch Excisionen eines Keils aus der weiteren Schlinge an der ihrem Mesenterialansatze gegenüberliegenden Stelle oder durch schräges Abschneiden des engeren Darmrohres passend gemacht. In diesen Fällen ist bei der Anlegung der Naht eine ganz besondere Aufmerksamkeit und Genauigkeit erforderlich, weil selbstverständlich eine derartig complicirte Darmnaht den in den nächsten Stunden und Tagen andrängenden Kothmassen leichter nachgeben kann, als die gewöhnliche circuläre Naht; in ihren Buchten und Taschen fangen sich leichter einmal Kothballen, die, dem Drucke der Peristaltik nachgebend, die Nahtlinie sprengen können.

Es wird daher von uns in allen Fällen die Bauchhöhle drainirt. In früherer Zeit geschah dies allerdings nur bei den wegen Kothfisteln und widernatürlichen Afters vorgenommenen secundären Darmresectionen, sowie bei den wenigen Fällen (15, 16, 19) von primärer Resection bei incarcerirten gangränösen Hernien. Es wurde entweder ein Gummirohr (Fall 4 u. 7) oder weit häufiger ein Jodoformgazestreifen bis zur genähten Darmschlinge geführt (Fall 9, 10, 14, 15, 16, 18, 19, 20, 21, 22, 25). Später wurde ein etwa taschentuchgrosses Stück 10 proc. Jodoformgaze genommen und inwendig hinein, wie in einen Tabaksbeutel, Streifen gewöhnlicher steriler Gaze ge-

stopft, das Ganze gegen die Nahtstelle des Darmes gelegt und zum Bauche hinausgeleitet. Dies hat einen mehrfachen Zweck. Einmal wird die noch etwa vorhandene geringe Blutung gestillt, ferner wirkt der Gazestreifen wie ein Docht, saugt durch Capillarwirkung etwa sich bildendes Wundsecret auf und leitet es nach aussen; und endlich ruft die Gaze in ihrer Umgebung schon nach wenigen Stunden (wovon man sich leicht in tödtlich verlaufenen Fällen bei der Obduction überzeugen kann) peritonitische Verklebungen hervor, welche eine weitere Sicherung für die Naht darstellen. Die resecirte und genähte Schlinge wird dadurch gegen die übrige Bauchhöhle abgekapselt. Bei etwa eintretender Nahtinsufficienz fliesst der Koth in den abgeschlossenen Raum und wird durch die Dochte nach aussen befördert. Ein Durchbruch in die freie Bauchhöhle findet nicht statt.

In der letzten Zeit (seit Frühjahr 1893) haben wir zur Drainage der Bauchhöhle keine Jodoformgaze mehr verwendet, weil wir in einigen Fällen Symptome beobachteten, die wahrscheinlich einer leichten Jodoformintoxication zur Last zu legen waren, wie allgemeine Unruhe, Beschleunigung des Pulses, Uebelkeit und Neigung zu Erbrechen. Nach frühzeitiger Entfernung des Tampons gingen diese Symptome bald zurück. Nach unseren Erfahrungen können wir daher Mikulicz's[1]) Ansicht nicht theilen, dass die Gefahr einer Intoxication nicht sehr gross sei, da seiner Meinung nach das reichliche peritoneale Secret das Jodoform nach aussen fortschwemmt. Dass zumal in den ersten 24—48 Stunden nach der Operation diese Secretion eine ganz colossale ist, haben auch wir fast regelmässig beobachten können; die aufgelegten losen Gazebäusche mussten oft durch neue ersetzt werden, da sie sich ganz mit einem blutig-serösen Secret vollgesogen hatten. Indessen ist dies nur ein Beweis dafür, dass im Innern der Bauchhöhle sehr energische Circulations- und Entzündungsvorgänge im Gange sind, nicht aber dafür, dass der Flüssigkeitsstrom ausschliesslich nach aussen gerichtet ist. Vielmehr müssen wir doch nach unseren sonstigen physiologischen und pathologischen Erfahrungen annehmen, dass unter diesen Bedingungen auch der in umgekehrter Richtung fliessende Lymphstrom der mesenterialen Bahnen beschleunigt und somit die Resorption des Bauchfells gerade in den ersten Stunden nach der Operation in ganz beträchtlichem Grade gesteigert ist. Ein Jodoformgazetampon wird unter diesen Umständen leicht grössere Mengen seines giftigen Materials an die Körpersäfte abgeben. Etwa vom 3.—4. Tage ab hört die Secretion allmählich auf.

1) Langenbeck's Archiv. Bd. XXXIV. S. 655.

Wir nehmen daher jetzt nur noch gewöhnliche sterile Gaze, die wir in Form von zwei Bindenstreifen durch die Bauchwunde bis zum Darme hinleiten und von zwei Seiten an die Nahtstelle legen. Dieselben saugen sich in den folgenden Tagen so voll Wundsecret, dass sie ganz feucht und weich werden, während man bei der Jodoformgaze in der Regel die Beobachtung machen kann, dass sie bei Berührung mit Eiter und Blut ganz fest und hart wird und dann nicht nur nicht aufsaugt, sondern durch festen Verschluss der Bauchwunde das Wundsecret im Innern der Bauchhöhle anstaut. Dazu darf man ja auch nach den Erfahrungen der letzten Jahre dem Jodoform nicht einmal eine desinficirende Wirkung zuschreiben. Wir entfernen die Gazestreifen nicht ohne Noth, d. h. nur dann, wenn sie etwa anfangen sollten zu stinken, ein Zeichen dafür, dass die Nahtlinie an einer Stelle nicht völlig gehalten hat. Andernfalls werden sie etwa am 10.—12. Tage durch vorsichtiges Ziehen nach und nach entfernt. Das Herausziehen muss ohne alle Gewalt geschehen; es darf nicht dabei bluten. Nach ihrer Entfernung ist es gut, die Wunde durch ein Drain noch einige Zeit klaffend zu erhalten, bis die Eitersecretion aufgehört hat. Wir kommen hierauf gleich zurück.

In wenigen Fällen ist die Bauchhöhle nicht drainirt, sondern vollständig geschlossen worden. Unsere Erfahrungen sind aber leider keine günstigen. In dem einen Falle (Nr. 23), wo ein Carcinom der Flexura sigmoidea radical entfernt war, kam es am 12. Tage nach der Operation unter sehr heftigen Schmerzen zur Bildung eines Kothabscesses, der glücklicher Weise durch die Bauchnaht nach aussen und nicht in die Peritonealhöhle, was ebenso leicht hätte eintreten können, durchbrach. Ein anderer Fall (Nr. 30) verlief nicht so glücklich. Die Patientin erlag am 4. Tage einer Perforationsperitonitis infolge von Nahtinsufficienz. Nur ein Fall (Nr. 26) von Resection einer Dünndarmschlinge bei Strangulationsileus verlief ohne Störung. Wir sind daher vom vollständigen Verschluss der Bauchhöhle wieder abgekommen und drainiren regelmässig.

Wir können daher auch Reichel[1]) keinesfalls beipflichten, wenn er die Drainage der Peritonealhöhle „für überflüssig erklärt und verwirft". „Kommt es zum Kothaustritte, so ist es selbst bei Drainage der Bauchhöhle stets mehr oder weniger als glücklicher Zufall zu bezeichnen, wenn es nur zur Kothfistel kommt, da die Peristaltik, wie die Aspiration durch die Action des Zwerchfells rasch die septischen Stoffe durch das ganze Abdomen verbreiten."[2]) Abgesehen davon,

1) Deutsche Zeitschrift für Chirurgie. Bd. XIX. S. 282. Nr. 4.
2) l. c. S. 277.

dass man sich vor der „Aspiration durch die Action des Zwerchfells" wohl nicht sehr zu fürchten braucht, liegen doch auch die Verhältnisse so, dass die Darmnaht in der Regel doch erst nach 6—8 Tagen nachlässt, wenn die Nahtlinie an umschriebener Stelle gangränös geworden ist (Fall 23, 27). Dann kann aber auch von einer Verschleppung durch die Peristaltik nicht mehr die Rede sein, weil dann die Darmschlingen in der Umgebung des Operationsgebietes längst fest verklebt sind. Jetzt ist aber der Tampon von unschätzbarem Werthe. Er saugt Wundsecret und Darmsaft auf, weist den Massen den Ausweg durch die Bauchdeckenwunde und vermindert dadurch die Druckspannung im Innern des Kothabscesses, welcher bei fest vernähter Laparotomiewunde nur gar zu leicht die frischen peritonealen Verklebungen wieder sprengt und sich in den freien Bauchraum ergiesst.

Durch tiefgreifende Seidennähte, welche Haut, Musculatur und Peritoneum gleichzeitig fassen, wird die Bauchhöhle geschlossen und zum Schlusse in die Zwischenräume noch einige flache Hautnähte gelegt (Turnerseide Nr. 5). Um die infolge der Beckenhochlagerung aspirirte Luft aus der Bauchhöhle zu entfernen, muss dabei der Kranke in die Horizontallage gebracht und vor Knüpfung der letzten Nähte die Bauchwunde durch eingeführte zwei Finger, eine geöffnete Kornzange oder Arterienpincette klaffend gemacht werden. Durch leichten Händedruck auf die Bauchdecken presst man die Luft aus der Wunde heraus. Auf die Wunde kommt ein grosser Bausch steriler Gaze. Der Kranke wird vom Operationstisch in das gut durchwärmte Bett gehoben und auf ein Handtuch gelegt, dessen Enden vorn über dem Bauche mit Sicherheitsnadeln zusammengesteckt werden. Der einfache Handtuchverband hat vor dem Bindenverband den Vorzug, dass der Verbandwechsel jederzeit leicht, ohne dem Kranken Schmerzen zu bereiten, ausgeführt werden kann. In den ersten zwei Tagen muss öfter ein neuer Bausch aufgelegt werden, da die Dochte sehr stark aufsaugen; später bleibt die Gaze längere Zeit liegen.

In den ersten Stunden nach der Operation geniesst der Kranke am besten gar nichts, höchstens einige Eisstückchen zur Stillung des Durstes. Später wird etwas Wein, Cognac oder Haferschleim theelöffelweise eingeflösst und erst allmählich zu grösseren Dosen übergegangen. Milch wird, weil sie verhältnissmässig viel Koth macht, erst in späterer Zeit und nur in beschränktem Maasse gegeben. Ist Neigung zu Peristaltik vorhanden, so werden Opiate, aber nur in kleinen Dosen, gegeben, um den sich bildenden Darminhalt nicht zu sehr einzudicken. Gelegentlich, wie z. B. im Falle 32, kommt man

ganz ohne Opiate aus. Schon am 1. oder 2. Tage gehen bereits Darmgase ab; bei starker Tympanie wird zuweilen das Einführen und Liegenlassen eines Mastdarmrohres vom Kranken angenehm empfunden. Ist am 8. Tage etwa noch nicht spontan Stuhlgang erfolgt, so wird ein Esslöffel Ricinusöl gereicht und, sobald der Kranke Stuhldrang verspürt, die Defäcation durch Injection von etwa 5 Grm. Glycerin ins Rectum erleichtert, um jedes anstrengende Pressen von Seiten des Kranken zu vermeiden. Spätestens am 4. Tage bekommt er etwas fein geschabtes Fleisch und Kartoffelbrei, in den nächsten Tagen etwas grössere Portionen. Den Kranken Tage lang hungern zu lassen, hat auf die Darmnaht selbst gar keine Einwirkung, schwächt aber den Patienten in ganz unnöthiger, ja oft gefahrvoller Weise. Nach etwa 14 Tagen bekommt der Kranke volle Kost. Ist die Fistel geschlossen, so darf er mit Bandage zur Verhütung des Bauchbruches aufstehen, aber nicht vor Ablauf der 4. Woche.

Wie erwähnt, bildet sich gelegentlich nach Entfernung des Tampons eine Kothfistel, wenn die Naht an irgend einer Stelle nachgegeben hat. Zumal in den ersten Tagen entleeren sich oft ganz colossale Mengen Stuhlgang, der, wenn es sich um eine hohe Dünndarmschlinge handelt, ganz dünnflüssig ist. Er läuft am Bauche herunter; der Kranke liegt fortwährend im Kothe und muss 2—3 mal am Tage gereinigt und frisch verbunden werden. Per rectum geht zunächst gar nichts fort. Der Kranke, der sich selbst und seiner Umgebung zuwider ist, verzweifelt fast an seinem Zustande. Doch bald stellt sich ganz von selbst auf natürlichem Wege die Kothentleerung wieder her, während die Secretion durch die Fistel geringer wird. Nach etwa 1—2 Wochen (Fall 27, 28, 31) hat sich durch den Narbenzug die Wunde so verkleinert, dass die Fistel nicht mehr Koth, sondern nur noch dünnflüssigen Eiter entleert. Zumal dann, wenn man, wie oben (S. 166) geschildert, mehrere Tage künstliche Verstopfung durch Opiate erzielen konnte, um der Wunde Zeit zur Heilung zu geben, und dann mit Hülfe von Ricinusöl eine gründliche Entleerung herbeiführt, kann man die Zeitdauer des intermediären Kothabscesses sehr abkürzen. Zweckmässig ist es auch, die Wundränder durch Heftpflasterstreifen zusammenzuziehen. Dass eine peinliche Sauberkeit zur Verhütung von Ekzem und Decubitus erforderlich ist, versteht sich von selbst. Wir haben noch in jedem Falle gesehen, dass die Kothsecretion aufhörte. Keiner der Kranken ist mit Kothfistel entlassen, wohl aber einige (Nr. 6, 8, 14, 27, 31) mit einer sehr wenig Eiter secernirenden Fistel. Auch die meisten Eiterfisteln schliessen sich von selbst oder unter Zuhülfenahme des scharfen Löffels, des Höllensteinstiftes

oder von Injectionen von 10 proc. Jodoformäther, oft erst nachdem eine oder mehrere Nähte sich aus dem Fistelgange losgestossen haben oder nach Incision der Narbe entfernt sind (Nr. 23). Diese an sich ungefährlichen Eingriffe sind bei den mit Fistel entlassenen Kranken zum Theil nur aus äusseren Gründen unterlassen, entweder weil die Kranken ihre Einwilligung zur Operation nicht geben wollten, oder aus anderen Gründen ihre Entlassung nothwendig wurde. Auf jeden Fall hatten sie keine grossen Beschwerden von der Fistel.

Auch die Nachrichten, welche ich über das spätere Schicksal der Kranken mir verschaffen konnte, lauten im Grossen und Ganzen günstig. Die meisten erfreuen sich eines guten Allgemeinbefindens und sind im Stande, selbst schwere Arbeit zu verrichten. Wenige (z. B. Nr. 20) sind daran verhindert durch einen Bauchbruch, der sich im Laufe der Jahre in der Narbe entwickelt hat; gegen denselben wird vielfach mit Nutzen eine Bauchbinde mit grosser Pelotte getragen. Bei allen functionirte der Darm vollkommen normal; keiner hatte über Stenosenerscheinungen oder Beimengung von Blut und Eiter zum Kothe zu klagen. Bei einem Kranken (Nr. 14) brachen später die Fisteln wieder auf und entleerten auch (wenigstens bei bestehender Diarrhoe) Koth; der Kranke ging nach $1^1/_2$ Jahren an Marasmus zu Grunde. Ein Theil starb an intercurrenten Krankheiten, die mit der ausgeführten Operation in keinem ursächlichen Zusammenhange standen. Die Einzelheiten kann man aus der beigefügten Tabelle, sowie aus den Krankengeschichten ersehen.

Nummer	Name	Alter und Geschlecht	Affection	Dauer des Bestehens der Affection	Complicationen	Länge des resecirten Darmstückes	Erster Stuhlgang nach der Operation	Dauer des Bestehens eines Kothabcesses post operat.	Entlassen mit Kothfistel	Entlassen mit Eiterfistel	Entlassen geheilt	Heilungsdauer bis zur Entlassung	Todesursache bezw. Sectionsbefund	Späteres Schicksal	Aufnahme- und Entlassungstag
16	W. S.	67 m.	Hernia inguin. incarcerata.	2 Tage Incarceration	—	12 Cm. Dünndarm	3 Tage	—	—	—	1	32Tage	—	28. Aug. 92 an Phthise gestorben. Keinerlei Bruchbeschw.	24. IX. 26. X. 1890
17	M. E.	31 w.	Hernia cruralis incarcerata.	3 Tage Incarceration	Hochgradiger Collaps	? Cm. Dünndarm	—	—	—	—	—	—	Tod unmittelb. nach Beendig. der Operation. Peritonitis, Darmgangrän. Nahtlinie fest.	—	17. XI. 1890
18	P. W.	18 m.	Anus praetern. nach Hernia inguin. incarc.	6 Wochen	Bauchdeckenekzem. Nachblut. a. Mesenterialgefässen	16 Cm. Dünndarm	7 Tage	—	—	—	1	145 Tage	—	April 1893: Bruchrecidiv, Bruchband, leichte Arbeit.	19. IX. 1891 14. II. 1892
19	J. Z.	69 m.	Hernia cruralis incarcerata.	4 Tage Incarceration	Hochgradiger Collaps	10 Cm. Dünndarm	—	—	—	—	—	—	Nach 3 Tagen eitrige Perit. Darmgangrän.	—	18. I. 21. I. 1892
20	M. E.	58 w.	Hernia cruralis incarc. Erst Anus praet. angelegt, später Resection.	3 Tage Incarceration, 83 Tage Anus praetern.	—	14 Cm. Dünndarm	—	—	—	—	1	43Tage	—	Juli 93: Colossaler Bauchbr., dagegen grosse Pelotte. Nur leichte Arbeit.	27. I. 2. VI. 1892
21	M. S.	24 m.	Anus praetern. nach Hernia inguin. incarc.	4 T. Incarc., 5¼ Jahr Anus praetern.	—	7 Cm. Dünndarm	6 Tage	—	—	—	1	49Tage	—	Febr. 93: Vollständig. Wohlbefinden. Kann schwere Arbeit verrichten.	8. II. 2. IV. 1892
22	L. O.	62 w.	Anus praetern. nach Hern. umbilicalis incarc.	10 Wochen	Hochgrad. Adipositas. Peritonitis v. d. Oper.	12 Cm. Dünndarm	—	—	—	—	—	—	Nach 4 Tagen allgemeine Peritonitis.	—	20. IV. 27. IV. 1892

23	W. K.	55 w.	Carcin. der Flexura sigmoid. u. einer Dünndarmschlinge.	2 Jahre	—	10 Cm. Dünndarm 12 Cm. Dickdarm	1 Tag	6 Tage	—	—	1	57 Tage	—	August 1894: Wohlbefinden, recidivfrei.	23. V. 23. VII. 1892
24	P. D.	27 m.	Perityphlitische Kothfisteln.	70 Tage	Hochgradige peritonit. Verwachsungen	85 Cm. Dünndarm 20 Cm. Dickdarm	4 Tage	—	—	—	1	59 Tage	—	Aug. 93: Wohlbefinden, kein Bauchbr., kann schwere Arbeit verrichten.	23. IX. 1892 24. I. 1893
25	J. Z.	37 w.	Hernia cruralis incarcerata. Erst Anus praetern. angelegt, später Resection.	1 Tag Incarceration, 31 Tage Anus praeternatur.	Pelveoperitonitis	45 Cm. Dünndarm	—	—	—	—	—	—	Nach 2 T. an allg. Periton., v. alter Pelveoperit. ausgeh. Nahtlinie fest	—	26. XII. 1892 28. I. 1893
26	A. P.	23 w.	Strangulationsileus 20 T. nach Laparotomie.	12 Stunden Ileussymptome	Bauchdeckenabscess	8 Cm. Dünndarm	3 Tage	—	—	—	1	69 Tage	—	Aug. 94: Wohlbefinden. Kein Bauchbruch.	12. IV. 20. VI. 1893
27	P. W.	17 m.	Kothfistel nach Dickdarmruptur.	90 Tage	Peritonitische Verwachsung.	18 Cm. Dickdarm	6 Tage	10 Tage	—	1	—	100 Tage	—	—	25. I. 30. VII. 1893
28	H. S.	47 w.	Carcinom der Flex. sigmoidea.	3 Jahre	—	12 Cm. Dickdarm	4 Tage	14 Tage	—	—	1	39 Tage	—	August 1894: Wohlbefinden.	31. V. 14. VII. 1893
29	A. H.	24 m.	Strangulationsileus durch alte peritonitische Verwachsungen.	12 Tage Ileussymptome	Schwerer Collaps	4 Cm. Dünndarm	—	—	—	—	—	—	Nach 18 St. an periton. Sepsis. Keine Periton. Nahtlinie fest.	—	25. VI. 26. VI. 1893
30	A. L.	38 w.	Tuberculöse Dünndarmstricturen.	Etwa 10 Jahre	Pyosalpinx. Hochgradige peritonit. Verwachsungen	42 Cm. Dünndarm	—	—	—	—	—	—	Nach 4 T. Perforationsperit. durch Nahtinsufficienz.	—	22. VI. 7. VII. 1893
31	W. S.	38 m.	Stenosirende Tuberculose des Coecum.	1½ Jahre Stenosenerscheinungen	—	19 Cm. Dünndarm 10 Cm. Dickdarm	7 Tage	14 Tage	—	1	—	68 Tage	—	Aug. 94: Wohlbefinden. Fistel seit ½ Jahre geschlossen.	3. VIII. 14. X. 1893
32	K. A.	35 m.	Sarkom des Coecum.	5 Wochen	—	25 Cm. Dünndarm 50 Cm. Dickdarm	5 Tage	—	—	—	—	—	—	Tod nach 47 Tagen an Kachexie und Recidiven.	16. X. 5. XII. 1893
33	A. M.	51 w.	Carcinoma recti.	1 Jahr	—	18 Cm. Dickdarm	—	—	—	—	—	—	Nach 7 T. Perforationsperit. d. Nahtinsuffic.	—	25. X. 9. XI. 1893

Anhang II.

Krankengeschichten.

1. *Hernia inguinalis incarcerata. Primäre Resection. Heilung.*

O.[1]), Wilhelm, 33jähriger Schlossermeister aus Nieder-Fischbach, Kreis Altenkirchen. Aufgenommen 31. Mai, entlassen 9. Juli 1883.

Anamnese. Seit 15—20 Jahren linksseitiger reponibler Leistenbruch; vor 2 Tagen ausgetreten, vom Arzte aber leicht wieder reponirt. Trotzdem seit der Zeit Erbrechen, Appetitlosigkeit, kein Stuhlgang.

Status. Rechts eine leicht reponirbare Hernia inguinalis; links Schmerzhaftigkeit des Samenstranges, keine Hernie. Beide Leistenkanäle frei. Patient hat zwar noch Brechneigung, fühlt sich aber sonst leidlich wohl.

Am 3. Juni früh plötzlich irreponible linksseitige Inguinalhernie. Herniotomie. Nach Spaltung der Haut präsentirt sich eine Dünndarmschlinge mit beginnender Gangrän. Resection der gangränösen Partie, welche an der convexen Seite 18 Cm., an der concaven 15 Cm. misst. Aus dem Mesenterium wird ein kleiner Keil mit entfernt, Wundränder des Mesenterium durch vier Knopfnähte, Darmenden durch eine doppelte Reihe Lembertnähte vereinigt. Reposition des Darmes nach Erweiterung der Bruchpforte. Bruchsack nicht exstirpirt. Drainage.

Schon in der folgenden Nacht gingen die ersten Flatus ab. Die Nahtlinie musste in den nächsten Tagen wegen leichter Verhaltung wieder geöffnet werden und heilte dann durch Granulationen. Leib stets weich und schmerzlos; Puls kräftig, etwas beschleunigt. Am 10. Juni nach Klysma zuerst Stuhlgang. Eine intercurrente Pneumonie im linken Unterlappen überstand Patient unter zweckentsprechender Behandlung gut und wurde am 9. Juli geheilt entlassen.

Nach später eingezogenen Erkundigungen befand sich Patient in der Folgezeit wohl.

Am 22. März 1893 wurde mir auf meine Anfrage mitgetheilt, dass er an unbekannter Krankheit verstorben sei.

2. *Perityphlitische Kothfistel. Seitliche Darmnaht. Heilung.*

A., Wilhelmine, 59jährige Baumeistersfrau aus Witten. Aufgenommen im St. Johannis-Hospital 3. August, entlassen 8. September 1883. J.-Nr. 779.

Anamnese. Patientin leidet schon seit 3—4 Jahren an Darmbeschwerden, welche in 2—4 mal im Jahre auftretender hartnäckiger Verstopfung bestehen. Dabei unter lebhaften Schmerzen und Erbrechen Anschwellung des Leibes und Defäcation nur auf energische Abführmittel. Dann wieder einige Monate Wohlbefinden. Vor 2 Jahren schwerer Anfall, wobei selbst Drastica erfolglos blieben; schliesslich Kothbrechen. Deshalb am 5. August 1881 Enterostomie im rechten Hypogastrium. Der Stuhlgang wird zum grossen Theil durch den Anus praeternaturalis entleert, erfolgt aber gelegentlich auch 8 Tage hinter einander per anum.

Status. Kräftige, sehr wohlbeleibte Frau. Im rechten Hypogastrium Kothfistel mit prolabirter Dickdarmschleimhaut. Man gelangt mit dem

1) Der Fall ist bereits von Dr. Feld in Langenbeck's Archiv. Bd. XXX. S. 222 veröffentlicht.

Finger in eine geräumige Höhle, offenbar Coecum, und tastet nach unten eine enge Oeffnung (Proc. vermiformis?) ab. Per anum injicirte Flüssigkeit läuft nach etwa 4 Minuten durch die Kothfistel ab; dabei dehnt sich der Hohlraum, in den man mit dem Finger gelangt, beträchtlich aus. Desgleichen wird in die obere Oeffnung injicirtes Wasser per anum entleert. Nach üblicher Vorbereitung am 11. August Operation. Ovaläre Umschneidung des Prolapses am Uebergangssaume und dadurch Eröffnung der Bauchhöhle. Auslösung des Prolapses in seiner ganzen Ausdehnung unter Controle des in denselben eingeführten Fingers. Eine dabei entstehende Blutung im Mesocolon wird durch einige Ligaturen gestillt. Es findet sich ein thalergrosses Loch im Dickdarm, welches zum Anus praeternaturalis hinausführt. Die Ränder desselben werden angefrischt und durch 25 Lembertnähte geschlossen; es wird also keine vollständige circuläre Darmresection gemacht. Reinigung und Reposition des Darmes. Schluss der 9 Cm. langen, dem Poupart'schen Bande parallelen Bauchwunde. Bekommt 2 mal 0,06 Opium.

15. August. Fieberfreier Verlauf, bislang Opium und flüssige Diät.

16. August. Defäcation durch Klysma erleichtert, etwas Fleisch zu Mittag. Kleiner Bauchdeckenabscess. Entfernung der Nähte.

19. August. Abscesswandungen an einander gelegt. Defäcation schwierig, nur nach reichlichem Einlauf. Seitdem täglich Stuhlgang, Allgemeinbefinden gut. Volle Kost.

20. August. Entfernung der Nähte.

25. August. Wunde vernarbt, Patientin steht auf mit Bandage.

8. September. Geheilt entlassen. Keinerlei Beschwerden von Seiten des Stuhlganges mehr.

Im März 1893 eingezogene Erkundigungen blieben unbeantwortet.

3. *Anus praeternaturalis nach Hernia inguinalis, Prolapsus intestini. Darmresection. Heilung. Tod nach 3 Monaten an Pneumonie.*

St., Hermann, 69 jähriger Ackerer aus Buschhofen. Aufgenommen 24. December 1883, gestorben 7. Juni 1884.

Anamnese. Seit 10 Jahren rechtsseitiger, nicht bis ins Scrotum hinabreichender Leistenbruch, der durch Bruchband zurückgehalten wurde. Im Juli 1883 durch Druck des letzteren Entzündung, die zu umschriebener Eiterung führte und mit der Bildung eines Anus praeternaturalis endigte, neben dem noch einige Fisteln bestanden, aus denen Koth floss. Im November wölbte sich zuerst ein kleiner Darmschleimhautwulst aus der Hauptöffnung; der Vorfall nahm allmählich an Grösse zu und war bei der Aufnahme zwei Fäuste gross und irreponibel.

An dem quer in der Inguinalgegend liegenden 20 Cm. langen Tumor, dessen Oberfläche sammetartig roth erschien, fanden sich vier Oeffnungen; aus einer derselben, die am meisten medianwärts lag, floss der Darminhalt ab; bei hohen Wassereinläufen floss aus einer zweiten, unter der Spina ant. sup. gelegenen Oeffnung Wasser aus, es war also die Mündung des abführenden Rohres. Die beiden anderen communicirten durch einen kürzeren, im Prolaps verlaufenden Schleimhautkanal.

Operation am 10. März 1884. Eröffnung der Bauchhöhle durch einen parallel dem Lig. Poup. angelegten Schnitt, Trennung der Adhäsionen;

das zuführende Rohr stellt einen Theil des Ileum dar, das abführende ist das Colon ascendens. Resection und circuläre Darmnaht. Der Prolaps, welcher somit aus der Continuität des Darmes ganz ausgeschaltet war, blieb zunächst unberührt.

14. März. Geringfügige Nahteiterung.

16. März. Erster Stuhlgang per anum. Patient erholt sich schnell. Der Prolaps wird in der Folgezeit durch Anlegung von Darmscheeren behandelt und war bis auf zwei kirschgrosse granulirende Flächen beseitigt, als am

7. Juni der Tod infolge einer hypostatischen Pneumonie eintrat.

Bei der Section fand sich an Stelle der Darmnaht eine seichte circuläre Furche im Darme, eingebettet in peritonitische Verwachsungen. Das Lumen des Darmes war an dieser Stelle für drei Finger durchgängig.

4. *Anus praeternaturalis nach Hernia inguinalis incarcerata. Resection. Heilung.*

St., Wilhelm, 29jähriger Maurer aus Honnef, Kreis Sieg. Aufgenommen 20. Juli, entlassen 5. September 1885.

Anamnese. Vor 5 Wochen acut mit kolikartigen Schmerzen in der Ileocöcalgegend erkrankt, woselbst sich eine schmerzhafte Anschwellung einstellte. Als die Anschwellung allmählich immer mehr zunahm, wurde am 15. Tage vom Arzte etwas nach unten und innen von der Spina iliaca sup. eine Incision gemacht und etwa ein Liter Eiter, untermischt mit Blut und Koth, entleert.

Status. Elend aussehender Mann. Nur beim Stehen entleert sich grünlichgelber, dünnbreiiger, nicht stark fäculent riechender Stuhlgang aus der Fistel, untermischt mit Eiter. Die Sonde dringt von der Fistel aus ziemlich oberflächlich in der Bauchwand in der Richtung nach der Symphyse hin und dann erst dort in die Tiefe. Per anum erfolgt jeden Morgen regelmässig Stuhlgang.

Zunächst Bäder, flüssige Kost und Abführmittel.

25. Juli. Erweiterung der Fistel durch Incision längs dem Lig. Poupart. Eröffnung einer bis zur Symphyse reichenden Abscesshöhle in der Bauchwand, von welcher aus zunächst die Oeffnung, welche in den Darm führt, nicht zu finden ist. Tamponade der Höhle mit Jodoformgaze, um den Koth zurückzuhalten.

30. Juli. Oedem der Bauchdecken. Beim Verbandwechsel constatirt man dicht hinter der Incisionswunde die in den Darm führende Oeffnung, kenntlich an der evertirten Schleimhaut.

10. August. Flüssige Kost und Abführmittel.

13. August. Operation. Erweiterung des Hautschnittes. Es zeigen sich an dem vorliegenden Darmstücke eine grössere, 5—6 Cm. lange, und eine kleinere Oeffnung. Da die Schleimhaut hohe quere Falten (Kerckring) aufweist, so muss es sich um eine sehr hohe Dünndarmschlinge handeln. Es wird ein circa 12 Cm. langes Darmstück resecirt und durch eine doppelte Reihe Lembertnähte (14 mit Seide und 21 mit Catgut) die Darmlumina vereinigt; das zur Kothfistel hinausführende Darmstück wird ganz entfernt. Die Bauchwunde wird bis auf den inneren Winkel, in den ein dickes Drain eingelegt wird, durch tiefgreifende Seidennähte geschlossen.

17. August. Heute zuerst breiiger Stuhl. Temperatur stets normal.

20. August. Drain entfernt. Wunde reactionslos verheilt.

29. August. Wunde schliesst sich durch Granulationen. Allgemeinbefinden des Kranken gut. Stuhlgang regelmässig.

5. September. Geheilt entlassen.

Patient stellt sich am 23. März 1893 wieder vor, ist gesund und kräftig, kann seine Maurerarbeit gut verrichten. Narbe parallel und oberhalb des Lig. Poupart. fest; kein Bauchbruch. Aeusserer Leistenring weit, an demselben die Haut mit einer strahligen Narbe (von der Kothfistel herrührend) adhärent. Beim Husten wölben sich weder hier, noch in der Gegend der Laparotomienarbe Eingeweide vor. Keine Beschwerden von Seiten des Darmes. Patient hat nur in den ersten 6 Monaten nach der Entlassung eine Bauchbinde getragen, später nicht mehr.

5. *Carcinoma coeci mit Kothfisteln. Enteroanastomose. Peritonitis. Tod.*

V., Wilhelmine, 50 Jahre alt, aus Lieberhausen, Kreis Gummersbach. Aufgenommen 11. November, gestorben 8. December 1885.

Anamnese. Ende März Schmerzen in der rechten Unterbauchgegend und sehr schnell entstehende Anschwellung oberhalb des rechten Lig. Pouparti. Nach 5 Wochen spontaner Durchbruch und Entleerung geruchlosen, gelblichen Eiters, der nach 4—5 Tagen fäculent wurde.

Status. Aeusserst abgemagerte Frau. Rechts über dem Poupart'schen Bande, etwas nach innen von der Spina ant. sup., finden sich in gerötheter Umgebung vier dicht beisammen liegende Fisteln, aus der sich Koth und Eiter entleeren. In der Darmbeingrube ein fast kindskopfgrosser, unbeweglicher, harter Tumor, der mit der Haut nicht verwachsen ist.

2. December. Laparotomie. 25 Cm. langer, flachgebogener Schnitt oberhalb des Poupart'schen Bandes. Der Uebergang des Ileum ins Colon ist mit der Bauchwand verwachsen und bildet den Anus praeternaturalis. Diese Stelle des Darmes wird durch eine solide Tumormasse von weit mehr als Faustgrösse eingenommen. Da sich ausserdem auf Darmserosa und im Netze zahlreiche kleine Geschwulstknoten finden, so wird von einer Exstirpation Abstand genommen und nur die zu- und abführende Schlinge etwa 7 Cm. vom Tumor entfernt durchgeschnitten und die freien Darmenden, d. h. das untere Ende des Colon und das obere des Ileum, durch zwei Reihen Lembertnähte vereinigt. Die an dem Tumor zurückgebliebenen Darmenden werden jedes einzeln in sich eingestülpt und durch Lembertnähte blindsackartig geschlossen, so dass also nur eine Ausschaltung der erkrankten Partie aus dem Darmkanale vorgenommen wurde. Bauchnaht.

6. December. Verlauf bisher fieberlos. In den ersten Tagen gelegentlich Erbrechen und Schmerzen im Leibe. Aus den Fisteln entleert sich noch viel Eiter. Laparotomiewunde reactionslos. Seit dem zweiten Tage regelmässiger, allerdings dünnflüssiger Stuhlgang.

8. December. In der letzten Nacht 1 Uhr plötztlich heftige Schmerzen im Unterleibe und Erbrechen. Collaps innerhalb weniger Stunden. Sehr frequenter, kleiner Puls. Leib aufgetrieben, schmerzhaft. Morphin subcutan. Morgens 8½ Uhr Tod.

Sectionsbefund. Im kleinen Becken und in der Ileocöcalgegend

serös-eitrige Flüssigkeit in geringer Menge, aber ohne kothige Beimengungen. An der Darmresectionsstelle findet sich zwischen den Nähten trüber Belag auf der Serosa, beim Anziehen reisst der Darm in der Nahtlinie ein, und es entleert sich etwas gelblicher Koth. Der übrige Befund ist für die Beurtheilung des Falles unwichtig.

6. *Perityphlitische Kothfisteln. Resection. Heilung.*

M., Rosa, 9jährige Fabrikarbeiterstochter aus Bochum. Aufgenommen 29. Januar, entlassen 11. März 1886.

Anamnese. Vor 2 Jahren Masern, nach deren Ablauf sich 3 Wochen später Schmerzen in der Blinddarmgegend einstellten. Kurze Zeit darauf spontaner Durchbruch eines perityphlitischen Abscesses, wobei sich Eiter und Koth entleerte. In der Folgezeit bildeten sich Kothfisteln zwischen Nabel und Symphyse.

Status. Jetzt findet sich in der Ileocöcalgegend eine Kothfistel, in deren Umgebung die Haut geröthet und zum Theil unterminirt ist. Aus der Fistel ragt ein Stück Darmschleimhaut hervor. Unterhalb des Nabels eine thalergrosse, Eiter entleerende Fistel mit unterminirten Rändern, eine zweite in der Mitte zwischen Nabel und Symphyse; von beiden aus dringt die Sonde bis in die Cöcalgegend vor. Die ganze rechte Seite der Unterbauchhaut ist hart infiltrirt, geröthet; ebenso der Mons Veneris. Eine dritte Fistel mündet in der Vulva links dicht neben der Clitoris; auch sie führt zum Coecum.

3. Februar. Operation. Circa 10 Cm. langer, bogenförmiger Schnitt oberhalb der Kothfistel in der Cöcalgegend. Nach Eröffnung der Bauchhöhle constatirt man leicht, dass die Kothfistel direct ins Coecum führt. Dieses wird nach Möglichkeit vorgezogen und das zu- und abführende Darmrohr abgetrennt. Doppelte Lembertnaht bei Digitalcompression der Enden. Die zurückgebliebenen Darmstücke werden nach aussen umgestülpt und abgetragen. Da die übrigen Fisteln alle von der zuerst entstandenen Kothfistel in der Gegend des Typhlon ausgehen, so wird an ihnen zunächst nichts gemacht, da anzunehmen ist, dass sie jetzt von selbst heilen werden.

8. Februar. In den ersten Tagen nach der Operation ist das Kind sehr elend, bricht aber nicht. Temperatur normal. Kleine Dosen Opium. Fisteln secerniren weniger. Einige Nähte, deren Stichkanäle geröthet, werden entfernt.

20. Februar. Abgesehen von geringer Nahteiterung guter Verlauf. Kind hat sich bedeutend erholt. Die granulirenden Stellen der Fisteln mit Höllenstein geätzt.

11. März. Entlassen. Kind ist sehr kräftig geworden. Noch einige kleine granulirende Stellen dort, wo früher die Fisteln bestanden.

Am 5. März 1893 theilte mir Herr Dr. v. Bardeleben in Bochum mit, dass er die Patientin wegen einer zur Zeit noch bestehenden, sehr wenig Eiter secernirenden Fistel 12 Cm. oberhalb der rechten Spina iliaca ant. sup. in Behandlung habe. Die Patientin sehe frisch und gesund aus, fühle sich völlig kräftig und habe nicht die geringsten Beschwerden. Die Functionen des Darmes seien vollständig normal; ein Bauchbruch in den alten Narben bestehe nicht.

7. *Hernia inguinalis incarcerata. Anus praeternaturalis, später secundäre Resection gemacht. Heilung.*

M., Anton, 22jähriger Ackerer aus Vinxt bei Königsfeld. Aufgenommen ins St. Johannis-Hospital 7. September 1886, entlassen 16. Januar 1887. Journ.-Nr. 512.

Seit 4 Tagen Einklemmungserscheinungen, seit letzter Nacht Kothbrechen. Hernia scrotalis dextra. Zweifaustgrosser Tumor der rechten Scrotalhälfte, Haut geröthet, empfindlich. Herniotomie. Stinkendes Bruchwasser, gangränöses Netz und eine circa 20 Cm. lange gangränöse Dünndarmschlinge. Erweiterung des Schnürringes, Abtragung des Netzes. Darmschlinge vorgezogen, eine gesunde Partie eingenäht, incidirt und ein dickes Rohr eingelegt.

Fieberfreier Verlauf. Die gangränösen Partien stossen sich unter Borpuderung trocken ab. Es bleibt eine Kothfistel. Nach üblicher Vorbereitung

13. November Laparotomie. Schnitt parallel dem Poupart'schen Bande, 2 Querfinger breit oberhalb der Kothfistel. Aufsuchung der zu- und abführenden Darmschlinge wegen peritonitischer Verwachsungen erschwert. Quere Durchtrennung und Vereinigung durch eine doppelte Reihe Lembertnähte. Die Stümpfe werden in sich eingestülpt, nach aussen vorgezogen und abgetrennt. Naht der Laparotomiewunde durch Seide. Drainage der alten Kothfistelöffnung.

Abends Collaps, 35°. Erbrechen und Singultus.

14. November. Keine Schmerzen, keine Tympanie, aber Erbrechen.

15. November. Befinden leidlich. Erbrechen hat fast ganz aufgehört.

In der Folgezeit erholt sich Patient schnell und wird am 16. Januar 1887 vollständig geheilt entlassen.

Im März 1893 eingezogene Erkundigungen ergaben, dass Patient gestorben ist.

8. *Anus praeternaturalis nach Herniotomie. Secundäre Resection. Heilung.*

St., Agnes, 56jährige Arbeitersfrau aus Düren. Aufgenommen 16. Juli, entlassen 14. August 1887. Wiederaufnahme 14. December 1887, entlassen 19. Januar 1888.

Anamnese. Am 18. Mai 1887 plötzlich acut an Einklemmungserscheinungen einer rechtsseitigen Schenkelhernie erkrankt. Taxisversuche vergeblich. Als am 5. Tage die erbrochenen Massen fäculent rochen, wurde vom Arzte die Herniotomie gemacht, wobei sich die Anlegung eines widernatürlichen Afters nothwendig erwies. Zur Beseitigung des letzteren sucht Patientin die Klinik auf.

Status. Stark abgemagerte Frau. In der rechten Schenkelbeuge liegt ein hochroth gefärbter Darmstumpf, aus dem sich beim Pressen flüssiger, gelber Koth entleert. Die Haut der Umgebung ungefähr zwei Handbreit im Umkreis Sitz eines stark nässenden Ekzems. Zehnpfennigstückgrosser oberflächlicher Kreuzbeindecubitus.

Zunächst Wasserkissen, häufige Waschungen, Vaseline auf Ekzem und Decubitus. Laxantien.

19. Juli. Operation, vorher Opium. 12 Cm. langer Schnitt parallel dem Lig. Pouparti, 2 Querfinger breit über demselben. Zu- und abführende

Schlinge des Dünndarmes durchschnitten und durch Assistentenfinger comprimirt. Das enge abführende Rohr muss, um mit dem weiten zuführenden vereinigt werden zu können, schräg abgeschnitten werden. Doppelte Reihen Lembertnähte mit Turnerseide. Dann werden die beiden zum Anus praeternaturalis führenden Darmstümpfe ebenfalls durch Lembertnähte verschlossen, können aber nicht entfernt werden, weil Patientin während der Operation stark collabirt. Die genähte Darmschlinge wird daher nur mit etwas Jodoformpulver bepudert und dann in die Bauchhöhle versenkt. Naht. Handtuchverband. Dauer der Operation 1 Stunde 40 Min. Abends Temp. 36,1°.

20. Juli. Abends Temp. 37,4°. Patientin fühlt sich relativ wohl und bekommt etwas flüssige Kost.

27. Juli. Die ersten Flatus gehen ab. Patientin muss wegen des Ekzems in der Schenkelbeuge häufig verbunden werden. Laparotomiewunde reactionslos. Die Darmstümpfe secerniren wenig Schleim.

23. Juli. Wieder breiiger Stuhl ohne Beschwerden. Temp. 38,1°.

29. Juli. Andauernd Wohlbefinden. Nähte entfernt; Nahtlinie reactionslos.

16. August. Patientin zunächst entlassen. Der Darmstumpf secernirt wenig Schleim.

14. December 1887. Wiederaufnahme. Das nässende Schleimhautstück macht der Patientin Beschwerden.

16. December. Anlegung einer Dupuytren'schen Darmklemme.

24. December. Darm abgeklemmt bis auf einen kleinen Rest der Schleimhaut. Dieser wird in der Folgezeit mit Salpetersäure wiederholt geätzt.

19. Januar 1888. Entlassen mit einer kleinen, noch nässenden Stelle.

Am 28. März 1893 theilte mir die jetzt 62 Jahre alte Kranke mit, dass sie sich ihrem Alter entsprechend ganz wohl fühle. In den ersten 2 Jahren nach der Operation will sie noch gelegentlich Leibschmerzen gehabt haben; später nicht mehr. An Stelle der alten Kothfistel ist noch eine kleine granulirende Stelle, die sie mit Mull bedeckt. Der Bruch tritt zwar beim Husten vor, aber ein Bruchband wird nicht getragen. Kein Bauchbruch. Allgemeinbefinden gut.

9. *Anus praeternaturalis nach Herniotomie. Secundäre Resection. Heilung.*

Sch., Emilie, 39jährige Arbeitersfrau aus Welper, Kreis Hattingen. Aufgenommen 4. November 1887, entlassen 6. Januar 1888.

Am 8. October 1887 wurde vom Arzte, nachdem Patientin Tags vorher Kothbrechen gehabt hatte, die Herniotomie gemacht, wobei sich die Anlegung eines Anus praeternaturalis nöthig erwies. Jetzt finden sich in der linken Leistenbeuge zwei Koth absondernde Fisteln in stark geröthetem, nässendem Hautbezirke; in der Umgebung findet sich ein Abscess unter der Haut mit unterminirten Rändern.

15. November. Spaltung und Auskratzung des Abscesses.

1. December. Operation. Etwa 12 Cm. langer, dem Poupart'schen Bande paralleler Schnitt. Die zum Anus praeternaturalis führenden Dünndarmschlingen werden durchschnitten, durch eine doppelte Reihe Lembert-

nähte mit einander vereinigt und versenkt. Ein in der Bruchpforte adhärenter Netzstrang wird unterbunden und abgetragen. Die beiden zurückgebliebenen Darmstümpfe werden nach aussen umgestülpt und exstirpirt, die Wunde durch zwei Jodoformgazetampons ausgestopft, die Laparotomiewunde durch Seidennähte geschlossen.

2. December. Temperatur Abends 38,4°, Puls 120, geringe Leibschmerzen. Abgang von Flatus.

4. December. Entleerung von breiigem Koth. Temperatur normal. Allgemeinbefinden leidlich.

9. December. Entfernung einiger Nähte und eines Jodoformgazetampons; der andere sitzt noch fest. Täglich regelmässig Stuhlgang, eventuell nach Ricinus.

22. December. Entfernung der anderen Tampons. Patientin hat sich sichtlich erholt.

6. Januar 1888. Geheilt entlassen. Patientin fühlt sich sehr kräftig.

Am 25. März 1893 theilte mir Herr Dr. Schütz in Welper mit, dass Patientin sich stets wohl befunden hat und nie bettlägerig war. Allerdings ist der Bruch wieder stark hervorgetreten, wird aber durch ein Bruchband zurückgehalten; in der Laparotomienarbe findet sich eine Andeutung eines Bauchbruches. Darmerscheinungen fehlen völlig. Patientin kann alle Hausarbeit verrichten.

10. *Anus praeternaturalis nach Hernia incarcerata. Secundäre Resection. Heilung.*

K., Sophie, 41jährige Buchhaltersfrau aus D. Aufgenommen ins St. Johannis-Hospital 3. August, entlassen 10. September 1888. J.-Nr. 444.

Im Frühjahre Hernia inguinalis dextra incarcerata, spontaner Durchbruch und Bildung einer Kothfistel oberhalb des Lig. Pouparti.

5. August. Operation. In Beckenhochlagerung Schnitt parallel dem Poupart'schen Bande oberhalb der Fistel. Resection eines 4 Cm. langen Stückes Dünndarm. Darmnaht; Versenkung der Schlinge. Schluss der Bauchwunde und Ausstopfen der Fistel mit Jodoformgaze.

10. September. Geheilt entlassen.

Am 13. März 1893 theilte mir Patientin mit, dass sie sich vollkommen wohl fühle und keinerlei Beschwerden mehr habe. Der Bruch trete gelegentlich noch aus, werde aber durch ein Bruchband gut zurückgehalten.

11. *Carcinoma flexurae sigmoidea. Resection. Tod an Kachexie nach 31 Tagen.*

Aus dem D., Peter, 55jähriger Fabrikant aus R. Aufgenommen ins St. Johannis-Hospital 14. August, gestorben 17. September 1889. J.-Nr. 592.

Patient leidet seit mehreren Monaten an Stuhlverstopfung, abwechselnd mit Durchfall; wiederholte Blutungen aus dem After. Patient sehr abgemagert, sieht kachektisch aus. Beim Pressen erscheint vor dem Anus eine etwa gänseeigrosse Geschwulst in dem invaginirten Darme, welche sich weich anfühlt und leicht an der Oberfläche blutet.

16. August. Laparotomie in Beckenhochlagerung. Es handelt sich um ein Carcinom der Flexura sigmoidea. Es wird ein circa 10 Cm. langes Stück Darm in der gewöhnlichen Weise resecirt und die Darmnaht ge-

macht. Flüssige Diät, Cognac, Wein, Opium. In den ersten Tagen erhebliche Tympanie, am 4. Tage die ersten Flatus.

Leider stellte sich bald ein fast handtellergrosser Decubitus am Kreuzbein ein, der trotz grösster Sorgfalt nicht heilen wollte. Dazu kam Patient sehr herunter infolge ausgedehnter Bronchitis chronica und Emphysem. Der Stuhlgang erfolgt ganz regelmässig ohne Abführmittel.

Am 17. September trat der Tod an Kachexie ein.

Section nicht gemacht.

12. *Tuberculöse Dünndarmstrictur. Resection. Tod.*

J., Ernst, 18 Jahre alt, aus Bonn. Aufgenommen ins St. Johannis-Hospital 3. December, gestorben 17. December 1889. J.-Nr. 806.

Anamnese. Patient leidet seit 8 Jahren an Darmbeschwerden, welche in Verstopfung und kolikartigen Schmerzen bestanden. Alle ihm verordneten Medicamente vertrug er schlecht. Vor 2 Jahren litt er einige Tage an Kothbrechen. Die Beschwerden nahmen immer mehr zu. Vor 10 Tagen wiederum Anfall von Ileus.

Status. Sehr stark abgemagerter junger Mann, hat nach jeder Nahrungsaufnahme die heftigsten Leibschmerzen. Bauch nicht aufgetrieben, ergiebt tympanitischen Percussionsschall. Durch die dünnen Bauchdecken sieht man zeitweise lebhafte peristaltische Bewegungen des Darmes hindurchschimmern, welche dem Patienten hochgradige Schmerzen bereiten. Dabei hört man weithin ein lautes Gurren und Poltern im Leibe und hat beim Auflegen der Hand ein Gefühl, als würde von innen her mit der Faust gegen die Bauchdecken gestossen. Durch leichte Berührungen können neue peristaltische Bewegungen ausgelöst werden.

7. December. Laparotomie in Beckenhochlagerung. Nach Eröffnung der Bauchhöhle in der Mittellinie fällt sofort eine wie ein erweiterter Magen aussehende Dünndarmschlinge auf, unterhalb welcher das Darmlumen durch einen festen, harten Ring fast völlig verschlossen ist. Resection eines etwa 8 Cm. langen Darmstückes. Mesenterialnaht und doppelte Reihe Lembertnähte mit Seide. Schluss der Laparotomiewunde.

Die im hiesigen pathologischen Institut vorgenommene mikroskopische Untersuchung des resecirten Darmstückes ergiebt Tuberculose mit vielen gut ausgebildeten Tuberkeln.

9. December. Gestern und heute viele Schmerzen und Tympanie des Bauches. Zunge trocken, kein Erbrechen. Flüssige Kost und Opium.

11. December. Abends Temp. 38,3°. Leib etwas aufgetrieben, Patient wird sehr von Blähungen gequält. Dieselben entweichen nach Einführung eines Mastdarmrohres. Wein, Haferschleim. 2 mal tägl. 0,05 Opium purum.

13. December. Gestern und heute etwas Fleisch. Schmerzen lassen nach.

14. December. Temp. 37,1 resp. 37,5°. Allgemeinbefinden sehr gut, Appetit kehrt wieder.

15. December. Noch immer viele Blähungen, die nur nach Einführung eines Mastdarmrohres entweichen.

16. December. Morgens Temp. 39,3°. Patient hat die Nacht gar nicht geschlafen wegen reissender Schmerzen im Bauche. Zunge trocken, Uebelkeit, Leib aufgetrieben. Patient sieht sehr verfallen aus. Mittags erfolgt nach einem Wassereinlauf reichlich geformter dunkler Stuhlgang.

Schmerzen dauern an. Puls sehr klein. Seit 9 Uhr Abends Erbrechen, Collapstemperatur. Erbrechen dauert die ganze Nacht an.

17. December Morgens 6 Uhr Tod. Section verweigert.

Epikrise. Patient ist an Perforationsperitonitis gestorben, welche wahrscheinlich durch ein Platzen der Nahtlinie herbeigeführt ist. Durch ein Versehen war nämlich nicht feine Seide in genügender Menge vorhanden gewesen, so dass ein Theil der Darmnähte mit einer gröberen Sorte angelegt werden musste. Wahrscheinlich ist dadurch das Durchschneiden der Fäden bedingt gewesen, um so mehr, da andauernd ein beträchtlicher Meteorismus bestand.

13. *Resection des Wurmfortsatzes gelegentlich einer Radicaloperation eines Coecumbruches. Heilung.*

K., Hugo, 23jähriger Techniker aus Haspe. Aufgenommen ins St. Johannis-Hospital 8. Januar, entlassen 9. März 1890. J.-Nr. 3.

Anamnese. Seit 3 Jahren Hernia inguinalis externa dextra, die durch Bruchband nicht völlig zurückgehalten wird.

Status. Rechter Leistenkanal weit; in ihm liegt der rechte Hoden. Starker Anprall beim Husten.

9. Januar. Operation. Im Bruchsack findet sich ein Theil des Coecum mit dem Wurmfortsatze. Letzterer wird resecirt und die Darmnaht nach Lembert gemacht. Exstirpation des Bruchsackes. Hautnaht.

1. März. Reactionsloser Verlauf. Mit Bruchband entlassen.

14. *Perityphlitische Kothfisteln. Resection. Heilung mit Eiterfisteln. Tod nach 1½ Jahren an Marasmus.*

G., Wilhelm, 14 Jahre alt, aus Bischweiler, Kreis Saarbrücken. Aufgenommen 2. August, entlassen 21. December 1887. Wiederaufgenommen 20. Mai, entlassen 28. Juli 1890.

Anamnese. Am 2. September 1886 plötzlich mit Erbrechen, Verstopfung, Anschwellung und Schmerzen rechts im Unterleibe erkrankt. Mitte December Incision unter der 12. Rippe, 14 Tage nach Weihnachten zweite Incision in der Cöcalgegend. Anfänglich geringer Eiterausfluss aus beiden Fisteln, später untermischt mit dünnem Koth.

Status. Elender junger Mann. 1 Cm. nach oben aussen von der Verbindungslinie zwischen Nabel und Spina ant. sup. findet sich eine für den kleinen Finger gut durchgängige Fistel, welche in den Darm führt und Koth und Eiter entleert. Eine zweite Fistel findet sich hinten in der Mitte zwischen Crista ilei und Rippenrand. Bei Wasserirrigation per rectum läuft die Flüssigkeit nach einiger Zeit zunächst nur durch die vordere, verschliesst man diese, auch durch die hintere Fistel ab. Es wird zunächst das Drain aus der vorderen Fistel fortgelassen, wonach dieselbe sich binnen 8 Tagen fast völlig schliesst. In der Folgezeit entleert sich dann Koth und Eiter nur aus der Rückenfistel, während die vordere zeitweise ganz geschlossen ist, aber oft wieder spontan aufbricht. Daher

27. September Laparotomie. Längsschnitt an der Aussenseite des Rectus abdominis. Nach Eröffnung der Bauchhöhle liegt das mit dem Netz verwachsene Colon ascendens vor. Dasselbe wird mit dem Finger bis zur Stelle der vorderen Fistel verfolgt und die daselbst bestehende Verwachsung mit der äusseren Haut stumpf gelöst. Das für den kleinen

Finger durchgängige Loch im Darm wird durch eine doppelte Reihe Lembertnähte geschlossen. Nach Einlegung einer Sonde in die hintere Fistel wird die Einmündungsstelle in den Darm aufgesucht, dieser stumpf von seinen Adhäsionen gelöst und die ganz nahe der ersten Stelle gelegene zweite Oeffnung im Colon in der gleichen Weise durch Naht geschlossen. Endlich werden beide Fisteln excidirt und ein Jodoformgazetampon eingelegt. Schluss der Laparotomiewunde durch Seidennähte.

29. September. Nur geringe Schmerzen und wenig Erbrechen.

1. October. Zuerst zweimal dünnbreiiger Stuhl ohne Beschwerden. Andauernd Wohlbefinden.

5. October. Zuerst feste Nahrung. Der Jodoformgazetampon in der Wunde am Rücken hat sich gelöst, wird entfernt und durch einen neuen ersetzt.

9. October. Es entleert sich heute wieder breiiger Koth durch die hintere Oeffnung, während die vordere sich ganz geschlossen hat. Entfernung der Nähte aus der reactionslos verheilten Laparotomiewunde.

November. Es entleert sich immer weniger Koth aus der hinteren Oeffnung, die vordere ist fest vernarbt.

10. December. Schluss der hinteren Fistel durch ein zartes Häutchen.

21. December. Geheilt entlassen.

Wiederaufnahme 20. Mai 1890. Jetzt 17 Jahre alt. Während die vordere Fistel andauernd geschlossen blieb, brach bald nach der Entlassung des Kranken die hintere wieder auf und blieb seit der Zeit offen. Vor 8 Monaten bildete sich am unteren Ende der früheren Incisionswunde eine Geschwulst, die spontan durchbrach und seit der Zeit Koth entleerte. Es bestehen also jetzt wieder zwei Kothfisteln, eine vordere und eine hintere, welche beide, wie die Untersuchung mit zwei Sonden ergiebt, mit einander communiciren und in den Darm führen. Aus der vorderen Fistel entleert sich reichlich Koth. Ausserdem sieht man in der Bauchhaut die alte Operationsnarbe und die alte fest vernarbte, strahlenförmig eingezogene Fistel. Der rechte Oberschenkel steht in Flexionscontractur, die Wirbelsäule ist im Lendentheile nach links skoliotisch ausgebogen. Lungen frei.

29. Mai. Operation nach üblicher Vorbereitung. Resection eines 5 Cm. langen Stückes vom Colon ascendens und Lembertnähte. Die Fistelkanäle werden mit Jodoformgaze ausgestopft und von der Laparotomiewunde aus ein Jodoformgazestreifen bis zum Darm hingeführt. Dauer der Operation 75 Minuten.

31. Mai. Heute zuerst Stuhlgang. Temperatur normal. Patient war gestern etwas collabirt, hat sich heute erholt.

4. Juni. Jodoformgazetampon in den Fisteln saugt ziemlich viel Eiter auf, wird daher etwas vorgezogen. Häufiger Verbandwechsel.

20. Juni. Beide Jodoformgazetampons werden entfernt, die Wunde ausgespült und neue Tampons lose eingelegt. Die Nähte der Laparotomiewunde entfernt.

28. Juli. Entlassen auf seinen dringenden Wunsch. In der Cöcalgegend findet sich eine 8 Cm. tiefe, hinten über der Beckenschaufel eine 12 Cm. tiefe Fistel; die in beide eingeführten Sonden berühren sich nicht. Beide Fisteln entleeren zwar noch Eiter in mässiger Menge, aber keinen Koth mehr. Der ganze Stuhlgang erfolgt per anum.

Am 24. März 1893 theilte mir der Vater mit, dass der Kranke am 8. Januar 1892 an zunehmendem Marasmus gestorben sei. Einige Zeit nach der Entlassung aus der Klinik seien Körperkräfte und Appetit sehr zurückgegangen. Die Fisteln brachen wieder auf, entleerten viel Eiter und bei bestehender Diarrhoe auch Koth, während fester Stuhlgang ausschliesslich per anum entleert wurde. Die Fisteln mussten täglich 2- bis 3 mal verbunden werden.

15. *Hernia cruralis incarcerata. Primäre Resection. Heilung.*

Sch., Helene, 45 Jahre alt, aus Rech, Kreis Ahrweiler. Aufgenommen 5. September, entlassen 8. November 1890.

Patientin leidet seit mehreren Jahren an einer linksseitigen Schenkelhernie. Seit vorgestern Einklemmungserscheinungen.

5. September. Herniotomie. Nach Eröffnung des Bruchsackes zeigt sich eine Littre'sche Hernie: eine Dünndarmschlinge ist blauschwarz verfärbt und der Gangrän verdächtig. Die Schlinge wird zunächst mit Jodoformgaze umhüllt und vor der Bauchhöhle liegen gelassen.

6. September Morgens kein Fieber, Puls kräftiger. Die eingeklemmte Schlinge reisst bei geringem Zug ein. Es wird daher ein etwa 20 Cm. langes Stück resecirt. Nach Vereinigung der beiden Darmlumina wird die Naht mit einem Streifen Jodoformgaze bedeckt und dieser zur Bauchhöhle hinausgeleitet. Verkleinerung der Bruchpforte. Hautnaht. Dauer der Operation 30 Minuten. Opium, flüssige Diät.

10. September. Kein Fieber; Flatus gehen ab. Opium ausgesetzt.

13. September. Entfernung des Jodoformgazetampons.

1. October. Wunde heilt durch Granulationen. Stuhlgang regelmässig.

15. October. Granulationen mit Höllenstein geätzt. Allgemeinbefinden gut.

8. November. Geheilt entlassen.

16. *Hernia inguinalis incarcerata. Primäre Resection. Heilung.*

St., Wilhelm, 67 jähriger Ackerer aus Berzdorf bei Brühl. Aufgenommen 24. September, entlassen 26. October 1890.

Anamnese. Seit etwa 6 Jahren rechtsseitige Inguinalhernie, welche seit 48 Stunden irreponibel ist. Galliges, nicht fäculentes Erbrechen; kein Stuhlgang. Leib etwas aufgetrieben, druckempfindlich. Abnorm hohe Lage des rechten Hodens. Halbgänseeigrosse Hernie.

24. September. Herniotomie. Nach Eröffnung des Bruchsackes, an dessen Aussenseite der Hoden durch eine schwielige, haselnussgrosse, verdickte Stelle verwachsen ist, zeigt sich eine grauschwarz gefärbte, gangränöse Dünndarmschlinge. Dieselbe wird vorsichtig vorgezogen und in einer Länge von 12 Cm. resecirt. Nach sorgfältig angelegter doppelter Lembertnaht wird die Schlinge zurückgeschoben, so dass sie dicht an der Bruchpforte liegen bleibt. Letztere wird mit Jodoformgaze verstopft. Hautnaht. Dauer der Operation 70 Minuten.

Abends Temp. 38,7° und geringe Opiumdosen.

25. September. Abgang von Flatus, Puls kräftig, wenig Leibschmerzen, kein Erbrechen. Temp. 37,6°.

27. September. Verbandwechsel: Wunde reactionslos. Zuerst dünnbreiiger Stuhl. Allgemeinbefinden gut.

University of California LIBRARY

2. October. Nähte entfernt, neuer Jodoformgazetampon.

7. October. Entfernung des Tampons.

17. October. Patient bekommt volle Kost. Wunde granulirt.

26. October. Entlassen mit fester Narbe an Stelle der Operationswunde. Beim Husten kein Anprall oder Hervorwölbung zu constatiren. Daher kein Bruchband.

Patient ist am 28. August 1892 an Lungenschwindsucht gestorben. Wie sein Sohn mittheilte, hat er von Seiten seines Bruches nicht die geringsten Beschwerden mehr gehabt.

17. *Hernia cruralis incarcerata. Primäre Resection. Tod im Collaps.*

E., Margarethe, 31jährige Korbmachersfrau aus Bonn. Aufgenommen 17. November, gestorben 17. November 1890.

Angeblich erst seit 6 Wochen linksseitige Cruralhernie. Vor 3 Tagen plötzlich Schmerzen an der Stelle des Bruches, seitdem weder Abgang von Flatus, noch von Stuhlgang. Jetzt hochgradiger Collaps, Puls kaum zu fühlen, Singultus mit Kothgeruch aus dem Munde. In der linken Inguinalfalte eine wallnussgrosse prallelastische Geschwulst.

Sofortige Herniotomie. Im Bruchsack liegt eine gangränöse Dünndarmschlinge, die an drei erbsengrossen Stellen grau verfärbt und der Perforation nahe ist. Resection der gangränösen Partie und Darmnaht. Während der Operation wird der Puls immer schlechter. Tod unmittelbar nach der Operation, welche 40 Minuten dauerte.

Sectionsbefund. Darmschlingen leicht mit einander verklebt, Dünndarmschlingen aufgetrieben, Dickdarm contrahirt. Die Serosa des Ileum ist trübe, an mehreren Stellen blauschwarz verfärbt mit fibrinösen Auflagerungen. Etwa 75 Cm. oberhalb des Coecum eine feste Darmnaht. In der Bauchhöhle eine geringe Menge trüber, braunrother Flüssigkeit.

18. *Anus praeternaturalis nach Herniotomie. Secundäre Resection. Heilung.*

W., Peter, 18jähriger Tagelöhner aus Horresen, Kreis Montabaur. Aufgenommen 19. September 1891, entlassen 14. Februar 1892.

Anamnese. Seit mehreren Jahren rechtsseitiger Leistenbruch. Vor 6 Wochen wegen Incarceration Herniotomie gemacht, wonach eine Kothfistel zurückblieb.

Status. Gegend der rechten Hüftbeuge wird durch ein stark nässendes Ekzem eingenommen. In der Mitte zwischen Spina anterior sup. und Symphyse liegt ein etwa 6 Cm. langes Darmstück mit nach aussen umgestülpter, stark injicirter Schleimhaut vor, aus dem sich dünnflüssiger Koth entleert. Per anum kein Stuhlgang.

22. September 1891. Laparotomie. Querincision etwa 3 Finger breit oberhalb der Kothfistel. Die zu- und abführende Dünndarmschlinge wird etwa handbreit von der Fistel quer durchtrennt und die Darmenden durch eine doppelte Reihe Lembertnähte vereinigt. Die resecirten, zur Kothfistel hinausführenden Enden werden in sich eingestülpt und vor die Bauchwand gezogen. Da das Mesenterium von diesen Resten nicht losgelöst wurde, so gelingt das Vorziehen der abführenden Schlinge nur unvollkommen. Indessen musste die Operation wegen drohenden Collapses

des Patienten durch Schluss der Laparotomiewunde schnell beendigt werden. Dauer der Operation 60 Minuten.

23. September. Patient hat sich erholt. Keine Temperatursteigerung.

26. September. Während die zuführende Darmschlinge vor den Bauchdecken liegt, hat sich die abführende Schlinge fast vollständig wieder nach innen gezogen. Laparotomiewunde verheilt.

29. September. Erster Stuhlgang ohne Schmerzen.

October. In der Folgezeit erholt sich Patient schnell, hat regelmässig Stuhlgang. Das vor den Bauchdecken liegende Darmstück hat sich nekrotisch abgestossen, das andere hat sich ganz nach innen gezogen.

15. December. Laparotomie. Schnitt parallel der früheren Laparotomiewunde. Entfernung des übrig gebliebenen Darmstückes. Ziemlich beträchtliche arterielle Blutung aus den Mesenterialgefässen, welche zahlreiche Unterbindungen nöthig macht. Die Bauchhöhle durch Seidennähte geschlossen, während an die Stelle der Kothfistel ein Jodoformgazetampon gelegt wird. Abends wird wegen Verdachts auf innere Blutung die Wunde revidirt, wobei sich aus der Peritonealhöhle eine beträchtliche Menge dunkeln Blutes entleert. Es müssen noch weitere 10 Ligaturen am Mesenterialstumpfe vorgenommen werden. Subcutane Injection von 300 Ccm. Kochsalzlösung.

16. December. Patient erholt sich, Puls zwar noch frequent, aber voller; keine peritonealen Erscheinungen.

17. December. Allgemeinbefinden gut.

24. December. Entfernung der letzten Nähte.

20. Januar 1892. Patient steht auf.

14. Februar. Entlassen. In der rechten Unterbauchgegend zwei solide Narben, die sich beim Hustenstoss nur sehr wenig vorwölben.

Nach brieflicher Mittheilung vom 3. April 1893 befindet sich Patient wohl und verdient sich seinen Unterhalt durch Steineklopfen. Gegen den etwas vortretenden Bruch wird ein Bruchband getragen. Appetit und Verdauung gut.

19. *Hernia cruralis incarcerata. Primäre Resection. Darmgangrän. Peritonitis.*

Z., Johann, 69jähriger Ackerer aus Geislar. Aufgenommen 18. Januar, gestorben 21. Januar 1892.

Seit 4 Tagen incarcerirte rechtsseitige Femoralhernie, seit 3 Tagen Kothbrechen. Gänseeigrosser Tumor mit gerötheter Hautoberfläche.

18. Januar. Sofort Operation. Bei der Eröffnung des Bruchsackes quillt zunächst ein taubeneigrosser sugillirter Netzknoten hervor, daneben findet sich die eingeklemmte Dünndarmschlinge, deren Kuppe schwarz verfärbt ist und einige grauweisse Flecke trägt. Bei der Berührung dieser Stellen quillt etwas Eiter hervor. Die Schlinge wird vorgezogen und ein circa 10 Cm. langes Darmstück weit im Gesunden resecirt und nach Lembert genäht. Dann wird das vorgefallene Netzstück abgebunden und resecirt, und der Darm nach sorgfältiger Desinfection und Erweiterung der Bruchpforte in die Bauchhöhle reponirt. Abtragung des Bruchsackes und Naht der Bruchpforte und Hautwunde. Letztere durch einen Jodoformgazestreifen drainirt. Dauer der Operation 30 Minuten.

20. Januar. Puls klein, 120 in der Minute. Abdomen aufgetrieben, druckempfindlich. Bislang weder Flatus noch Faeces abgegangen. Zunge trocken, beginnender Collaps. Im Laufe des Tages nimmt das Erbrechen und die Druckempfindlichkeit des Leibes zu. Es wird daher Abends in Narkose in der Regio iliaca dextra eine Incision gemacht, eine tiefe Darmschlinge vorgezogen, in der Bauchwunde eingenäht und eröffnet. Bei der Eröffnung der Bauchhöhle entleert sich trübe, flockige Flüssigkeit. Diese Anlegung eines Anus praeternaturalis hatte im Laufe der Nacht nur vorübergehende Besserung der subjectiven Beschwerden zur Folge. Gegen Morgen trat wieder Erbrechen ein.

21. Januar. Rascher Collaps. Nachmittags 3 Uhr Tod.

Sectionsbefund. Dünndarmschlingen stark blutunterlaufen, aufgetrieben, mit gelblich breiigen Massen bedeckt und unter einander verklebt. In der Beckenhöhle trübe gelblich-grüne Flüssigkeit. In der Beckenhöhle ist mit der Flexura sigmoidea eine Dünndarmschlinge durch eitrige Massen verklebt und in einer Ausdehnung von circa 20 Cm. schwärzlich verfärbt. In der Mitte dieser gangränösen Partie findet sich eine circuläre Darmnaht. Eine andere Dünndarmschlinge ist in der rechten Fossa iliaca als Anus praeternaturalis angenäht.

20. *Hernia cruralis incarcerata. Anus praeternaturalis, später secundäre Resection. Heilung.*

E., Margarethe, 58jährige Wittwe aus Libour, Kreis Mühlheim a/R. Aufgenommen 27. Januar, entlassen 2. Juni 1892.

Anamnese. Patientin leidet seit 27 Jahren an einer rechtsseitigen Schenkelhernie. Vor 3 Tagen Einklemmungserscheinungen und seit der Zeit weder Faeces noch Flatus. Bislang mit Einläufen behandelt.

Status. Kindskopfgrosse Hernie unter dem rechten Poupart'schen Bande hervortretend. Haut über der Geschwulst glänzend, geröthet, sehr druckempfindlich. Fortwährendes Erbrechen stinkender Massen. Puls 120, ziemlich kräftig. Sofort

27. Januar Operation. Eröffnung des mit stinkendem Bruchwasser angefüllten Bruchsackes durch eine Längsincision. Die vorliegende Dünndarmschlinge ist zwar noch glänzend, aber tief blauschwarz gefärbt. Da nach Eröffnung der brandigen Partie der Kothabgang noch behindert ist, so wird die Bruchpforte erweitert, der Darm etwas vorgezogen und in die Bruchpforte eingenäht. In den zuführenden Schenkel wird ein dickes Gummirohr eingeführt. Die vorgezogene Schlinge ist in einer Ausdehnung von etwa 20 Cm. gangränös und trägt auf der Serosa einen fibrinösen, schmutzigen Belag. Das ganze Stück wird resecirt.

28. Januar. Dünner Koth und Flatus sind durch das Gummirohr reichlich abgegangen, das Erbrechen hat aufgehört. Keine Zeichen von Peritonitis.

Der weitere Verlauf war ein vollkommen regelmässiger. Patientin erholte sich sehr bald, die Temperatur war stets normal. Der ganze Koth geht durch die Kothfistel ab. In deren Umgebung bildet sich infolgedessen ein stark nässendes Ekzem, und Anfang April ein kleiner Abscess unter der Haut, welcher incidirt wurde und bald darauf verheilte. So konnte denn, nachdem das Ekzem und der Abscess zur Verheilung gekommen waren, nach der üblichen Vorbereitung am

20. April die Darmresection gemacht werden. Die Bauchhöhle wird durch einen 15 Cm. langen, dem Poupart'schen Bande parallelen, 8 Cm. oberhalb der Kothfistel geführten Schnitt eröffnet. Sofort präsentiren sich zwei zum Anus praeternaturalis führende Dünndarmschlingen. Die Schlingen werden 7 Cm. vom Anus praeternaturalis quer durchtrennt und durch eine doppelte Lembertnaht vereinigt, während die blinden Darmenden invaginirt und entfernt werden. Die Laparotomiewunde wird durch Seidennähte geschlossen, die Stelle des früheren Anus praeternaturalis durch Jodoformgaze tamponirt.

22. April. Vollkommen reactionsloser Verlauf. Keinerlei peritoneale Erscheinungen.

2. Juni. Patientin mit völlig verheilter, fester Narbe und gut sitzendem Bruchbande entlassen.

Am 5. Juni 1893 stellt sich Patientin mit einem grossen Bauchbruche wieder vor, der im Liegen zwar ganz zurückgeht. Es wird eine Leibbinde mit grosser Pelotte getragen. Patientin ist sehr corpulent; kann nur leichte Hausarbeit verrichten. Von Seiten des Darmes keine Störungen.

21. *Anus praeternaturalis nach Herniotomie. Secundäre Resection. Heilung.*

Sch., Mathias, 24jähriger Ackerer aus Heddert bei Kell, Kreis Trier. Aufgenommen 8. Februar, entlassen 2. April 1892.

Anamnese. Seit 1886 Hernia inguinalis dextra. Am 1. November 1891 Einklemmungserscheinungen, am 5. November vom Arzte Herniotomie gemacht, die die Anlegung eines widernatürlichen Afters erforderte.

Status. Elend aussehender junger Mann. In der Gegend des rechten Leistenrings eine eingeheilte Darmschlinge, aus der sich dünnflüssiger Koth entleert. Finger dringt durch die Bruchpforte in eine mit Schleimhaut ausgekleidete Höhle; der abführende Schenkel der Darmschlinge ist nicht zu fühlen.

12. Februar. Operation. 12 Cm. langer Schnitt parallel dem Poupart'schen Bande, etwas oberhalb des Anus praeternaturalis. Die zuführende Darmschlinge wird ohne grosse Mühe gefunden und etwa 3 Cm. vor dem Anus praetern. abgeschnitten. Schwieriger war der mit mehreren benachbarten Darmschlingen verwachsene, vollständig collabirte abführende Schenkel zu finden. Auch dieser wird 4 Cm. vom Anus praeternaturalis quer durchtrennt, die beiden Schlingen durch eine doppelte Reihe Lembertnähte vereinigt und in die Bauchhöhle versenkt. Die beiden resecirten Darmenden werden eingestülpt, nach aussen vorgezogen und mit der Scheere abgetrennt. Das Loch in der Bauchwand durch Jodoformgaze tamponirt. Laparotomiewunde durch Seidenknopfnaht geschlossen. Dauer der Operation 2 Stunden.

16. Februar. Fieberfreier Verlauf. Abends die ersten Flatus.

19. Februar. In der vergangenen Nacht hat sich mit den Flatus etwas schwarzer dünnflüssiger Koth entleert.

1. März. Tampon aus der Fistelöffnung entfernt. Täglich regelmässig Stuhlgang. Wunde reactionslos.

16. März. Patient verlässt das Bett. Stelle des früheren Anus praeternaturalis zeigt noch eine zehnpfennigstückgrosse granulirende Fläche.

2. April. Mit Bruchband entlassen. Sternförmige eingezogene feste Narbe an Stelle der früheren Kothfistel. Keine Vorwölbung, kein Anprall beim Husten.

Am 23. Februar 1893 theilte mir Patient brieflich mit, dass er seit seiner Entlassung aus der Klinik „noch keine Stunde krank" gewesen sei, etwa 50 Pfund an Körpergewicht zugenommen habe und alle im landwirthschaftlichen Betriebe vorkommenden leichten und schweren Arbeiten gut verrichten könne. Der Appetit sei gut, der Stuhlgang erfolge regelmässig jeden Tag, sei breiig, ohne Beimischung von Blut u. s. w.; niemals sollen Koliken oder Leibschmerzen aufgetreten sein. Die Narbe sei fest und mache ihm keinerlei Beschwerden.

22. *Kothfistel nach Hernia umbilicalis incarcerata. Secundäre Resection. Tod an Peritonitis.*

O., Louise, 62 Jahre alt, aus Unna in Westfalen. Aufgenommen im St. Johannis-Hospital 20. April, gestorben 27. April 1892. J.-Nr. 242.

Vor 10 Wochen erlitt Patientin einen eingeklemmten Nabelbruch; ein grosses Stück Darm soll sich spontan abgestossen haben.

Sehr corpulente, alte Frau. Bauchdecken ausserordentlich fettreich. In der Gegend des Nabels findet sich eine runde Oeffnung mit eingezogenen Rändern, aus welcher sich Stuhlgang und Eiter entleert.

23. April. Eröffnung der Bauchhöhle links vom Nabel. Eine etwa 12 Cm. lange Dünndarmschlinge, welche zum Anus praeternaturalis hinführt, wird stumpf losgelöst, resecirt und mit einer doppelten Reihe Catgutnähten genäht. In dem Mesenterium der Darmschlinge, sowie im Netze finden sich zahlreiche kleine Abscesse, die theilweise bei den nöthigen Manipulationen eröffnet werden. Bei der sehr schlechten Narkose (starkes Pressen und Erbrechen) und den sehr fettreichen Bauchdecken macht der Schluss der Bauchhöhle grosse Schwierigkeiten. In den unteren Wundwinkel wird ein Jodoformgazetampon eingelegt.

25. April. Schmerzhaftigkeit des Abdomens, Erbrechen brauner Massen.

26. April. Patientin bricht andauernd, hat heftige Leibschmerzen und verfällt im Laufe des Tages und der folgenden Nacht schnell unter den Zeichen einer allgemeinen Peritonitis.

27. April. Morgens 6 Uhr Tod. Section verweigert.

23. *Carcinoma flexurae sigmoideae. Resection der Flexur und einer Dünndarmschlinge. Heilung.*

K., Wilhelmine, 55jährige Haushälterin. Aufgenommen 23. Mai, entlassen 23. Juni 1892.

Anamnese. Seit 2 Jahren Schmerzen in der Unterbauchgegend, Stuhlverstopfung und häufige Beimengung von Blut zum Stuhlgang. Bei Gebrauch von Abführmitteln heftige Koliken mit Kollern und Poltern im Leibe und fast unerträgliche Schmerzen, darauf Entleerung kleiner harter Kothballen und grösserer Mengen Blut. Von März 1891 bis März 1892 im städtischen Krankenhause zu M. behandelt, wo ein etwa 7 Cm. langer Tumor in der linken Unterbauchgegend constatirt, von einer Operation aber abgerathen wurde. Eine Grössenzunahme der Geschwulst wurde nicht constatirt. Nach der Rückkehr in die Heimath andauernd die alten

Beschwerden, und seit April 1892 sehr heftige Kreuzschmerzen, welche Patientin veranlassten, die Bonner chirurgische Klinik aufzusuchen.

Status. Kleine, schlecht genährte Person, mit schwach entwickelter Musculatur und geringem Fettpolster. Bei der Untersuchung in Narkose fühlt man in der linken Unterbauchgegend einen harten, etwa 8—10 Cm. langen, kaum beweglichen, walzenförmigen Tumor, der etwas druckempfindlich ist; Percussionsschall über demselben gedämpft-tympanitisch. Keine Inguinaldrüsenschwellung. Per vaginam et rectum nichts zu fühlen. Da Patientin die Anlegung eines Anus praeternaturalis verweigerte und lieber ihr Leben einbüssen, als mit den bisherigen Beschwerden weiter leben wollte, so wurde nach der üblichen Vorbereitung am

27. Mai in Narkose und Beckenhochlagerung die Laparotomie gemacht. Zuerst Längsschnitt oberhalb des linken Poupart'schen Bandes. Die eingeführte Hand constatirt in der Gegend der Flexura sigmoidea

Fig. 3.

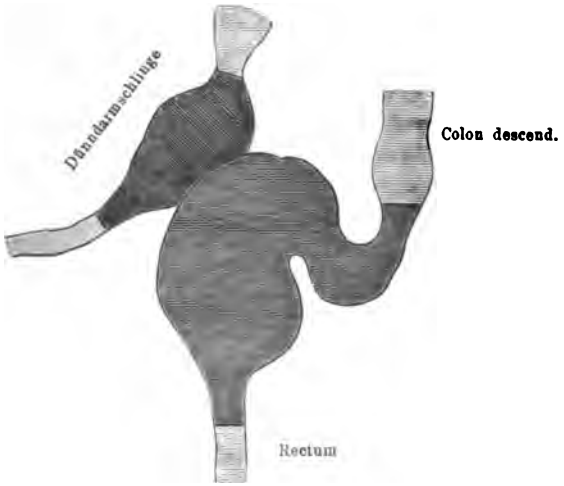

einen Tumor. Da indessen die Entfernung desselben von diesem Schnitte aus nur unter den grössten Schwierigkeiten möglich gewesen wäre, so wird die Wunde durch tiefgreifende Seidennähte wieder geschlossen. Zweiter Bauchschnitt in der Linea alba vom Nabel bis zur Symphyse. Es findet sich ein etwa 7—8 Cm. langer, harter, ringförmiger Tumor der Flexura sigmoidea. An denselben ist durch peritonitische Verwachsungen eine Dünndarmschlinge angeheftet, die ebenfalls in einer Ausdehnung von etwa 5 Cm. von Geschwulstmassen durchsetzt ist. Eine Betheiligung der mesenterialen Lymphdrüsen fehlt. Es wird daher zunächst die Dünndarmschlinge gelöst, durch einen Seidenfaden kenntlich gemacht und einstweilen in die Bauchhöhle zurückgelegt. Dann wird die erkrankte Partie der Flexur etwa 2 Cm. im Gesunden circulär umschnitten und resecirt (in der Zeichnung dunkel schraffirt); darauf die durchschnittenen Darmenden mit Seide durch eine doppelte Reihe Lembertnähte vereinigt. Dies war nur unter sehr grossen Schwierigkeiten möglich, da die Naht von

der Bauchwunde aus im kleinen Becken angelegt werden musste. Dabei wurde mit Vortheil der Küster'sche Schwan und extreme Beckenhochlagerung angewandt. Um ein Ausfliessen von Koth aus dem centralen Dickdarmende zu verhüten, wird in dasselbe ein mit einem langen Seidenfaden versehener Gazetampon gesteckt und ersterer per anum herausgeleitet. Nach Vollendung der Naht wird der Tampon an dem Faden herausgezogen. Dann wird auch noch die erkrankte Dünndarmschlinge weit im Gesunden resecirt, nach Lembert genäht, in die Bauchhöhle versenkt und letztere durch tiefgreifende Seidennähte geschlossen. Dauer der Operation 1 Stunde 50 Minuten. Patientin ist sehr collabirt, hat elenden Puls und oberflächliche Athmung. Es liess sich wiederholt nicht vermeiden, dass etwas Koth in die Bauchhöhle floss. Derselbe wurde sofort sorgfältig wieder abgewischt. Abends Temp. 37,3°. Trotz Opium Abgang von etwas dünnem Koth.

29. Mai. Temperatur Morgens und Abends 38°. Leib druckempfindlich, Erbrechen und Singultus.

31. Mai. Temperatur wieder normal. Patientin collabirt sehr. Leib in der Unterbauchgegend aufgetrieben.

4. Juni. Bei normaler Temperatur starke Tympanie des Bauches mit sehr energischer und ungeheuer schmerzhafter Peristaltik. Dabei wird ganz dünner wässriger Stuhl in grossen Massen 20—30 mal am Tage entleert. Opiate und Wismuth helfen nur wenig. Patientin kommt sehr herunter.

9. Juni. In der letzten Nacht Durchbruch eines Kothabscesses in der Nahtlinie der Linea alba. Einige Nähte entfernt. Drainage. Der trommelartig stark aufgetriebene Bauch fällt zusammen, die Peristaltik und die häufigen Stuhlentleerungen lassen nach.

15. Juni. Bauch eingefallen. Aus der Wunde entleert sich nur noch wenig fäculent riechender Eiter, kein Koth. Das Wasser eines Rectalklystieres dringt nicht durch die Bauchwunde. Es kann also nur die resecirte Dünndarmschlinge mit dem Kothabscess communiciren, während die Colonnaht gehalten hat.

25. Juni. Letztes Drain weggelassen. Secretion gering. Patientin erholt sich zusehends.

5. Juli. Patientin zuerst ausser Bett.

Am 18. Juli wurden in Narkose nach Spaltung einiger Fisteln in der Bauchwunde noch etwa 6 Seidennähte aus der Tiefe hervorgeholt.

Am 23. Juli mit fast verheilter Wunde entlassen. Stuhlgang ausschliesslich per rectum entleert.

Am 21. Januar 1893 stellte sich Patientin wieder vor; sieht blühend und gesund aus, hat 31 Pfund an Körpergewicht zugenommen und wiegt jetzt 127 Pfund. Appetit und Allgemeinbefinden ausgezeichnet. Stuhlgang regelmässig, nie Verstopfung, nie Blut im Stuhlgang, nie Poltern und Kollern im Leibe oder irgend welche Zeichen, welche auf eine Darmstenose hindeuten könnten. Per rectum ist nichts von der Naht zu fühlen. Patientin hat einen, sie im Uebrigen aber nicht belästigenden Hängebauch, bedingt durch einen Bauchbruch mässigen Grades in der Narbe der Mittellinie. Die Narbe in der linken Unterbauchgegend ist fest. Durch die schlaffen Bauchdecken hindurch kann man im Bauche keinerlei Tumoren

nachweisen. Inguinaldrüsen nicht zu fühlen. Patientin hat weder beim Gehen und Stehen noch bei leichter Hausarbeit irgend welche Beschwerden. Gegen den Bauchbruch wird eine Leibbinde getragen.

Laut brieflicher Mittheilung (Ende August 1894) befindet sich Patientin vollständig wohl.

24. *Perityphlitische Kothfistetn. Resection. Heilung.*

D., Peter, 27jähriger Ackerer aus Anschau, Kreis Mayen. Aufgenommen 23. September 1892, entlassen 24. Januar 1893.

Anamnese. Im October 1890 mit Schmerzen in der Unterbauchgegend, Stuhlverstopfung, Uebelkeit und Erbrechen erkrankt; war damals so elend, dass an einen Transport in ein Krankenhaus nicht zu denken war. März 1891 Aufnahme in der hiesigen medicin. Klinik; daselbst einen Monat wegen Perityphlitis behandelt. Körpergewicht stieg von 101 auf 110 Pfund; Beschwerden blieben aber die gleichen. Waren die Schmerzen gering, so konnte Patient wohl leichte Arbeit thun, musste sich aber ins Bett legen, wenn sie heftiger wurden. In der Ileocöcalgegend bildete sich eine harte Geschwulst in Form eines länglichen Stranges, welche allemal dann, wenn Patient heftige Schmerzen hatte, an Grösse zunahm und in den schmerzfreien Intervallen wieder kleiner wurde.

Anfang August 1892 wurden die Schmerzen wieder sehr heftig. Unter warmen Umschlägen bildete sich eine weiche Geschwulst, die Mitte des Monats vom Arzte incidirt wurde. Dabei entleerte sich viel Eiter und Blut und zwei Kirschkerne. Nach etwa 8 Tagen floss aus der Wunde auch Koth ab. In der Folgezeit nahmen die aus der Wunde sich entleerenden Kothmassen immer mehr zu.

Status. Aeusserst elender und abgemagerter Mann mit beginnendem Decubitus. Handbreit oberhalb des rechten Lig. Pouparti findet sich eine Fistel mit unterminirten Rändern, aus der sich stinkender Eiter und dünnflüssiger Koth entleert. Unter den Bauchdecken hat sich in der Umgebung der Fistel Koth und Eiter angesammelt, der bei leichtem Drucke aus der Oeffnung hervorquillt. Der Koth wird etwa in gleichen Mengen per rectum und durch die Fistel entleert. Temperatur normal.

Nachdem Patient täglich 2 mal gebadet hatte und dadurch die Haut in der Umgebung der Fistel gereinigt war, wurde am 1. October 1892 in Narkose die Fistel erweitert, die unterminirten Hautränder abgetragen nnd ein dickes Drain eingeführt. Flüssige Diät. Opium. 12. bis 17. October leichte Fiebersteigerungen bis 38,6° mit geringen Leibschmerzen. Appetit gut. Koth fliesst ausschliesslich durch die Fistel ab. Nur einige Male wurden per anum ganz kleine harte trockene nussgrosse Kothballen entleert. 18.—23. October. Temperatur normal.

24.—31. October wieder gelegentlich Temperatursteigerungen Abends bis 38,6° bei geringen Leibschmerzen. Die ganze Unterbauchgegend ist vorgewölbt und druckempfindlich. Wiederholt wurden dem Patienten Wasserklystire unter hohem Druck gegeben, ohne dass jemals Wasser aus der Fistel abgeflossen wäre.

Da der per anum entleerte Koth jedenfalls ganz alt war, der frische ausschliesslich durch die Fistel entleert wurde, überdies auch die Rectalklystire nie durch die Fistel abflossen, so musste man eine hochgradige

Stenose, wenn nicht gar einen absoluten Verschluss des Darmrohres wahrscheinlich in der Gegend des Blinddarmes annehmen. Indessen contraindicirten die noch stets vorhandenen leichten peritonealen Reizerscheinungen vor der Hand die Darmresection. Dieselben hörten erst nach dem 1. November völlig auf. Temperatur seit der Zeit stets normal. Patient hatte sich sichtlich erholt, Körpergewicht hatte zugenommen, die Haut in der Umgebung des widernatürlichen Afters sauber und frei von Ekzem. Patient bekam zweimal täglich ein Vollbad.

Nachdem Patient 4 Tage lang bei flüssiger Diät abgeführt hatte, bekam er am 26. November 1893 Morgens 20 Tropfen Tct. Opii simpl. Dann wurde in Aethernarkose mit 0,02 Morphin subcutan bei Beckenhochlagerung auf dem Trendelenburg'schen Operationsstuhl die Laparotomie gemacht und mittelst eines etwa 20 Cm. langen, dem Poupart'schen Bande annähernd parallelen Schnittes etwa 5 Cm. oberhalb der Kothfistel die Bauchhöhle eröffnet. Sofort präsentirt sich in der Fossa iliaca dextra ein Knäuel von Dünndarmschlingen, die durch feste peritonitische Verwachsungen an einander geheftet sind. Dieselben werden zunächst stumpf gelöst, wobei der Darm an den Verwachsungsstellen einige Male leicht einreisst, aber sofort durch Lembertnähte wieder geschlossen wird. Ein Netzstrang, der ebenfalls hier verwachsen ist, wird abgebunden und abgeschnitten. Schliesslich gelangt man auf diese Weise von der freien Bauchhöhle aus an die Aussenwand des Kothabscesses, in den eine Anzahl Darmschlingen hineinmünden. Die Orientirung ist zumal deshalb so schwierig, weil das Colon ascendens zu Kleinfingerdicke collabirt, während der Wurmfortsatz und eine Dünndarmschlinge stark dilatirt waren und hypertrophische Wandungen besassen. Endlich resultirt folgendes Bild:

Fig. 4.

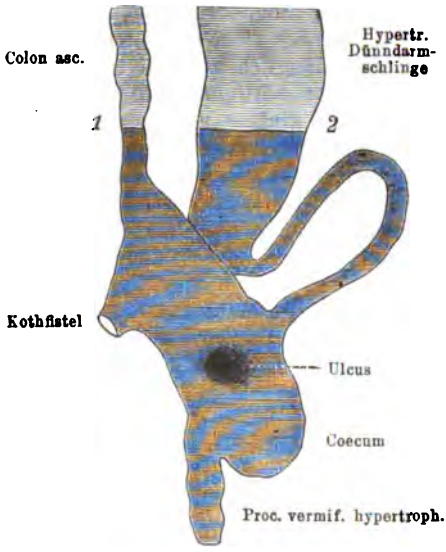

In der Kothabscesshöhle mündet zunächst von oben das ganz dünne collabirte Colon ascendens, in dem noch bohnengrosse, ganz alte Kothballen liegen, ferner ein etwa 20 Cm. langes Stück Coecum mit Wurmfortsatz; letzterer intact. Der Blinddarm zeigt an der Serosaoberfläche eitrig-fibrinöse Auflagerungen und (nach seiner Eröffnung) in der Gegend, die etwa der Valvula Bauhini entsprochen haben mag, ein etwa fünfpfennigstückgrosses Geschwür der Schleimhaut (Ursprung des ganzen Processes?). Etwa 75 Cm. oberhalb der Bauhin'schen Klappe ist eine Dünndarmschlinge durch feste peritonitische Verwachsungen so abgeschnürt, dass daraus eine hochgradige Stenose an dieser Stelle mit secundärer

Dilatation und Hypertrophie des Dünndarmes resultirt, während die untere Strecke zusammengefallen ist und nur dünnen Koth enthält. Da die letztere bei dem stumpfen Lösen an mehreren Stellen eingerissen war, so erschien es wünschenswerth, das ganze Stück auszuschalten und die hypertrophische Dünndarmschlinge mit dem Colon ascendens zu vereinigen; selbstverständlich musste dann auch das Coecum mit dem Wurmfortsatze fortfallen, was wegen der ulcerösen Processe seiner Schleimhaut und des eitrig-fibrinösen Belages auf der Serosa ohnedies erforderlich war.

Es wird daher Colon ascendens und Ileum an den erwähnten Stellen (1 und 2 in der Zeichnung) durchschnitten und die Darmenden zur Bauchhöhle herausgelagert. Das ganze Mittelstück (in der Zeichnung dunkel schraffirt) wird in einer Länge von 105 Cm. — nämlich 85 Cm. Dünndarm und 20 Cm. Dickdarm — resecirt und die spritzenden Mesenterialgefässe sofort gefasst und unterbunden. Endlich werden die resecirten Darmenden durch eine doppelte Reihe Lembertnähte mit einander vereinigt, wobei wegen der Ungleichheit der Lumina gelegentlich Zwickel gebildet werden mussten. Bei der sehr unruhigen Narkose (viel Erbrechen, gespannte Bauchdecken, Puls und Athmung oft schlecht) kann zweimal nicht verhindert werden, dass Koth in die Bauchhöhle fliesst; allerdings wird er sofort wieder entfernt. Zum Schluss wird von der Laparotomiewunde aus ein grosser Bausch sterilisirter Gaze, der in eine dünne Lage Jodoformgaze eingehüllt wird, in die Gegend eingeführt, wo der Kothabscess bestand, und in die Kothfistel ein Drain eingelegt. Schluss der Laparotomiewunde in den beiden Winkeln durch einige tiefgreifende Seidennähte, während in der Mitte der Gazetampon herausgeleitet wird.

Dauer der Operation 2 Stunden 40 Minuten. Patient kommt ungeheuer collabirt ins Bett, Abends Temp. 35,7° C. Puls sehr klein. Wenig Erbrechen, viel Aufstossen.

27. November. Flüssige Diät theelöffelweise, kleine Dosen Opium. Allgemeinbefinden etwas besser. Erbrechen.

28. November. Aufstossen dauert an. Nachts nach Bedarf Morphin subcutan. Leib flach, nicht druckempfindlich. Temp. 37°. Keine peritonealen Erscheinungen.

29. November. Sehr heftiger Singultus, Abends grasgrüne Massen erbrochen. Temperatur normal. Kein Opium mehr.

30. November. In der Nacht die ersten Flatus gelassen; Nachmittags der erste dünnflüssige Stuhl per anum.

1. December. Andauernd normale Temperatur. Allgemeinbefinden gut. Bekommt Milch, Bouillon, Ei und Wein. Patient raucht heute die erste Cigarre.

2. December. Mittags zwei Esslöffel gehacktes Fleisch, ein Esslöffel Kartoffelbrei. Wunde völlig reactionslos. In den folgenden Tagen Braten mit Kartoffelbrei, kräftige Suppen.

5. December. Da der Tampon stinkt, so wird er aus der Wunde entfernt und durch einen frischen ersetzt.

7. December. Einige durchgeeiterte Nähte entfernt. Wunde nicht mehr tamponirt, weil dadurch blutig-eitriges Secret zurückgehalten wird. Temperatur stets normal, Stuhlgang seit der Operation ausschliesslich per

anum entleert. In der Folgezeit granulirte die Wunde allmählich zu, besonders schnell, nachdem die Wundhöhle einmal mit Jodoformäther (1:10) vollgefüllt war.

8. Januar. Patient steht auf und fühlt sich ganz wohl.

18. Januar. Fistel geschlossen. Stuhlgang regelmässig, keine Verstopfung, keine Koliken, kein Blut oder Eiter im Stuhl. Allgemeinbefinden vorzüglich. Körpergewicht 133 Pfund. Operationswunde ganz fest vernarbt.

24. Januar. Geheilt entlassen.

22. Mai. Patient stellt sich wieder vor, sieht blühend und kräftig aus (150 Pfund schwer), versieht alle Arbeit im landwirthschaftlichen Betriebe. Narbe fest, kein Bauchbruch. Keinerlei Beschwerden.

Ende August 1894: Körpergewicht 196 Pfund. Keinerlei Beschwerden, thut alle landwirthschaftliche Arbeit.

25. *Hernia cruralis incarcerata. Anus praeternaturalis, später secundäre Resection. Tod an Peritonitis.*

Z., Josepha, 37jährige Schmiedsfrau aus Geislar. Aufgenommen 26. December 1892, gestorben 28. Januar 1893.

Anamnese. Seit einem Jahre Schenkelhernie links, die gelegentlich austrat, aber immer leicht zurückzubringen war. Im Anschluss an die letzte Entbindung, bei der übrigens kein Arzt zugegen gewesen ist, hat Patientin an heftigen Unterleibsschmerzen, verbunden mit Fieber, Schüttelfrösten, starkem Fluor albus, und an einer 14 Tage andauernden Anschwellung des linken Beines gelitten. Sonst stets gesund.

Am 25. December 1892 Morgens 10 Uhr Schenkelbruch ausgetreten. Am 26. December Mittags 2 Uhr nach vergeblichen Repositionsversuchen Herniotomie. Im Bruchsack liegt eine gangränöse Darmschlinge, welche nach Erweiterung der Bruchpforte vorgezogen und mit Catgut in die letztere eingenäht wird. Am folgenden Tage Eröffnung der Darmschlinge und Entleerung von 2 Liter dünnflüssigen Kothes. Danach hört das Erbrechen auf, Puls und Allgemeinbefinden gut. Temperatur normal. Keine peritonealen Erscheinungen.

7. Januar 1893. Allgemeinbefinden gut. Temperatur heute Abend 38°, sonst bislang stets normal. Per anum werden nur noch selten alte harte Kothbrocken, der frische Koth wird ausschliesslich durch den Anus praeternaturalis entleert. In der Umgebung desselben daher ein stark nässendes Ekzem, das unter Zinksalbe und sehr häufigem Verbandwechsel Neigung zur Heilung zeigt. Per os genommener Lycopodiumsaamen lässt sich bereits nach 1 Stunde in Spuren, nach 1½ Stunden in grosser Menge in dem aus der Fistel sich entleerenden Kothe mikroskopisch nachweisen. Es muss sich also wohl um eine ziemlich hoch sitzende Darmschlinge handeln. Diese Thatsache sowohl wie der Umstand, dass die Frau ganz entschieden in ihrer Ernährung heruntergekommen, überdies seit dem 12. Januar kein Koth mehr per anum entleert ist, lässt die Darmresection dringend nothwendig erscheinen. Da endlich auch das Ekzem in der Umgebung der Kothfistel im Abheilen begriffen ist, so wird, nachdem die Kranke einige Tage bei flüssiger Kost Oleum Ricini genommen hatte, am 26. Januar in Aethernarkose die Laparotomie gemacht.

20 Cm. langer Längsschnitt parallel dem linken Poupart'schen Bande etwa 5 Cm. oberhalb desselben. Man sieht von der Bauchhöhle aus zwei direct nach der Bruchpforte hin laufende Dünndarmschlingen. Dieselben werden, in der Annahme, dass es sich um den zu- und abführenden Schenkel des den Anus praeternaturalis bildenden Dünndarms handele, durchschnitten und nach Unterbindung der mesenterialen Gefässe durch eine doppelte Reihe Lembertnähte vereinigt. Als nun die beiden resecirten Darmstücke in sich invaginirt und aus dem Anus praeternaturalis hervorgestülpt werden sollten, zeigt es sich, dass sie gar nicht zu demselben führen. Man hatte also aus einer in der Gegend der Kothfistel angewachsenen Dünndarmschlinge nur ein Stück resecirt. Der in den widernatürlichen After eingeführte Finger constatirt, dass zu- und abführende Schlinge vielmehr tief in das kleine Becken hinabführen. In dem letzteren finden sich Dünndarmschlingen, Blase und Uterus mit Adnexen durch peritonitische Verwachsungen zu einem festen Knäuel verbunden. Beim stumpfen Lösen des Darmes werden in der Gegend des breiten Mutterbandes und Ovarium linkerseits mehrere kleine Abscesse eröffnet, so dass der Eiter in die Bauchhöhle fliesst. Derselbe wird allerdings sofort wieder aufgetupft und das Loch durch Jodoformgaze verstopft. Zur besseren Orientirung wird jetzt ein auf den ersten senkrecht gerichteter zweiter Bauchschnitt in der Richtung zum Anus praeternaturalis geführt, die daselbst mündenden beiden Darmrohre umschnitten, losgelöst und aus der Bauchwunde vorgezogen. Die Serosa dieser und der benachbarten Darmschlingen trägt einen eitrig-fibrinösen Belag; in dem zugehörigen Mesenterium finden sich mehrere kleine Abscesse. Da inzwischen die Kranke sehr collabirt ist und ausserdem wegen der bereits bestehenden eitrigen Pelveoperitonitis die Aussichten auf Erfolg der Operation ungeheuer geringe sind, so werden der zu- und abführende Schenkel, nachdem sie vorher durch eine Enteroanastomose mit einander verbunden sind, in die Bauchwunde eingenäht und letztere bis auf die Stelle, wo der Jodoformgazetampon herausgeleitet wird, durch tiefgreifende Seidennähte geschlossen.

Dauer der Operation 2 Stunden 10 Minuten. Resecirt sind im Ganzen 45 Cm. Dünndarm.

Abends Temp. 35,5°, Puls 120, nur in der Carotis schwach fühlbar Aufstossen und Erbrechen. Leib sehr stark druckempfindlich.

27. Januar. Temp. 39,3°. Leibschmerzen, Erbrechen galliger Massen Hochgradiger Collaps.

28. Januar Morgens 8 Uhr: Tod.

29. Januar. Section. Alte eitrige Pelveoperitonitis, frische eitrige Peritonitis in der Unterbauchgegend. Etwa 1½ M. unterhalb des Pylorus findet sich die Enteroanastomose und die in die Bauchwand eingenähten Darmenden; die circuläre Darmnaht findet sich etwa 40 Cm. oberhalb der Bauhin'schen Klappe. Beide Darmnähte haben vorzüglich gehalten und lassen weder eingegossenes Wasser noch Darmgase durch.

26. *Strangulationsileus nach Laparotomie. Primäre Resection. Heilung.*

P., Anna, 23jähriges Dienstmädchen aus Euskirchen. Aufgenommen 12. April, entlassen 20. Juni 1893.

Anamnese. Patientin ist am 23. März in der gynäkologischen

Klinik wegen Myomata uteri doppelseitig castrirt. Fieberfreier Verlauf. Am 5. April Entfernung einiger Nähte, um welche sich herum ein kleiner Bauchdeckenabscess gebildet hatte. 2 Tage darauf traten Leibschmerzen und Erbrechen ein; Stuhlgang bislang regelmässig, sistirt jetzt ganz. In den folgenden Tagen bei normaler Temperatur andauernd Erbrechen galliger Massen. Am 12. April früh zuerst deutlich kothiges Erbrechen; weder Flatus, noch Stuhlgang; rascher Collaps. Patientin wird daher noch spät Abends auf die chirurgische Klinik verlegt.

Status. Mittelgrosse, etwas collabirte Person, Puls unregelmässig, 128 in der Minute. Leib wenig aufgetrieben, schallt tympanitisch, in den abhängigen Partien gedämpft. Darmschlingen oder peristaltische Bewegungen lassen sich durch die Bauchdecken nicht erkennen; nirgends locale Druckempfindlichkeit. Deutlich fäculenter Foetor ex ore. Zwischen Nabel und Symphyse findet sich in der Mittellinie eine noch nicht verheilte, theilweise eiternde granulirende Wunde. Es wird sofort (Abends 11 Uhr) zur Laparotomie geschritten.

Es wird die alte Laparotomienarbe wieder aufgeschnitten und dabei 2 kirschkerngrosse Nahtabscesse eröffnet und gereinigt. Dann wird die Narbe im Gesunden oval umschnitten bis auf das Peritoneum, die Wunde gehörig desinficirt und provisorisch in der ganzen Länge durch Seidennähte wieder geschlossen. Dann wird, um möglichst saubere Wundverhältnisse zu schaffen, die Bauchhöhle durch einen zweiten, am lateralen Rande des Rectus abdominis dexter verlaufenden Schnitt eröffnet. Man erkennt jetzt in Beckenhochlagerung, dass an der Laparotomienarbe etwa in der Mitte zwischen Nabel und Symphyse eine Dünndarmschlinge fest angewachsen ist, deren einer Schenkel stark gebläht und hyperämisch, der andere collabirt ist. An der Verwachsungsstelle ist eine Abknickung dadurch hervorgerufen, dass der zuführende, ausgedehnte Schenkel eine halbe Drehung um seine Längsaxe ausgeführt hat. An der Abknickungsstelle erscheint der Darm blaugrau verfärbt und die Wandung verdünnt. Da beim stumpfen Lösen dieser Darmschlinge die drohende Perforation wohl sicher eingetreten und dabei der Koth in die Bauchhöhle geflossen wäre, so werden jetzt die Nähte der ersten Laparotomiewunde in der Linea alba wieder gelöst, das mit der fraglichen Dünndarmschlinge verwachsene Stück Peritoneum und Fascie oval umschnitten und dann die jetzt befreite Darmschlinge durch die zweite Bauchwunde nach aussen gelegt. In diesem Momente reisst thatsächlich der brüchige Darm ein und entleert eine Menge dünnflüssigen Koth über die Bauchdecken. Die Darmschlinge wird in sterile Gaze eingehüllt und zunächst die Laparotomiewunde der Mittellinie durch tiefgreifende Seidennähte bis auf den untern Wundwinkel, in welchen ein Jodoformgazetampon eingelegt wird, geschlossen.

Unter Berücksichtigung des Umstandes, dass die Ileuserscheinungen erst seit etwa 12 Stunden bestanden und die Dünndarmschlinge nur in einer 10 Pfennigstück grossen Ausdehnung gangränös, in der Umgebung aber nur wenig verändert erschien, entschloss man sich zur sofortigen Darmresection und Naht, welche in der üblichen Weise ausgeführt wurde. Nach Reinigung der genähten Darmschlinge wurde dieselbe in die Bauchhöhle versenkt und der laterale Bauchschnitt durch Seidennähte vollständig

geschlossen. Patientin ist nach der Operation etwas mehr collabirt. Dauer der Operation 70 Minuten. Länge der resecirten Darmschlinge am freien Rande gemessen 8 Cm.

13. April. Patientin hat sich erholt, kein Erbrechen. 15 Tropfen Tct. Opii. Abends 38,1° Temp. Peristaltik hat aufgehört.

14. April. In der letzten Nacht gingen die ersten Flatus ab. Geringer Meteorismus. Abends 38,2°.

15. April Abends erster Stuhlgang. Kein Opium mehr.

16. April Mittags 12 Uhr plötzlich heftige Leibschmerzen in der rechten Seite, Brechneigung, Puls klein, frequent, 3stündlich 0,05 Opium purum.

17. April. Verbandwechsel. In beiden Laparotomiewunden Nahtabscesse. Nach Entfernung der Nähte entleert sich fäculent riechender Eiter, kein Koth. Bekommt vom 17.—18. April im Ganzen 0,45 Opium purum.

19. April. Allgemeinbefinden gut, bekommt etwas Fleisch und Brei. Eiter riecht nicht mehr fäculent.

In der Folgezeit rasch fortschreitende Besserung. Am 10. Juni verliess Patientin zuerst das Bett. Stuhlgang regelmässig, keine Obstipation. Die Laparotomiewunden granuliren.

20. Juni geheilt mit Bauchbinde entlassen. Es besteht kein Bauchbruch.

Laut brieflicher Mittheilung (Ende August 1894) befindet sich Patientin wohl. Keinerlei Darmsymptome, kein Bauchbruch. Die Uterusblutungen treten periodenweise wieder sehr stark auf. Körpergewicht 148 Pfund.

27. *Kothfistel nach Darmruptur. Resection. Heilung.*

W., Peter, 17jähriger Schieferbrecher aus Trimps. Aufgenommen 25. Januar, entlassen 30. Juli 1893.

Anamnese. Patient erhielt Anfang November 1892 einen Tritt in die Unterbauchgegend, ohne dass danach in den ersten Tagen irgend welche Beschwerden auftraten. Erst am 11. November bekam er plötzlich heftige Schmerzen in der linken Unterbauchgegend, die allmählich immer stärker wurden. Nach einer Woche entwickelte sich daselbst eine Anschwellung, die unter warmen Kataplasmen 14 Tage vor Weihnachten spontan durchbrach und eine grosse Menge Eiter entleerte. Am 22. Januar war dem Eiter zuerst Koth beigemengt, dessen Menge in der Folgezeit zunahm; indessen wurde stets die Hauptmenge des Stuhlganges per rectum entleert. Patient früher stets gesund.

Status. Elend aussehender, abgemagerter junger Mensch (Körpergewicht 78 Pfund). Oberhalb des linken Lig. Pouparti findet sich zwei Querfinger breit von der Spina iliaca ant. sup. entfernt eine 5 Markstück grosse granulirende Fläche, in deren Mitte eine Fistel in die Tiefe führt; aus derselben entleert sich dickflüssiger Eiter und dünner Koth. In der Umgebung der Fistel ist die Haut geröthet, unterminirt und etwas druckempfindlich. Ueber den Lungen nichts nachweisbar, Urin frei.

31. Januar. In Narkose werden die unterminirten Hautränder mit der Scheere abgetragen und die Granulationen mit dem scharfen Löffel entfernt. In der Folgezeit bekommt Patient täglich zwei Vollbäder und wird häufig frisch verbunden. Aus der Wunde entleert sich viel Eiter

und wenig Koth; per rectum wird die Hauptmasse des Kothes entleert. Patient wird stets mehrere Tage mittelst Opium verstopft gehalten, um der Kothfistel Gelegenheit zur Heilung zu geben, bekommt dann durch Klysmata und Ol. ricini eine gründliche Entleerung und darauf wieder Tage lang Opium.

8. Februar. Nicht unbedeutende Darmblutung durch Fistel und Anus, wird durch Ruhelage, Opiate und Wismuth gestillt.

18. Februar. Operation. In den letzten 3 Tagen flüssige Kost und Laxantien. Ein Wassereinlauf ins Rectum fliesst nach kurzer Zeit durch die Kothfistel wieder ab. Es muss sich also um ein Loch im Dickdarm handeln.

Narkose. Beckenhochlagerung. 10 Cm. langer, dem linken Poupart'schen Bande paralleler Schnitt, der die Bauchhöhle eröffnet. In der Gegend der Kothfistel sind mehrere Dünndarmschlingen durch peritonitische Verwachsungen adhärent, ebenso im kleinen Becken und in der regio ileocoecalis. Zwischen Bauchhaut und Muskeln findet sich in der ganzen Unterbauchgegend ein ausgedehnter Abscess. Beim vorsichtigen Lösen einer verwachsenen Dünndarmschlinge der linken Seite entsteht eine directe Communication der Kothfistel und des Bauchdeckenabscesses mit der freien Bauchhöhle. Obwohl dieselbe zwar sofort durch einen von der Bauchhöhle nach aussen durch die Kothfistel durchgezogenen Jodoformgazestreifen wieder verschlossen wird, so wird von der Vollendung der Operation Abstand genommen, um so mehr, da bei den ausgedehnten peritonitischen Verwachsungen nicht zu erwarten war, dass man bald die zu resecirende Darmschlinge finden würde. Schluss der Bauchwunde bis auf den Jodoformgazetampon durch Seidennähte. Der Bauchdeckenabscess wird an 2 Stellen drainirt.

Fieberfreier Verlauf. Tampon und Nähte nach 14 Tagen entfernt. Wunde granulirt. Zweimal täglich Vollbäder. Der Bauchdeckenabscess heilt. Die granulirende Fläche in der Umgebung der Kothfistel verkleinert sich. Aus der Fistel entleert sich nur sehr wenig Koth. Die Eiterung ist Mitte April minimal. Patient hat sich sehr erholt, wiegt jetzt 93 Pfund.

22. April. Operation in Beckenhochlagerung. Da bei der vorigen Operation das Auffinden der Darmschlinge grosse Schwierigkeiten machte, so wird heute zunächst die Kothfistel umschnitten und die Haut exstirpirt. Dadurch wird ein oberhalb und parallel dem Poupart'schen Bande verlaufender Fistelgang frei gelegt, der in der Gegend der Spina iliaca anter. sup. sin. in die Tiefe und zwar in einen mit Darmschleimhaut ausgefüllten Kanal führt. Da es sich demnach um eine Kothfistel der Flexura sigmoidea resp. Colon descendens handeln muss, so wird jetzt die Bauchhöhle durch einen dem linken Poupart'schen Bande parallelen und 4 Cm. oberhalb desselben verlaufenden Schnitt, der etwa in der Mamillarlinie beginnt und in die seitlichen Lendenpartien sich fortsetzt, eröffnet. Beim Eingehen mit der Hand constatirt man, dass die Flexur in einer Ausdehnung von etwa 6 Cm. mit der Bauchwand verwachsen ist und ein in die Kothfistel eingeführter Finger an dieser Stelle in den Darm gelangt. Diese Darmschlinge wird daher zunächst stumpf losgelöst und ebenso der untere Theil des Colon descendens. Da nun hierbei mehrfache Einrisse in die Serosa und Muscularis entstehen, so ist man gezwungen, um das Colon

weit im Gesunden reseciren zu können, den Bauchschnitt unter querer Durchtrennung der Lendenmusculatur schräg nach hinten und oben bis fast zum unteren Ende der linken Niere zu verlängern. Dann wird der Kranke in die rechte Seitenlage gebracht, so dass die Darmschlingen in der rechten Bauchhälfte liegen und beim Operiren nicht hindern.

Quere Durchtrennung von Colon und Flexur, Ablösung des resecirten Darmstückes vom Mesenterialansatze. Doppelte Lembertnaht. Versenkung der Darmschlinge. Da sich die Bauch- und Lendenmuskeln sehr erheblich retrahirt haben, so gelingt der Schluss der Bauchwunde einigermaassen erst, nachdem Patient in eine sitzende Stellung gebracht war, und zwar am vollständigsten im medialen Wundwinkel, während hinten die Muskeln nur unvollkommen gefasst werden können. In den hinteren Wundwinkel, sowie an die Stelle der alten Kothfistel wird ein Jodoformgazetampon gelegt, der im Innern mit gewöhnlicher steriler Gaze gefüllt ist. Handtuchverband. Patient ist sehr collabirt. Dauer der Operation $2^1/_2$ Stunde. Länge des resecirten Dickdarmstückes 18 Cm. Lagerung im Bett mit tiefgelegtem Kopfe und (zur Sicherung der Bauchnaht) mit flectirten Hüftgelenken.

Abends. Temp. 36,0°, Puls mittelkräftig, frequent. Patient hat sich wieder erholt.

23. April. Temp. 36,9°, Abends 37,8°. Geringe Peristaltik. Morgens 10, Abends 15 Tropfen Tct. Opii simpl. Später kein Opium mehr. Puls gut, Bauch flach.

24. April. Im Laufe der Nacht mehrfach Flatus, Bauch flach. Temperatur normal. Nahtlinie reactionslos.

28. April. Erster breiiger geformter Stuhl ohne Abführmittel. Patient bekommt etwas gehacktes Fleisch und Kartoffelbrei. Die beiden Tampons mit Eiter durchtränkt. Die im Innern der Jodoformgaze liegenden Tupfer gewöhnlicher Gaze werden durch frische ersetzt. Temperatur normal, andauernd Wohlbefinden.

2. Mai. Tampons eitrig, gelockert, durch neue ersetzt. Temperatur seit der Operation stets normal.

5. Mai. Bekommt volle Kost.

15. Mai. Nachdem in den letzten 5 Tagen Abends Fieber bis 39,3° bestanden hatte ohne subjective Beschwerden, entleert sich heute plötzlich aus der hinteren Fistelöffnung bei der Defäcation sehr viel dünnflüssiger Koth.

In den folgenden Tagen bekommt Patient häufig Ricinusöl, damit nicht das Loch im Darme durch feste Kothmassen noch grösser gerissen wird. Dazu tägliche Vollbäder und saubere Reinigung der Wunden.

25. Mai. Aus der hinteren Fistel entleert sich nur wenig Eiter und Spuren von Koth.

29. Juni. Seit 3 Wochen bekam Patient alle 3 Tage in beide Fisteln Jodoformäther ($^1/_{10}$) eingespritzt, wonach sich dieselben sehr schnell verkleinert haben. Nur die hintere ist noch etwa 3 Cm. tief, entleert sehr wenig Eiter, keinen Koth. Patient steht auf, hat sich sehr erholt.

30. Juli entlassen. Die hintere Fistel secernirt nur noch Spuren von Eiter, vorn eine feste Narbe. Bislang kein Bauchbruch. Patient sieht blühend aus, wiegt 106 Pfund und hat keinerlei Beschwerden von Seiten des Darmes.

Am 27. August 1894 stellte sich Patient wieder vor, sah blühend aus und kann alle Feldarbeiten verrichten. Keinerlei Darmbeschwerden. Fistel seit Herbst 1893 geschlossen. In der Narbe ein Bauchbruch, gegen den eine Bandage verordnet wird.

28. *Carcinoma flexurae sigmoideae. Resection. Heilung.*

S., Hulda, 47jährige Kaufmannsfrau aus W. Aufgenommen im Johannis-Hospital am 31. Mai, entlassen 14. Juli 1893.

Anamnese. Seit 3 Jahren an Obstipation leidend; in der letzten Zeit Stuhlentleerung nur nach Drasticis und unter heftigen Schmerzen. In der letzten Zeit Abgang von Blut und Schleim bemerkt.

Status. Mittelguter Ernährungszustand. Man fühlt in der linken Regio iliaca eine wurstförmige, wenig druckempfindliche, etwas bewegliche Geschwulst. Per rectum kann man nur in Narkose beim tiefen Eindringen hoch oben einen weichen Tumor fühlen, der wie ein Zipfel in das Darmlumen hineinhängt. Nach der üblichen Vorbereitung

5. Juni Operation. Narkose in Beckenhochlagerung. Medianschnitt. 12 Cm. langer, beweglicher, walzenförmiger Tumor der Flexura sigmoidea in das Rectum übergehend. Die vorfallenden Därme werden mit breiten Gitterhaken zurückgehalten. Darmstück mit Tumor im Gesunden quer durchtrennt; Stillung der Blutung aus den Mesenterialgefässen. Dann wird in das obere Darmende ein Stück sterile Gazebinde ungeordnet nach und nach hineingeschoben und das freie Ende mit einem Seidenfaden armirt; letzterer wird durch das Rectum zum After hinausgeführt. Dadurch wird ein Ausfliessen von Koth in die Bauchhöhle verhindert. Darauf Anlegung der Darmnaht im kleinen Becken bei Beckenhochlagerung, was zumal an der hinteren, der Kreuzbeinaushöhlung anliegenden Wand mit grossen Schwierigkeiten verknüpft ist. Der Küster'sche Schwan leistet dabei gute Dienste. Die Darmnaht dauerte 40 Minuten. Exstirpation einiger vergrösserter Mesenterialdrüsen. Durch Ziehen an dem zum Anus herausgeleiteten Seidenfaden wird der im Colon befindliche Gazetampon leicht entfernt. Zu beiden Seiten des genähten Darmstückes werden sterile Gazebausche gelegt und durch den unteren Winkel der Laparotomiewunde dicht über der Symphyse nach aussen geleitet. Bauchnaht. Dauer der Operation 2 Stunden. Länge des resecirten Darmstückes 12 Cm.

Präparat: Circulärer Tumor mit zwei traubenartig in das Lumen herabhängenden Zipfeln. Mikroskopisch: Wucherung der Drüsenschläuche, wie beim typischen Rectumcarcinom, aber nicht sehr weit in die Tiefe dringend.

6. Juni. Patientin hat auf 0,01 Morphin etwas geschlafen, hat sich gut erholt; bekommt etwas Wein und Haferschleim.

7. Juni. Nachmittags die ersten Flatus. Bauch weich.

8. Juni. Neben den Tampons kommt etwas Koth heraus. Temperatur normal. Bislang noch immer kleine Opiumdosen.

9. Juni. Etwas Bouillon. Nachmittags mehrmals dünnbreiiger Stuhl; neben den Tampons kommt flüssiger Koth.

12. Juni. Zuerst etwas gebratenes Fleisch.

13. Juni. Tampons gelockert, wobei viel Stuhlgang zur Wunde herauskommt.

14. Juni. Entfernung der Tampons; 2 mal täglich Bauchwunde ausgespült. Allgemeinbefinden gut. Volle Kost.

19. Juni. Nur beim Wassereinlauf per rectum kommt etwas Koth zur Fistel heraus.

22. Juni. Zum ersten Male kommt beim Einlauf kein Wasser mehr zur Wunde heraus.

24. Juni. Entfernung der Nähte.

3. Juli. Patientin steht auf. Wunde bis auf eine kleine, wenig Eiter (keinen Koth) secernirende Fistel von 3 Cm. Tiefe verheilt. Stuhlgang normal.

14. Juli. Geheilt entlassen.

Laut brieflicher Mittheilung (Juni 1894) befindet sich Patientin wohl und ist frei von Beschwerden.

29. *Strangulationsileus. Primäre Resection. Tod im Collaps.*

H., Anton, 24jähriger Bergmann aus Mayen. Aufgenommen 25. Juni, gestorben 26. Juni 1893.

Anamnese. Im Frühjahr 1887 in hiesiger Klinik wegen Unterkiefernekrose nach Zahnperiostitis und Abscessbildung behandelt. Im Anschluss daran bestanden 8 Tage lang Ileuserscheinungen (hohes Fieber, Erbrechen, Stuhlverhaltung, Schmerzen im Leibe, Auftreibung des Bauches, mehrfach schwerer Collaps), die aber unter Excitantien und Bettruhe zurückgingen. Bald darauf entwickelte sich ein subphrenischer Abscess, der punktirt und drainirt wurde und ebenso wie die incidirte Geschwulst am Unterkiefer stinkenden Eiter entleerte. Nach 3 Monaten mit Fisteln am Kinn, im Uebrigen aber geheilt entlassen; die Fisteln schlossen sich, nachdem später einige Sequester entfernt waren. In der Folgezeit gesund.

Seit 12 Tagen wiederum ohne irgend welche äussere Veranlassung Ileuserscheinungen: kein Stuhlgang, Kothbrechen, angeblich seit dem ersten Tage, und Schmerzen links vom Nabel.

Status. Patient im mittelguten Ernährungszustande ist recht collabirt, liegt apathisch da. Puls klein, etwas unregelmässig. Bauchdecken gespannt, druckempfindlich. Man sieht durch die Bauchdecken hindurch eine links und oberhalb des Nabels quer verlaufende, aufgeblähte Darmschlinge in starker peristaltischer Bewegung; hier verspürt Patient auch die meisten Schmerzen. Percussionsschall über dem Bauche überall hell tympanitisch bis auf einen kleinen, links unten vom Nabel gelegenen, leicht gedämpften Bezirk. Palpation durch die Spannung der Bauchdecken erschwert. Sofort

Operation in Beckenhochlagerung. Medianschnitt vom Nabel bis etwa 4 Cm. oberhalb der Symphyse. Man sieht sofort eine quer verlaufende, stark ausgedehnte, dunkelroth gefärbte Dünndarmschlinge, dieselbe, welche man bereits durch die Bauchdecken durchschimmern sah. Da dieselbe linkerseits an der Bauchwand durch eine breite Verwachsung adhärent ist, so wird ein auf den Medianschnitt senkrecht gerichteter zweiter Schnitt nach links geführt und die Verwachsung mit der Scheere durchtrennt. An dieser Stelle findet sich keine Darmstenose. Dagegen zeigt sich, dass etwa 5 Cm. abwärts diese Darmschlinge in der Tiefe mit einem Convolut Dünndarmschlingen fest verwachsen und an der Verwachsungs-

stelle abgeknickt ist. Beim leisen Zug an der Schlinge wird die Verwachsung zwar gelöst, aber nicht ohne dass an dieser Stelle ein kleines Loch in der Darmwand entsteht und etwas flüssiger Koth und Eiter in die Bauchhöhle fliesst, der indessen sofort mit Tupfern wieder sorgfältig entfernt wird. An der Abknickungsstelle der Darmschlinge findet sich eine zehnpfennigstückgrosse nekrotische Partie; oberhalb ist der Darm stark gebläht und seine Musculatur hypertrophisch. In einer Länge von 4 Cm. wird hier der Darm resecirt und in der üblichen Weise durch eine doppelte Reihe Lembertnähte vernäht. Schluss der Bauchwunde durch Seidennähte. Dauer der Operation $2^3/_4$ Stunden.

Fig. 5.

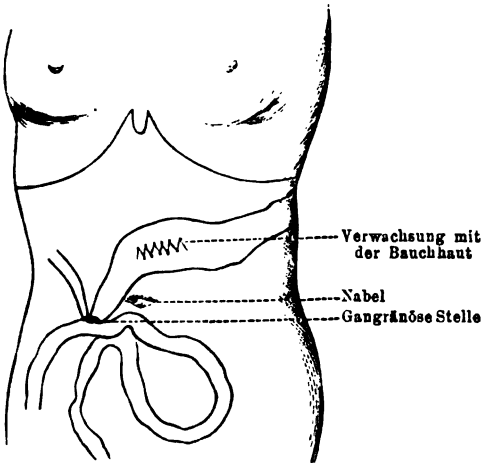

Patient ist sehr collabirt, Puls frequent, fadenförmig. Temp. 34^0.

In der Nacht sehr viel Leibschmerzen, Collaps nimmt zu. Tod nach 18 Stunden ohne peritonitische Erscheinungen.

Section. Rechte Lunge mit Zwerchfell und dieses mit der Leberoberfläche fest verwachsen. Darmnaht hat gehalten, in deren Umgebung leichte fibrinöse Verklebungen mit den benachbarten Schlingen. Unterhalb der Nahtstelle ist der Darm ausgedehnt und enthält bereits wieder Koth. In der Ileocöcalgegend ein leicht zu lösender Volvulus ohne Stauungserscheinungen oder Compression der Darmschlingen, daselbst alte peritonitische Verwachsungen; im Wurmfortsatze ein kleiner Kothstein. Keine Spur von frischer Peritonitis.

Epikrise. Der Tod trat im Collaps ein, bedingt durch peritoneale Sepsis im Gefolge einer 12 Tage lang bestehenden Darmeinklemmung durch alte peritonitische Verwachsungen. Patient kam schon im schweren Collaps zur Operation und wäre auch wohl nicht durch Anlegung eines Anus praeternaturalis zu retten gewesen.

30. *Tuberculöse Dünndarmstricturen. Resection. Tod an Perforationsperitonitis.*

L., Adolfine, 38 Jahre, aus Ems. Aufgenommen im Johannis-Hospital 22. Juni, gestorben 7. Juli 1893.

Anamnese. Seit einem 1873 stattgehabten Abort immer leidend; anfangs parametritische, später perityphlitische Erscheinungen, die zeitweise schwinden und wieder exarcerbiren. In der letzten Zeit Anzeichen von Darmstenose mit Koliken, welche vielfach mit Fieber einhergehen. Patientin klagt jetzt über Schmerzen in der Ileocöcalgegend, bis zum Nabel hinaufreichend.

Am 2. Juli Mittags Schüttelfrost von etwa einer Stunde Dauer mit

40,6° Temp. Patientin ist ausserordentlich elend. In der rechten Seite des Bauches fühlt man einen festen, strangförmigen Tumor, der dicht am Nabel beginnend sich weiter nach unten hin erstreckt. Druck auf den Tumor schmerzhaft; dabei entsteht ein eigenthümliches lautes Gurren. Dies Symptom ist von der Patientin auch früher schon beobachtet. Am 3. Juli wird Patientin auf die chirurgische Station verlegt.

3. Juli. Laparotomie in der Mittellinie. Das Netz liegt vor und ist tief unten an der vorderen Bauchwand befestigt, lässt sich aber leicht mit der Hand ablösen. Der grösste Theil der unter einander durch alte peritonitische Verwachsungen zu einem grossen Convolut vereinigten Dünndarmschlingen lässt sich ebenfalls stumpf lösen, wenngleich auch zweimal dabei der Darm etwas einreisst. Die Defecte werden sofort durch eine doppelte Reihe Lembertnähte geschlossen, ohne dass Darminhalt in die Bauchhöhle fliesst. Zuletzt bleibt in der rechten Unterbauchgegend eine harte, stark geschlängelte Dünndarmpartie mit dicken Wandungen und dazwischen gelegenen tiefen Einschnürungen über, die man nothwendig für den Sitz der Stenose halten muss. Oberhalb dieser Stelle ist der Dünndarm stark ausgedehnt und seine Wandung hypertrophisch. Resection der verengten Darmstrecke und Darmnaht, welche wegen der ungleichen Darmlumina Schwierigkeiten macht. Einige bei der Loslösung des Netzes entstandene Löcher in demselben werden mit Seidennähten geschlossen. Im kleinen Becken breite parametritische Verwachsungen und Pyosalpinx duplex. Schluss der Bauchwunde ohne Gazetamponade. Dauer der Operation 2 Stunden. Länge des resecirten Dünndarmes 42 Cm.

3. Juli Abends. Patientin noch sehr elend und pulslos.

4. Juli. Noch immer schwerer Collaps, klagt über Leibschmerzen. Abends 38,7°, Leib weich, nicht aufgetrieben. Bekommt Morphin nach Bedarf.

5. Juli. Viele Schmerzen und Aufstossen; Puls etwas besser. Temperatur Abends 38,0°.

6. Juli. Zustand unverändert. Temperatur Abends 38,8°. Leib sehr schmerzhaft und aufgetrieben. Patientin bekommt mehrmals Morphin. 0,01.

7. Juli. Patientin verfällt im Laufe des Tages und stirbt Nachts 12 Uhr.

Sectionsbefund. Eitrige Perforationsperitonitis infolge Nachlassens der Darmnaht am Mesenterialansatze, wo sich 2 linsengrosse Löcher finden. Die Darmnaht findet sich 10 Cm. oberhalb der Bauhin'schen Klappe. Alte peritonitische Verwachsungen. Doppelseitiger Pyosalpinx. Tuberculöse Schrumpfungen in beiden Lungenspitzen; Lungen im Uebrigen gesund.

Das resecirte Darmstück ist 42 Cm. lang und ist an fünf über einander liegenden Stellen narbig stenosirt; oberhalb der obersten Stenose ist der Dünndarm stark dilatirt und seine Muscularis hypertrophisch. Eingegossenes Wasser läuft nur tropfenweise unten ab. An dem aufgeschnittenen Darme kann man einige Stenosen nur mit ganz feinen Sonden passiren, andere sind wohl für einen Bleistift durchgängig. Ihre Länge schwankt zwischen wenigen Millimetern und 4 Cm. Hin und wieder ziehen quer durch das Lumen dicke Schleimhautbalken und feinere Brücken. Schiebt man eine feine Fischbeinsonde unter denselben hindurch, so erstaunt man über die Menge der feinen Fäden und Brücken, welche über

den Fistelgang hinwegziehen; oft hat man 6—8 derselben auf einer Strecke von 1 Cm. Sonde. In den zwischen den einzelnen Stenosen gelegenen Partien finden sich flache Ulcera mit unterminirten Rändern und zum Theil glattem, ausgeheiltem Grunde, auf welchem Schleimhautpolypen bis zu Linsen- und Haferkorngrösse aufsitzen und im aufgegossenen Wasser flottiren. Unter der Serosa finden sich Gruppen von grauweissen Knötchen.

Die mikroskopische Untersuchung ergiebt zahlreiche Tuberkel zumal in Submucosa und Serosa mit Riesenzellen. Die Schleimhaut ist an vielen (den makroskopisch erkennbaren Brücken entsprechenden) Stellen unverändert.

31. *Stenosirende Tuberculose des Coecum. Resection. Heilung.*

S., Wilhelm, 38jähriger Rentmeister aus L. Aufgenommen 3. August, entlassen 14. October 1893.

Anamnese. Patient will aus gesunder Familie stammen; hat im Winter 1870/71 sowie 1884/85 an monatelangen Durchfällen gelitten, welche ihn sehr herunterbrachten. 1875—77 wegen Lungenspitzenkatarrh Luftkuren gebraucht. Im December 1890 stellten sich wiederum Durchfälle ein, welche bis zum Februar 1891 anhielten und am 12. Februar 1891 mit einem sehr heftigen Kolikanfalle abschlossen. Im Laufe des Jahres Wohlbefinden. Seit Herbst 1891 statt der Durchfälle hartnäckige Verstopfung. Anfang August 1892 bemerkte Patient zuerst in der Cöcalgegend eine harte Geschwulst, welche sich zeitweise deutlich vorwölbte. Seit Mitte October bettlägerig wegen häufiger sehr heftiger Koliken, die in ganz unregelmässigen Intervallen auftraten. Damals als Perityphlitis behandelt. Beim Beginn eines solchen Kolikanfalles traten zuerst heftige Schmerzen in der Blinddarmgegend auf, der erwähnte Tumor wölbte sich vor, die Därme blähten sich auf, und es entstand ein laut hörbares Poltern und Kollern im Leibe. Im Laufe weniger Stunden war der ganze Bauch aufgetrieben. Die Schmerzen wurden immer heftiger, schliesslich trat reichliches Erbrechen ein (aber niemals von Koth), der Leib sank ein, und Patient fühlte sich erleichtert. Ein Anfall dauerte in der Regel mehrere, bis zu 17 Stunden; leichte Nachwehen stellten sich im Laufe der nächsten 24 Stunden oft noch ein. Fast regelmässig bestand während und nach Ablauf der Koliken Fieber. Im November 1892 war zu verschiedenen Malen dickes geronnenes Blut und froschlaichartiger Schleim im Stuhlgang.

Status. Elend aussehender grosser Mann. In der Ileocöcalgegend fühlt man einen walzenförmigen, leicht beweglichen, weichen Tumor, der in schräger Richtung 3 Querfinger breit medianwärts und parallel dem Poupart'schen Bande verläuft, in der Höhe der Spina iliaca ant. sup. dextr. beginnt und fast bis zum Rippenbogen in der vorderen Axillarlinie verläuft. Bei leichtem Druck erzeugt man hier ein gurrendes Geräusch. Ueber beiden Lungenspitzen findet sich ein leicht gedämpfter Percussionsschall, über der linken leichtes pleuritisches Schaben. Seit Jahren will Patient nicht mehr an Husten gelitten haben.

Nach der üblichen Vorbereitungscur wurde am 7. August 1893 in Beckenhochlagerung die Laparotomie gemacht. Schräger Schnitt durch

die Bauchdecke in der Längsausdehnung der Geschwulst. Das Coecum ist in einen zwei Faust grossen derben Tumor verwandelt mit alten, festen, schwieligen peritonitischen Verwachsungen in der Umgebung; in dasselbe mündet das stark dilatirte Ileum. Eine Verwachsung mit anderen Darmschlingen besteht nicht. Der Tumor lässt sich in toto gut hin- und herbewegen. Daher Darmresection in der üblichen Weise: es werden 10 Cm. Dickdarm und 19 Cm. Dünndarm entfernt. Die Darmlumina passen gut auf einander. Doppelte Reihe Lembertnähte mit Seide; am Mesenterialansatze des Dünndarms zunächst 3 Mucosanähte, die innen geknüpft werden zur Fixation der Darmenden an einander. Reposition der Darmschlingen. Beiderseits wird an den Mesenterialansatz ein dünner Streifen sterilisirter Gaze gelegt und zum Bauche hinausgeleitet. Schluss der Bauchwunde durch tiefgreifende Seidennähte. Dauer der Operation 1 1/2 Stunden.

8. August. Hat auf 0,01 Morphin gut geschlafen, wenig Schmerzen, viel Aufstossen; Nachmittags gehen die ersten Flatus ab.

14. August. Fieberfreier Verlauf. Bekommt etwas gehacktes Fleisch und Kartoffelbrei. Auf 5,0 Ol. Ricini erster geformter Stuhlgang. Abends Entfernung des einen Tampons, welcher sich gelockert hatte. Dabei entleert sich Blut mit Eiter.

15. August. Im Laufe der Nacht ist dünnflüssiger Koth zur Fistel herausgekommen.

16. August. Entfernung des zweiten gelockerten Tampons. Einführung eines Drain.

20. August. Es entleert sich sehr viel Koth aus der Fistel. Patient isst mit gutem Appetit und hat sich sehr gut erholt. Drain entfernt.

30. August. Es entleert sich nur wenig Eiter mit Spuren kothiger Beimengung aus der Fistel. Nähte entfernt. Narbe fest.

2. October. Patient steht auf.

14. October. Entlassen mit wenig Eiter, keinen Koth secernirender Wunde.

Präparat: Genau an der Uebergangsstelle zwischen Coecum und Ileum findet sich eine enge Strictur, durch welche in den Dünndarm eingegossenes Wasser nur langsam durchsickert. Der Wurmfortsatz ist in peritonitische Verwachsungen eingebettet und daher von aussen nicht zu erkennen. Am aufgeschnittenen Darme erkennt man in der Gegend der Ileocöcalklappe einen dicken Wulst, der in Form einer Brücke quer durch das Darmlumen hindurchzieht. Unter ihm lässt sich an 3 Stellen eine ganz feine Sonde durchschieben. Im Dickdarm finden sich auf geschwürigem Grunde eine Anzahl Schleimhautpolypen, die im aufgegossenen Wasser flottiren. Der Wurmfortsatz ist frei von pathologischen Veränderungen. Von einem Geschwüre des Coecum aus gelangt die Sonde quer durch die Darmwand und endet blind unter einer peritonitischen Schwiele. Mikroskop. Typische Tuberkel zumal in der Submucosa.

Ende August 1894. Guter Ernährungszustand. Fistel seit 1/2 Jahre geschlossen. Abgesehen von einem kleinen Bauchbruche keinerlei Beschwerden.

32. *Sarcom des Coecum. Darmresection. Tod nach 7 Wochen an Recidiven.*

A.[1]), Karl, 35jähriger Schmied aus Thal. Aufgenommen 16. October, gestorben 5. December 1893.

Vor 5 Wochen will Patient zuerst einen schmerzlosen Tumor im Bauche bemerkt haben, der ihm bis jetzt keine Beschwerden gemacht hat.

Status. Magerer Mann. In der mittleren Bauchgegend findet sich ein kugeliger, wenig beweglicher Tumor mit höckeriger Oberfläche, welcher von der rechten Mamillarlinie bis etwas links von der Mittellinie und 2 Querfinger breit oberhalb, bis 4 Querfinger breit unterhalb des Nabels reicht. Der Tumor lässt sich deutlich gegen Leber und Darmbeingrube abgrenzen, über ihm findet sich ein gedämpft-tympanitischer Percussionsschall. Urin und Faeces normal.

19. October. Laparotomie mittelst eines am äusseren Rande des rechten Rectus abdominis geführten Längsschnittes. Man constatirt, dass es sich um einen mit der Nachbarschaft verwachsenen Tumor des Coecum handelt. Es wird daher zunächst das Quercolon in seiner Mitte, sowie das Jejunum doppelt unterbunden und zwischen den Ligaturen durchschnitten. Dann wird die Geschwulst theils stumpf, theils mit dem Messer von der Nachbarschaft losgelöst, wobei leider in der Gegend des rechten Ureters und der Vena cava inf. mit diesen Theilen fest verwachsene Drüsen zurückbleiben müssen. Doppelte Reihe Lembertnähte, Reposition der Darmschlinge. Tamponade der Bauchhöhle mit steriler Gaze. Dauer der Operation 110 Minuten.

Präparat: Weiche, ringförmige Geschwulst in der Gegend der Bauhin'schen Klappe, welche bislang keine Stenosenerscheinungen gemacht hat. Der Tumor ragt etwa 5 Cm. weit wie ein starrer Ring in das Lumen des Ileum vor. Mikroskop.: Kleinzelliges Rundzellensarcom. Resecirt wurden im Ganzen 50 Cm. Dickdarm und 25 Cm. Dünndarm.

20. October. Allgemeinbefinden gut, Temperatur normal, wenig Schmerzen in der Nahtlinie. Flatus gehen ab.

24. October. Kleiner Nahtabscess. Gehacktes Fleisch und Kartoffelbrei, Abends zuerst normaler, geformter Stuhl.

26. October. Tampons stinkend, daher entfernt. Es hat sich eine Kothfistel gebildet, welche dünnflüssigen Dünndarminhalt entleert. Patient bekommt daher jetzt zum ersten Male nach der Operation etwas Opium. Allgemeinbefinden gut.

31. October. Der gesammte Darminhalt entleert sich durch die Fistel; Patient muss mehrmals täglich frisch verbunden werden.

Im Laufe des November entstanden unter der Narbe grosse, feste, rasch wachsende Recidive, welche offenbar den Dickdarm verlegten, so dass jetzt der ganze Stuhlgang sich aus der Fistel entleerte. Patient wird sehr kachektisch und stirbt am 5. December.

Sectionsbefund: Die Darmschlingen im Bereiche der Darmnaht sind in ein mannskopfgrosses Recidiv eingebettet, und dadurch ist der

---

1) Der Fall ist in der Dissertation von Strassburger (Bonn 1894) genauer beschrieben.

Dickdarm vollständig comprimirt. Die Nahtlinie ist noch zu 3/4 ihres Umfanges nachzuweisen; die Kothfistel mündet genau in der Nahtlinie.

33. *Carcinoma recti. Laparotomie. Darmresection. Perforationsperitonitis. Tod.*

M., Anna, 51jährige Ackerersfrau aus Wessling. Aufgenommen 25. October, gestorben 9. November 1893.

Seit einem Jahre Schmerzen beim Stuhlgang, häufige Mastdarmblutungen. Jetzt schildförmiges Carcinoma recti der vorderen Rectalwand, eben mit dem Finger erreichbar.

2. November. Laparotomie in der Mittellinie in Beckenhochlagerung. Nachdem der Uterus durch einen Seidenfaden angeschlungen und damit nach oben und vorn gezogen ist, sieht und fühlt man den Tumor leicht im oberen Theile des Rectum. Zunächst Durchschneidung des Colon in der Gegend der Flexur, Tamponade des Darmlumens durch einen Gazebausch. Dann wird das Rectum in der Kreuzbeinaushöhlung quer durchschnitten und zwar extraperitoneal. Die Entfernung des Darmendes mit dem Carcinom gelingt erst, nachdem mehrere weitgreifende Umstechungen und Massenligaturen gemacht waren; daher auch nur geringe Blutung. Das Carcinom ist auf das pararectale Fett und die Lymphdrüsen übergegangen. Dieselben werden ebenso wie die Umschlagsfalte des Peritoneum mit entfernt. Vor Anlegung der Naht wird in das obere Darmlumen ein mit einem Seidenfaden armirter Gazebausch eingestopft, um das Ausfliessen von Darminhalt zu verhindern, und der Faden durch das rectale Darmstück zum After hinausgeleitet. Die Darmnaht wird in der Weise ausgeführt, dass zunächst an der hinteren Wand eine Anzahl Mucosanähte angelegt und im Darmlumen geknüpft werden. Dann folgen Lembertnähte. Die Naht selbst war mit den grössten Schwierigkeiten verbunden und dauerte 3/4 Stunden. An der hinteren Rectalwand konnte die Naht nicht völlig exact ausgeführt werden. Hier wurden deshalb 2 sterile Gazestreifen hingelegt, welche zum Bauche hinausgeleitet wurden. Schluss der Bauchwunde durch tiefgreifende Nähte. Dauer der Operation 2 1/4 Stunden. Länge des resecirten Dickdarmstückes 18 Cm.

4. November. Temperatur normal. Nur geringe Schmerzen.

6. November. Tampon etwas gelockert, Meteorismus geringen Grades.

7. November. Entfernung des Tampons; stinkendes Secret. Klysmawasser läuft aus der Laparotomiewunde ab. Temperatur normal. Keine Schmerzen. Meteorismus nimmt zu.

8. November. Fäculentes Erbrechen, keine Flatus, Allgemeinbefinden leidlich.

9. November Nachmittags ganz plötzlicher Tod. Temperatur stets normal. Seit der Operation weder Flatus noch Faeces.

Sectionsbefund. Circumscripte eitrige Perforationsperitonitis im Bereiche des kleinen Beckens und der Unterbauchgegend. Naht zum Theil auseinandergegangen. Achsendrehung einer Dünndarmschlinge 1 1/2 M. oberhalb der Bauhin'schen Klappe ohne Darmgangrän. Mannskopfgrosser metastatischer Krebsknoten im rechten Leberlappen.

NACHTRAG.

Nach Absendung des Manuscriptes sind noch drei Darmresectionen zur Ausführung gekommen, welche ich, da sie mancherlei interessante Einzelheiten darbieten, noch kurz besprechen möchte. In dem ersten Falle handelte es sich um einen Kranken, bei dem anfangs die Diagnose nicht ganz klar war, so dass man von einem operativen Eingriff vor der Hand Abstand nehmen zu müssen gezwungen war. Der 49jährige Mann behauptete bei seiner Aufnahme in die Klinik, seit 5 Tagen ohne nachweisbare Ursache keinen Stuhlgang mehr gehabt zu haben. Der Mann hatte ein blühendes Aussehen, guten Puls und nur ganz wenig aufgetriebenen, tympanitischen Bauch; aber weder Stuhlgang noch Flatus gingen ab, zeitweise erfolgte Erbrechen von Mageninhalt, der aber nicht deutlich fäculent roch. Auch am Tage nach der Aufnahme waren keinerlei Collapserscheinungen vorhanden: eine Magenausspülung brachte grosse Erleichterung, nach einem hohen Wassereinlauf wurden feste Kothmassen entleert. Man konnte also hoffen, dass eine Obturation des Darmes bestand, die sich möglicher Weise wieder lösen würde. Dass dies nicht der Fall, lehrte die folgende Nacht, in welcher der Kranke schnell bedenklich collabirte, so dass am anderen Morgen die Laparotomie erforderlich wurde. Dabei fand man, dass der sehr lange Wurmfortsatz mit seinem freien Ende an einer Dünndarmschlinge verwachsen war und dadurch einen Ring gebildet hatte, in dem sich eine dem Coecum benachbarte, also ganz tiefe, Schlinge des Dünndarmes strangulirt hatte. Der Strang wurde doppelt unterbunden und durchschnitten, die gangränöse Schlinge resecirt. Die Narkose war die denkbar schlechteste: fortwährendes Pressen und Würgen, Erbrechen fäculenter Massen, Aspiration derselben, bedrohliche Suffocation, so dass schon zur Tracheotomie geschritten werden sollte, Prolaps der stark geblähten Därme aus der Bauchhöhle — kurz alle nur möglichen Unannehmlichkeiten, welche bei einer Laparotomie passiren können. Das Vorfallen der Darmschlingen machte die Beckenhochlagerung wünschenswerth; hatte man die Därme glücklich in die Bauchhöhle zurückgebracht, so erfolgte wieder Erbrechen, und es sammelte sich — bei der tiefen Lage des Kopfes — eine Menge dünnen Kothes in der Mundhöhle an, der theilweise dann wieder aspirirt wurde. Der Kranke wurde sofort wieder aufrecht hingesetzt — und gleich stürzten die Därme wieder vor, welche ein weiteres Operiren in der Bauchhöhle unmöglich machten. So befand man sich fortwährend zwischen Scylla und Charybdis. Kein Wunder, dass der Kranke schon zwei Stunden

später todt war! Bei der Section fanden sich die Lungen ad maximum gebläht, die Alveolen mit aspirirtem Blut und Koth angefüllt. Die Strangulation war beseitigt, die Darmnaht fest.

Bei den grossen Vortheilen, welche anerkanntermaassen die Beckenhochlagerung bei allen operativen Eingriffen in der Bauchhöhle hat, muss man sich doch andererseits die Gefahren derselben stets vor Augen halten, welche mit dem Momente eintreten, wo der Kranke zu erbrechen anfängt. Wenn auch der grösste Theil der erbrochenen Massen nach aussen abfliesst, so werden dieselben doch meistens nicht so vollständig entleert, dass nicht im hinteren Theil der Mund- und Rachenhöhle, sowie in den Nasengängen noch dünnflüssige Massen zurückbleiben, welche leicht aspirirt werden können und dadurch den Anstoss zu Schluckpneumonie und Lungengangrän geben können. Damit ist dann auch in der Regel das Schicksal des Kranken besiegelt.

Der zweite Kranke, ein dreijähriger Knabe, wurde bereits vor Jahresfrist im Johannis-Hospitale aufgenommen mit einer Kothfistel im Nabel, die 3 Wochen vorher spontan entstanden war. Ein in der Umgebung der Fistel befindlicher Abscess der Bauchdecken wurde zunächst gespalten. In der Folgezeit bildete sich allmählich ein Darmprolaps aus. Letzterer wurde im Mai 1894 durch Resection eines 16 Cm. langen Stückes Dünndarm beseitigt. Es bildete sich einige Zeit nach der Operation wiederum eine Kothfistel an der alten Stelle, welche aber zur Zeit (September 1894) sich bereits wieder so weit geschlossen hat, dass eine vollständige Heilung demnächst zu erwarten ist.

Der dritte Kranke endlich, ein 62jähriger Schreiner, litt an einem Carcinom der Valvula Bauhini, welches durch Resection mit nachfolgender Darmnaht entfernt wurde. Auch hier entstand zunächst eine Kothfistel, welche sich aber bereits wieder fast völlig geschlossen hat.

34. *Strangulationsileus. Darmresection. Tod im Collaps.*

D., Hugo, 49jähriger Sattler aus Brühl. Aufgenommen 9. Mai, gestorben 11. Mai 1894.

Anamnese. Patient aus gesunder Familie stammend, will früher einen Psoasabscess rechterseits gehabt haben. Seit 5 Tagen ohne nachweisbare Ursache weder Stuhlgang noch Flatus. Seit 3 Tagen erst arbeitsunfähig. Heute früh zuerst Erbrechen nicht fäculenter Massen.

Status. Gutes Allgemeinbefinden, Bauch etwas aufgetrieben; keine Peristaltik. Klysmata.

10. Mai. Keinerlei Collapserscheinungen. Häufiges Erbrechen etwas fäculent riechender Massen. Magenausspülung bringt Erleichterung. Beim Wassereinlauf werden Kothbröckel entleert.

11. Mai. Im Laufe der Nacht bedenklicher Collaps, ohne dass die Ileussymptome nachgelassen hätten. Daher Laparotomie in der Mittellinie. Geblähte blauroth gefärbte Dünndarmschlingen fallen vor; beim Versuche, dieselben zu reponiren, wird Darminhalt in den Magen gepresst und dadurch Erbrechen ausgelöst, so dass grosse Mengen dünnflüssigen Kothes per os entleert werden. Aspiration derselben, Suffocation, Vorbereitungen zur Tracheotomie. Asphyxie geht spontan vorüber. Im kleinen Becken sanguinolente Flüssigkeit. Die eingeführte Hand constatirt daselbst einen Strang, hinter welchem sich eine Dünndarmschlinge abgeklemmt hatte. Dieser Strang wird doppelt unterbunden und durchschnitten. Da zeigt sich, dass in demselben der Wurmfortsatz verläuft. Die befreite incarcerirte Schlinge reisst beim Vorziehen an der Stelle des Schnürrings ein, so dass sich mehrere Esslöffel dünnflüssigen Kothes in die Bauchhöhle ergiessen, aber nach Möglichkeit mit Schwämmen wieder aufgewischt werden. Resection von 18 Cm. Dünndarm, Darmnaht. 2 Gazestreifen eingelegt. Dauer der Operation 80 Minuten. Schwerer Collaps, in dem der Kranke nach 2 Stunden zu Grunde geht.

Fig. 6.

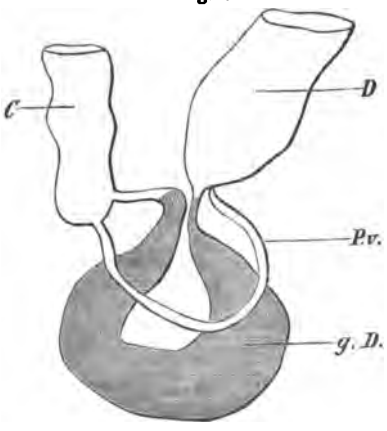

Der Wurmfortsatz (*P. v.*) (Fig. 6) war abnorm lang und durch alte peritonitische Stränge mit seiner Spitze an einer Dünndarmschlinge verwachsen. Dadurch war bewirkt, dass sich eine dem Coecum (*C.*) benachbarte Dünndarmschlinge strangulirt hatte und gangränös (*g. D.*) geworden war. Resection des Dünndarms weit im Gesunden; die Darmnaht lag etwa 4 Cm. vom Coecum entfernt.

Sectionsbefund. Strangulation gelöst; Darmnaht fest, Darm für dünnflüssigen Koth an der Nahtstelle durchgängig. Lungen sehr stark geblähet, in den Alveolen aspirirtes Blut und Koth.

35. *Tuberculöse Darmfistel im Nabel. Darmresection. Heilung.*

P., Heinrich, 3 Jahre alt. Aufgenommen im St. Johannis-Hospital am 3. Juli 1893. Noch in Behandlung.

Anamnese. Vor 3 Wochen mit profusen Durchfällen und Leibschmerzen erkrankt; spontaner Durchbruch einer Kothfistel im Nabel.

Status. Leib stark aufgetrieben, im Nabel Kothfistel, rechts davon Abscess.

6. Juli. Incision des Abscesses. Dabei wird die Bauchhöhle eröffnet. Zwischen den mit Tuberkeln besetzten und unter einander verwachsenen Dünndarmschlingen mehrere kleine Abscesse. Drainage mit Jodoformgazestreifen.

Die Kothfistel blieb bestehen; in der Folgezeit entwickelte sich allmählich ein Darmprolaps von der Form eines T, aus dessen kürzerem

Schenkel dicke Faeces entleert werden. Per anum wird kein Koth entleert.

11. Mai 1894. Operation. Hautschnitt 2 Finger breit links von der Prolapspforte. Darmschlingen vielfach unter einander verwachsen, nach deren Lösung man leicht zu- und abführenden Schenkel findet. Resection von 16 Cm. Dünndarm. Naht. Die Darmstümpfe nach aussen vorgestülpt und exstirpirt. Gazetampon.

17. Mai Morgens erster Stuhlgang. Bislang vielfach Erbrechen. Klysmawasser läuft nach Entfernung des Tampons aus der Bauchwunde ab. In den ersten zwei Tagen entleert sich wieder sehr viel Koth durch die Fistel, wenn auch die grössere Menge per anum abgeht.

Ende August hat sich die Kothfistel so weit geschlossen, dass die völlige Heilung demnächst zu erwarten ist.

36. *Carcinoma valvulae Bauhini. Darmresection. Heilung.*

B., Johann, 62jähriger Schreinermeister aus Crefeld. Aufgenommen im St. Johannis-Hospital 14. Juli 1894. Noch in Behandlung.

Anamnese. Seit Jahren chronische Obstipation. Seit 4 Monaten Tumor in der Blinddarmgegend bemerkt. Abmagerung. Im Stuhlgange niemals Blut.

20. Juli. Operation. Schnitt über der Geschwulst schräg von oben aussen nach innen unten. Unterbindung der Art. epigastrica infer.

Fig. 7.

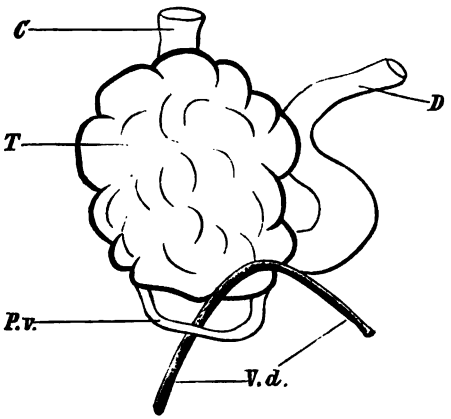

Tumor in die Bauchwand hineingewachsen, so dass ein nussgrosses Stück der Musculatur entfernt werden muss. Dann findet man einen über faustgrossen Tumor des Coecum, mit dem das Vas deferens verwachsen war. Dasselbe wird stumpf losgelöst. Nach Lösung des Tumors Resection im Colon und Ileum. Darmnaht. 2 Gazestreifen. Einige vergrösserte (carcin?) Mesenterialdrüsen werden zurückgelassen, um die Operation nicht unnöthig zu verlängern. Dauer der Operation 75 Minuten.

25. Juli. Erster dünner Koth per rectum.

3. August. Entfernung des Tampons; danach Kothfistel.
Ende August. Kothfistel fast geschlossen. Allgemeinbefinden gut.

Präparat. Fig. 7. Ulcerirter Tumor (*T*) des Coecum (*C*). Die in das Colon einmündende Ileumschlinge (*D*) war an dem Tumor adhärent; an dieser Stelle war das Carcinom von aussen nach innen durch die Dünndarmwand durchgewachsen. Wurmfortsatz (*P. v.*) intact, seine Einmündungsstelle durch Geschwulstmassen verlegt. Länge des resecirten Darmstückes (Dick- und Dünndarm) 35 Cm.

IX.

Besprechungen.

1.

Prof. E. Hagenbach-Burckhardt, „Das Kinderspital in Basel 1863—1892". Basel. 8. 1894 bei Werner-Riehen. 42 Stn.

Ausser dem Jahresbericht hat Herr Prof. E. Hagenbach diesmal einen Bericht über die Entwicklung des Kinderspitals seit seiner Gründung im Jahre 1846 gegeben. Unter Prof. Streckeisen, der den Chirurgen durch seine gründlichen Klumpfussoperationen in achtenswerthem Angedenken geblieben, in Verbindung mit den Anfängen einer Poliklinik entstanden und seit 1862 durch freiwillige Beihülfe besonders der Schwestern Burckhardt-Vischer und His-Vischer im eigenen Bau, hat es sich jetzt seit 1868 unter der Leitung von Prof. Hagenbach derart entwickelt, dass die Aufnahme das Dreifache beträgt. Mit Interesse wird jeder Spitaldirector die Entwicklung und die Einrichtung verfolgen, welche durch zwei Pläne des Kinderspitals wie der selbständigen vom Staat unterstützten Poliklinik erklärt wird. Die durch Diakonissen von Riehen besorgte Krankenpflege wird durch Verbindung mit Erholungsstätten und Freibetten (2) erleichtert. 1874 kam ein Absonderungspavillon mit 12 Betten hinzu, der 1893 halb für Diphtherie, halb für ansteckende Krankheiten neu gebaut wurde, 1890 ein neuer Operationssaal, und 1892 ein bacteriologisches Institut. Für jedes Bett wird ein Luftraum von 24,4 Cm. berechnet, wenn die Aufnahme von 42 Kindern nicht überschritten wird, was meist geschieht. Im Ganzen wurden 580 Diphtheriefälle aufgenommen, 423 mit Croup, von denen 333 zur Tracheotomie kamen mit 40,8 Proc. Heilungen. Von dem Werth der Intubation konnte man sich nur bei erschwertem Decanulement überzeugen. Edm. Rose.

2.

A. Hoffa, Lehrbuch der orthopädischen Chirurgie. II. Aufl. Stuttgart, F. Enke, 1894.

Der im August 1891 erschienenen I. Auflage des obigen Lehrbuches ist im Mai 1894 schon die II. Auflage gefolgt. Auch ist das Werk durch Uebersetzungen verbreitet worden. Dieser Erfolg allein spricht für den Werth des Buches; doch war er zu erwarten.

In der neuen Auflage hat Hoffa nun grössere und kleinere Abschnitte neu bearbeitet und erweitert, viele neue Abbildungen hinzugefügt,

so dass das Werk in seinen neuen Formen an Brauchbarkeit und Uebersichtlichkeit entschieden noch gewonnen hat.

Der allgemeine Theil (162 Seiten) ist ausserordentlich lehrreich, sowohl in dem Abschnitt über die allgemeine Aetiologie und Pathogenese der Deformitäten, wie in jenem über die Behandlung derselben. Sehr willkommen wird den Aerzten die Darstellung der Lehre von den Prothesen sein.

Im speciellen Theil ist durchaus der moderne Standpunkt in Bezug auf pathologische und therapeutische Fragen durchgeführt, die neuen Publicationen benutzt und die reiche praktische Erfahrung des Verfassers zur Geltung gebracht.

Das Buch wird den grössten fördernden Einfluss ausüben zur Vermehrung des Wissens und Könnens der Aerzte auf dem schwierigen Gebiete der orthopädischen Chirurgie. Immer seltener wird es vorkommen, dass der Arzt einen Patienten mit Skoliose oder dergleichen einem Bandagisten oder Instrumentenmacher überweist und sich weiter nicht darum kümmert. Wenn der Arzt auch nicht Alles selbst ausführt oder ausführen lässt, so muss er doch das Wissen und das Verständniss haben zur Beurtheilung, ob ein Apparat, eine mechanische Vorrichtung den gewünschten Erfolg zu erzielen im Stande ist oder nicht, ob sie nicht mehr schadet als nützt. Dazu eben wird das Hoffa'sche Lehrbuch in sehr erfreulicher Weise beitragen. Und so sei es aufs Beste empfohlen!

Greifswald. Helferich.

X.

Zur Tracheotomie bei Diphtherie.

Von

Dr. Georg Fischer
in Hannover.

Es kann keinem Zweifel unterliegen, dass auf dem Lande viele Kinder mit Diphtherie des Kehlkopfes sterben, ohne vorher tracheotomirt zu sein.

Obschon das Vertrauen zur Operation auch bei den Bauern zugenommen hat, so dass z. B. in den letzten 10 Jahren auf meiner Abtheilung Diphtheriekinder aus 82 verschiedenen Gemeinden aufgenommen sind, so bleiben doch Viele aus diesem oder jenem Grunde in den Dörfern zurück. Vergegenwärtigt man sich die ausserordentlichen Schwierigkeiten, welche der Landarzt mit der Tracheotomie hat, dann wird es erklärlich, dass manches Kind ohne Operation erstickt. Da aber an der Forderung festgehalten werden muss, dass der Arzt selbst bei drohendster Todesgefahr noch zur Tracheotomie verpflichtet ist, so kann derselbe auch verlangen, dass ihm die leichteste Methode, welche vor Allem den sichersten Schutz gegen Blutung gewährt, an die Hand gegeben wird.

Man sollte meinen, dass bei einer so alten Operation in dieser Beziehung die Acten längst geschlossen seien; das ist indessen nicht der Fall. Es wird heutzutage noch in sehr verschiedener Weise tracheotomirt. Der Eine operirt regelmässig oberhalb, der Andere unterhalb der Schilddrüse; auch in kropffreien Gegenden. Ein stumpfes Verfahren hat sich zwar mehr und mehr eingebürgert, doch wird an einzelnen Kliniken noch schneidend zwischen zwei Pincetten in die Tiefe vorgedrungen. Anderswo combinirt man das schneidende und stumpfe Verfahren, und schliesslich wird letzteres auch in verschiedener Weise geübt. Die Art der Nachbehandlung ist ebenfalls nicht überall dieselbe.

Dieser verschiedenen Technik stehen die Hospitalchirurgen im Allgemeinen ziemlich gleichgültig gegenüber; es ist eben keine Kunst,

auf einer grösseren Abtheilung, wo jährlich über hundert Tracheotomien gemacht werden, wo Arzt und Schwestern mit zunehmender Sicherheit sich in einander eingearbeitet haben, mit jeder Methode zum Ziele zu kommen. Die einmal gewählte Methode wird dann als die beste und leichteste angesehen, und jeder Hospitalchirurg schwört auf die seinige. Ganz anders steht der Landarzt zur Technik der Tracheotomie, da derselbe in der Regel nur eine ungenügende, zum Theil ungeschulte Assistenz, und zumal für die Nachbehandlung nur in den seltensten Fällen eine geschickte Pflege zur Verfügung hat. Auch ist sehr zu berücksichtigen, dass mancher Praktiker im Operiren ungeübt ist, ja dass es eine ganze Reihe junger Aerzte giebt, welche auf der Universität nie eine Tracheotomie bei einem Diphtheriekinde gesehen haben.

Die leichteste Methode der Tracheotomie ist in kropffreien Gegenden die Tracheotomia superior, bei welcher nach dem Hautschnitt bis zur Freilegung der Luftröhre einzig und allein mit stumpfen Haken gearbeitet wird.

Mit dieser Methode sind auf meiner Abtheilung 1000 Tracheotomien gemacht. (Seit dem 1. Januar 1894 ist die Intubation hinzugefügt.)

Operirt wurde stets bei Erstickungsnoth, unbekümmert um das Alter der Kinder und vorhandene Complicationen (Pneumonie, Sepsis), selbst noch bei halbtodten Kindern. — Ein Unterschied zwischen Croup und Diphtherie wurde nicht gemacht. Gelegentlich schickten Collegen die Kinder mit der Diagnose Croup, wenn ein Belag im Rachen fehlte, und verlangten dann eine Absonderung von Diphtheriekindern. Abgesehen davon, dass eine solche in unserem alten vollgepfropften Stadtkrankenhause nicht möglich war, mussten die Collegen in solchen Fällen sich überzeugen, dass bei der Tracheotomie diphtherische Membranen aus der Luftröhre ausgehustet wurden, oder dass am folgenden Tage bei der Section eine septische Pneumonie mit ausgebreiteter Diphtherie der Luftwege bestand.

1. Narkose.

Da auf unserer Station die Assistenz bei jeder Tracheotomie aus 4 Schwestern besteht, so wird, ausser bei sehr unruhigen Kindern, fast nie chloroformirt. Die Operation wird im Allgemeinen so rasch vollendet, dass man sich nicht die Zeit zur Narkose nimmt. Im Uebrigen liegt auch ein nicht zu unterschätzender Vortheil darin, dass nicht chloroformirte Kinder nach Eröffnung der Luftröhre Membranen und Schleim kräftig aushusten können. Dennoch rathe ich dem

praktischen Arzt, welcher nicht über eine derartige Assistenz verfügt, ausser bei hochgradiger Asphyxie stets zu chloroformiren.

2. *Tracheotomia superior.*

Die Frage, ob oberer oder unterer Luftröhrenschnitt vorzuziehen ist — wir berücksichtigen nur kropffreie Gegenden —, ist heutzutage wenigstens für Hospitäler nicht so brennend als früher, weil bei beiden Operationen die Blutung durch das stumpfe Verfahren geringer geworden ist. Es ist bekannt, dass bei der Superior die Luftröhre leichter und sicherer zu erreichen ist, als bei der Inferior, weil ihr unterer Theil sich mehr und mehr von der Hautoberfläche entfernt. Infolge dessen ist zweifelsohne für die Inferior eine viel geübtere Assistenz nothwendig. Mit Rücksicht auf die Blutung hat jede der beiden Operationen ihre Besonderheiten. Während bei der Superior das Lospräpariren des fest angehefteten Isthmus mit seinem reichen Gefässnetz hauptsächlich in Betracht kommt, fallen bei der Inferior die zahlreichen Venenplexus und Abnormitäten im Verlauf der grossen Gefässe ins Gewicht. Das Ablösen des Isthmus von der Luftröhre lässt sich fast immer ohne erhebliche Blutung mit einem stumpfen Haken bewerkstelligen. Obschon nun arterielle Gefässanomalien im Gebiet der Inferior sehr selten sind und unter Hunderten von Operationen kaum einmal vorkommen, so ist man doch im Voraus nie darüber sicher. Man muss stets nachfühlen, ob ein pulsirendes Gefäss vor der Luftröhre liegt, und die Venenplexus genau besichtigen. In diesem gefährlichsten Moment der Operation wird schon allein der Gedanke, was Alles passiren kann, einen wenig geübten Operateur unruhig machen und sein Sicherheitsgefühl beeinträchtigen. Deshalb halte ich die Inferior für den Landarzt mit seiner in der Regel ungenügenden Assistenz für schwieriger.

Gegenüber der Blutung fallen die übrigen Unterschiede weniger ins Gewicht. Bei der Superior liegt die Cantilenplatte in der Halsfalte beengter, und bei der Inferior können wohl einmal, obschon selten, Emphysem und Eitersenkungen ins Mediastinum entstehen.

Wenn heute noch in Hospitälern beide Operationen mit einander wetteifern, so ist dieses zum grossen Theil eine Folge der Tradition. Der Kampf um beide Methoden begann am Ende der 60er Jahre hauptsächlich in Berlin. B. v. Langenbeck, welcher anfangs stets die Inferior gemacht hatte, weil er glaubte, dabei mehr in wegsame Theile der Luftwege zu kommen, war später zur Superior übergegangen, da jene Voraussetzung sich als unrichtig erwiesen hatte und er die Superior für die leichtere Operation hielt. Ihm gegenüber

stand Wilms, welcher, rastlos um die Einführung der Tracheotomie bemüht, die Inferior empfahl, mit Ausnahme bei älteren Kindern, bei denen wegen sehr tiefer Lage der Luftröhre die Superior zugelassen wurde. Aus beiden Lagern drängten sich nun in den 70er Jahren die Arbeiten der Assistenten. Einig war man darin, zwischen zwei Pincetten schneidend in die Tiefe vorzudringen, aber jede der beiden Schulen nahm für ihre Operation eine geringere und zwar minimale Blutung in Anspruch. Darum drehte sich vornehmlich der Streit. Auf Langenbeck's Klinik hiess es, dass die Inferior in mehreren Fällen nicht hätte zu Ende geführt werden können; und auf der Abtheilung von Wilms behauptete man, dass die Superior viel blutreicher und durch mehr Unterbindungen gestört gewesen wäre. Allerdings wurde hier auch zugestanden, dass gelegentlich die Inferior wegen tiefen Hinabragens der Schilddrüse mit ihrem grossen Venenplexus hätte aufgegeben werden müssen, so dass man genöthigt gewesen wäre, zur Superior überzugehen. Bedenkt man, dass an beiden Berliner Schulen mit ihrem grossen Material viele Assistenten sich in eine der beiden Operationen eingearbeitet haben und später in ihren einflussreichen Stellungen durch die Macht der Gewohnheit der alten Methode treu geblieben sind, so kann man sich vorstellen, dass auch heute noch jener Einfluss sich auf die Wahl der Operation geltend macht.

3. Bei der Tracheotomia superior ist der Hautschnitt etwa 3—4 Cm. lang.

Das genügt; für die Inferior muss derselbe grösser sein. Dem Anfänger für jede Tracheotomie einen Schnitt von der Mitte des Schildknorpels bis zum Brustbein zu empfehlen, kann ich nicht beipflichten. Gewiss soll derselbe sich die Operation nicht durch einen zu kleinen Schnitt erschweren; aber schliesslich ist doch nur zu verlangen, dass man zwischen den durch Haken auseinandergehaltenen Weichtheilen mit der Spitze des Zeigefingers die Luftröhre bequem betasten kann. Sich über die Halsmuskeln anatomisch orientiren zu wollen, ist nicht nöthig. Für jenen Zweck genügt die angegebene Länge. Der grosse Hautschnitt hat aber auch für den Anfänger den Nachtheil, dass derselbe in dem weit freigelegten Operationsfelde viel leichter Gefahr läuft, beim Vordringen in die Tiefe von der Mittellinie abzuweichen und seitlich auf Abwege zu gerathen. Ausserdem nimmt dabei die Gefahr der Wunddiphtherie zu. Bei einer etwaigen stärkeren Blutung, oder wenn man, was kaum vorkommt, zur Tracheotomia inferior übergehen wollte, kann der Hautschnitt nachträglich immer noch vergrössert werden.

4. Nach dem Hautschnitt wird nur mit zwei stumpfen Haken in die Tiefe vorgedrungen, bis die Luftröhre freigelegt ist.

In dem stumpfen Verfahren liegt das Geheimniss einer leichten und raschen Tracheotomie. Ich halte dasselbe für einen ausserordentlichen Fortschritt, da mir aus meiner Assistentenzeit die Tracheotomie mit schneidendem Vordringen zwischen zwei Hakenpincetten als eine äusserst unbehagliche Operation unvergesslich geblieben ist. Die Blutungen waren ja nicht immer so stark, dass sie eine Unterbindung oder Umstechung verlangten; allein nach jedem Schnitt immer wieder Blutung, continuirliches Abtupfen, ein stetes Haschen nach einem freien Operationsfelde und schliesslich, wenn man nicht rasch genug vom Fleck kam, die eintretende Cyanose des Kindes mit Gefahr im Verzuge — alles das war sehr ungemüthlich, und Jeder war froh, wenn die Tracheotomie zu Ende war.

Das stumpfe Vordringen[1]) wird heutzutage in der Regel mit dem schneidenden Verfahren combinirt. Orientiren wir uns darüber aus

1) Das stumpfe Verfahren hat sich erst allmählich Bahn gebrochen. Als in den 50er Jahren die Tracheotomie bei Diphtherie in Deutschland sich zu entwickeln begann, war für dieselbe, wie überhaupt für viele feine Operationen, das dissecirende Verfahren zwischen zwei Hakenpincetten von C. J. M. Langenbeck überall in Gebrauch. B. v. Langenbeck trat warm für die Methode seines Onkels ein: „je näher eine Operation an wichtigen Theilen sich bewegt, um so mehr muss sie den Charakter der feinsten anatomischen Zergliederung annehmen, und es kann nicht genug davor gewarnt werden, in der Besorgniss, grosse Gefässe zu verletzen, die Gewebe mit den Fingern oder mit stumpfen Instrumenten (Hohlsonden u. a.) auseinanderzureissen". Man wusste aber damals auch, dass Dieffenbach viele glänzende Resultate von Geschwulstexstirpationen am Halse zum grossen Theil dem stumpfen Verfahren zu verdanken hatte.

Bei der Tracheotomie wurden die Blutungen nach dem schneidenden Verfahren bald als lästig empfunden. Den Anfang zu ihrer Bekämpfung machte im Jahre 1862 der ältere Burow, welcher empfahl, das Bindegewebe ausschliesslich mit zwei Hakenpincetten auseinanderzuzerren. Dieselben sollten mit sorgfältiger Umgehung von Gefässen etwa 1‴ von einander entfernt aufgesetzt werden und die Bindegewebsmassen 3—4‴ weit auseinanderziehen. Ihm folgte W. Roser. Derselbe hatte noch im Jahre 1861 durch seinen Schüler Lissard das alleinige dissecirende Verfahren zwischen zwei Pincetten anrathen lassen, gab aber bald darauf in seinem Handbuch (1864) ein anderes Verfahren an. Zunächst sollte nach gehörig grossem Hautschnitt zwischen zwei Pincetten präparirt werden; dann aber nach Trennung der Fascie wurde „beim weiteren Vordringen auf die Luftröhre zum Vermeiden von Blutungen ein wiederholtes wühlendes Auseinanderziehen der Theile mit stumpfen Haken nach oben und unten und nach rechts und links" empfohlen. Zunächst fand das Burow'sche Verfahren einige Anhänger. Oelschläger und Uhde lobten es als eine ausserordentliche Erleichterung mit minimaler Blutung (1869). Letzterer rühmte jedoch gleichzeitig auch das dissecirende Verfahren, obschon er beim Gebrauch des Bistouris einige Blutungen von unbequemer Stärke

zwei beliebten Lehrbüchern der Neuzeit. Nach König werden, sobald der Hautschnitt gemacht ist, querverlaufende Venen doppelt unterbunden und durchschnitten, darauf die Fascie zwischen den Sternohyoidei entweder zwischen zwei Pincetten getrennt oder angeschnitten und auf der untergeschobenen Hohlsonde durchtrennt. Sodann wird mit Roser'schen Haken stumpf bis zur Luftröhre vorgedrungen. Bei hoch liegendem Isthmus wird die Fascie am oberen Rand desselben einige Linien quer incidirt und durch Einsetzen der stumpfen Haken in die Lücke nach beiden Seiten derb gedehnt und die Drüse von der Luftröhre abgelöst. — Albert empfiehlt, wenn man den weissen Streifen zwischen den unteren Zungenbeinmuskeln sieht, einen Kegel aufzuheben, einzuschneiden und in die Lücke eine Hohlsonde zu schieben. Lockeres Bindegewebe wird zwischen Pincetten zerrissen. Zur Lösung des Isthmus wird die fascienartige Bindegewebslage am Ringknorpel quer durchschnitten, mit dem Scalpellheft in dem Zellgewebe zwischen Schilddrüse und Luftröhre vorgedrungen, die Schilddrüse nach abwärts gedrängt und die Luftröhre blossgelegt. Dadurch wird die Hülle der Schilddrüse nicht eröffnet.

Ich operire seit länger als 10 Jahren in folgender Weise. Nachdem der Hautschnitt aus freier Hand genau in der Mittellinie gemacht ist, nimmt der Operateur in jede Hand einen starken, einzinkigen,

durch Unterbindungen stillen musste. Zu einem combinirten Verfahren gelangte M. Müller (1871), welcher zunächst das Bindegewebe zwischen zwei starken Hakenpincetten zerriss, dann aber mit Schielhaken stumpf vordrang. Auf diese Weise wollte er bei 35 Tracheotomien weder eine Unterbindung noch Umstechung nöthig gehabt haben. Zur Lösung des Isthmus riss er am unteren Rande des Ringknorpels ein Loch in die Fascie und zog dasselbe mit stumpfen Haken nach verschiedenen Richtungen auseinander. Trotz der Bemühungen jener Chirurgen gelang es nicht, das stumpfe Verfahren allgemeiner einzuführen, da zumal B. v. Langenbeck an dem schneidenden Verfahren zwischen zwei Hakenpincetten festhielt. Seine Schüler, u. A. Hueter und Bose, traten für das Messer ein, weil dabei die Blutung durchaus nicht bedeutend sei (1872). Letzterer gab damals zur Lösung des Isthmus eine Methode an, welche, derjenigen von Müller sehr ähnlich, sich gut bewährte und noch jetzt vielfach geübt wird: ein 5 Mm. langer Querschnitt wurde auf der Kuppe des Ringknorpelbogens gemacht, dann von dem Loch aus eine Hohlsonde hinter die Fascie geschoben und diese sammt der Schilddrüse von der Luftröhre losgerissen. Von Neuem trat dann König in seinem Lehrbuch (1875) für das stumpfe Verfahren seines Lehrers Roser, wie oben angegeben wieder ein, und mit der Verbreitung dieses Buches gewann auch das Verfahren mehr Anhänger. In den letzten grösseren Arbeiten über Tracheotomie hielt Schüller am Schnitt fest (1880), und Passavant meinte, man könne beim Vordringen in die Tiefe auch das Messer ganz bei Seite legen und sich stumpfer Instrumente bedienen (1884).

stumpfen Haken (Roser), setzt beide in der Mitte des Schnitts neben einander und zieht die Gewebe kräftig nach oben und unten auseinander. In den Spalt greifen von beiden Seiten zwei Schwestern mit einem kleinen, dreizinkigen, stumpfen Haken ein und halten die Wundränder auseinander. Von Neuem zieht der Operateur eine tiefere Gewebsschicht nach oben und unten auseinander, und wiederum greifen die Schwestern in den Spalt ein. Zwischendurch controlirt man mit dem Zeigefinger die Lage der Luftröhre: ziehen die Schwestern ihre Haken ungleichmässig an, so werden die Weichtheile vor der Luftröhre seitlich verschoben, was sogleich corrigirt werden muss, damit man nicht seitlich von der Luftröhre eindringt und dieselbe später an der Seite öffnet. Deckt der Isthmus den Ringknorpel, dann wird an seinem oberen Ende mit dem Roser'schen Haken ein Loch in die Fascie eingebohrt, dasselbe mit zwei Haken nach beiden Seiten hin gedehnt und nun mit denselben die Schilddrüse abwärts gezogen. Eine Schwester hält die Drüse mit einem Haken nach unten. Es liegen dann drei stumpfe Haken in der Wunde.

Ich lasse die Haken möglichst immer nach oben und unten einwirken und vermeide ein wühlendes Auseinanderreissen nach den Seiten hin. Bleibt man bei diesem Verfahren in den Muskelinterstitien, so kann die Luftröhre in wenigen Zügen freigelegt werden. Geräth man in einen Muskel, so schadet es auch nicht; es dauert nur länger. Die angewendete Kraft bei Handhabung der Haken hat natürlich ihre Grenze, sonst perforirt man die Luftröhre, was ein Emphysem zur Folge hat. Die Blutung ist bei dem stumpfen Verfahren in der Regel minimal, selten unbequem, und Unterbindungen oder Umstechungen gehören zu den grössten Ausnahmen.

Die Fixirung der Luftröhre mit einem einzigen scharfen Häkchen, welches links von der Mittellinie eingesetzt wird, und ihre erst nach vollständiger Blutstillung vorgenommene Eröffnung werden in der allgemein üblichen Weise gemacht.

Diese Methode unterscheidet sich von der anderen dadurch, dass unmittelbar nach dem Hautschnitt einzig und allein mit stumpfen Haken gearbeitet wird. Damit wird Alles besorgt: die Trennung der Halsfascie und Muskeln, die Lösung des Isthmus und das Herabziehen der Schilddrüse. Messer, Scalpellstiel, Hohlsonde, Hakenpincetten kommen überhaupt nicht zur Anwendung. Eine solche ausschliesslich stumpfe Arbeit, mit Ausschluss eines jeden Schnitts, ist, soviel ich weiss, nur von Hagedorn seit Jahren bei der Tracheotomia inferior geübt, und zwar ebenfalls mit Haken (Habs, 1892). Dass man im Uebrigen auch mit einer Hohlsonde, oder einer geschlossenen ana-

Die Zeit, nach welcher mit dem Verschluss der Nachbehandlungscanüle Erfolge erzielt werden, hängt auf einer grösseren Diphtheriestation sehr von dem Wechsel der Assistenten und des Wartepersonals ab. Zaghafte Schwestern machen nicht selten Einrede, dass die Canüle noch nicht verschlossen werden könne. Wenn ich dann energisch mit den Athmungsversuchen begann, was allerdings für die Kinder quälend ist, dann ging es häufig doch; etwas Halsstarrigkeit der Kinder spielt oft dabei mit. — Bei 343 operirten Kindern liegen bestimmte Angaben vor.

Die Nachbehandlungscanüle wurde am häufigsten innerhalb der 1. Woche (54 Proc.) und zwar vom 2. bis 5. Tage (45 Proc.), speciell nach 2 Tagen (15 Proc.) entfernt. Dann in der 2. Woche (24 Proc.), 3. Woche (8 Proc.), 4. Woche (6 Proc.). Eine spätere Zeit war selten: im Verlauf des 2. Monats wurde bei 17 Kindern die Canüle entfernt, und nach 3, 4 und 6 Monaten bei 6 Kindern.

6. Granulome.

Man hat nach und nach ermittelt, dass Granulationen recht selten vorkommen, und wie man bei Knochenbrüchen nicht bei jeder verzögerten Heilung von Pseudarthrose spricht, so wird man auch nicht jeden Fall mit erschwerter Entfernung der Canüle sogleich als Granulationsbildung auffassen dürfen. Nach Sanné wurde bei 662 tracheotomirten Kindern im Hôp. St. Eugénie nur einmal Granulationsbildung nachgewiesen; nach Bramann unter 650 Fällen von Tracheotomia superior und inferior in der v. Bergmann'schen Klinik niemals. Dagegen erlebte Küster unter 704 Tracheotomien 11 Stenosen. Auf das Entstehen von Granulomen hat nach Köhl das längere Liegen der Canüle an und für sich nur einen geringen Einfluss; die Haupt- und fast einzige Ursache soll ein zu langer Trachealschnitt und insbesondere der Gebrauch der Sprechcanüle sein. Wie dem auch sei, jedenfalls haben wir 54 Proc. der Kinder (188 von 343) mit Behandlung der Nachbehandlungscanüle und ihrer Entfernung innerhalb der ersten Woche geheilt, obschon zugegeben werden muss, dass bei einer Reihe von Kindern sich die Behandlung in die Länge gezogen hat.

Die meisten Stenosen wurden bei einem abwartenden Verfahren zur Heilung gebracht. Man versucht täglich die Canüle zu schliessen, solange es vertragen wird, wobei eine energische Behandlung des Kindes nothwendig ist. Mit der Zeit werden dünnere Canülen eingelegt. Hat schliesslich das Kind mehrere Nächte mit geschlossener Canüle geschlafen, dann kann man nach Fortnahme derselben zur

Vorsicht noch einige Tage lang einen soliden Zapfen (Parker, Hüpeden) einlegen. Entweder tritt dann dauernde Heilung ein, oder es muss wegen neuer Athemnoth noch einmal die Canüle eingelegt werden. Bei jedem Versuch, dieselbe fortzulassen, muss das Kind streng überwacht werden, da in den nächsten Stunden oder Tagen Erstickungsnoth eintreten kann.

Ein vierjähriger Knabe lief Wochen lang während des Tages mit geschlossener Canüle umher, konnte aber Nachts nicht mit dem Pfropf schlafen. Als dieser dann einige Nächte hindurch ertragen und die Canüle entfernt worden war, trat nach 30 Stunden plötzlich Erstickungsnoth auf. Die Schwester, welche zufällig allein im Saal war, lief fort, um Hülfe zu holen. Darauf kletterte der Junge in seiner Angst aus dem Bette und lief auf den Corridor, wo er auf dem Gesicht liegend leblos gefunden wurde. Die herbeigeholte Schwester stiess nun rasch eine dünne Canüle durch die frisch verklebten Wundränder und rettete so das Kind vor Erstickung.

Ohne Zweifel ist mit dem abwartenden Verfahren viel Mühe verbunden, und man darf die Geduld nicht verlieren, aber schliesslich überwindet man mit dieser allmählichen Dressur fast alle Stenosen. Entlassen sind die Kinder nie mit der Canüle.

Eingreifende Operationen sind im Ganzen recht selten gemacht. Es ist selbstverständlich, dass kranzförmig um die Wunde herumliegende Granulationen, welche nach Fortnahme der Canüle durch die Inspiration in die Luftröhre hineingezogen werden und Athemnoth herbeiführen, fortgeschnitten oder geätzt werden. Desgleichen, dass man im Wundkanal flottirende Granulationen, welche leicht zu erreichen sind, abschneidet oder mit dem scharfen Löffel abkratzt. Nach Auskratzungen habe ich einmal eine Phlegmone und Pneumonie sich anschliessen gesehen. Aber abgesehen von solchen unbedeutenden Eingriffen rathe ich, mit grösseren Operationen, bestehend in ausgiebigen Erweiterungen der Wunde oder wiederholter Tracheotomie, sich nicht zu übereilen.

7. *Inhalationen. Mundaspiration.*

Wir haben am Kalkwasser zum Inhaliren festgehalten, nicht etwa diesem Mittel zu liebe, sondern weil ich der Meinung war, dass, nachdem ein halbes Hundert Arzneimittel ohne specifische Heilwirkung durchprobirt waren, man abwarten müsse, bis durch bacteriologische Untersuchungen ein Fortschritt erzielt sei. — (Bei gleichzeitiger Rachendiphtherie wird mit essigsaurer Thonerde gegurgelt. Gepinselt wird nicht. Innere Mittel werden nicht gegeben; nur bei Lungenaffectionen wird mit leichten Expectorantien nachgeholfen und ein Priessnitz'scher Umschlag um die Brust gelegt.)

Eine Aspiration mit dem Munde wird auf meinen ausdrücklichen Wunsch nie gemacht. Membranen sitzen, wenn sie nach Einführung des gestielten Ringes durch die hervorgerufenen Hustenstösse nicht ausgeworfen werden, wohl immer so fest, dass auch der Arzt nicht im Stande ist, dieselben mit dem Munde auszusaugen. So nothwendig die Herausbeförderung der Membranen auch ist, so garantirt dieselbe doch keineswegs die Erhaltung des Lebens; denn wie viele Kinder husten auf dem Operationstische mit Leichtigkeit die Fetzen aus und sind am folgenden Tage doch eine Leiche. Und wie rasch bilden sich die Membranen wieder. Wird heute bei der Tracheotomie eine Membran von der ganzen Länge der Luftröhre ausgeworfen, dann kann man nach 24 Stunden bei der Section die Luftröhre wiederum in ganz derselben Länge davon ausgekleidet sehen. Was die Mundaspiration des flüssigen Bronchialschleims anbetrifft, so erleichtert dieselbe zwar vorübergehend, hat aber in überaus zahlreichen Fällen den Tod an Bronchitis nicht abwenden können. Kurzum, der Heilerfolg der Mundaspiration steht in keinem Verhältniss zu der Gefahr, welche dieselbe in jedem einzelnen Fall für den Arzt hat. Ich habe nach Unglücksfällen nicht besonders geforscht, weiss aber, dass in den 80er Jahren ein Assistent der chirurgischen Klinik in Breslau durch Mundaspiration sich eine schwere Diphtherie zugezogen hat, dass im Jahre 1881 der Assistent der chirurgischen Klinik in Königsberg, Dr. Ollesch, gestorben ist, und dass im letzten Winter der chirurgische Assistent Dr. Meyer in Würzburg ebenfalls sein Leben eingebüsst hat. Es kann gar keinem Zweifel unterliegen, dass solche Unglücksfälle viel häufiger vorkommen, als sie in die Oeffentlichkeit dringen. Es ist kein Heroismus, sondern Tollkühnheit, wenn ein Arzt mit der Mundaspiration das eigene Leben aufs Spiel setzt.

8. Temperatur bei tracheotomirten Kindern.

Bei der zweifelhaften Prognose nach der Operation lohnte sich eine Untersuchung, ob nicht vielleicht die Temperatur einen festeren Anhaltspunkt geben könne. Da der Tod tracheotomirter Kinder infolge der verschiedensten Complicationen eintreten kann, so würde in solchen Fällen eine Untersuchung der Temperaturen ausserordentlich verwickelt sein. Wir haben dieselbe daher beschränkt, und zwar auf Kinder, welche nach der Operation ohne Hinzutreten von Complicationen geheilt sind. Ausgemerzt sind mithin alle Fälle mit gleichzeitigen Masern, Scharlach, Wunddiphtherie, Halsphlegmone, Otitis u. s. w. Aber eine Lücke besteht doch: bei leichten Lungenaffectionen wurde keine Diagnose gestellt, infolge

dessen dieselben nicht in den Krankengeschichten aufgezeichnet sind. Da andererseits aber schwere Pneumonien nach der Tracheotomie in der Regel zum Tode führen, so sind diese Fälle schon an sich wegen des letalen Ausgangs ausgeschlossen.

Unter diesen Einschränkungen ist die Zahl der in Frage kommenden Kinder auf 260 zusammengeschrumpft. Bei diesen sind die Abendtemperaturen am Operationstage, am 4., 8. und 12. Tage benutzt.

I. Temperaturen im Allgemeinen.

	Ohne Fieber 36—38°		Leichtes Fieber 38—38,5°		Mässiges Fieber 38,5—39,5°		Hohes Fieber über 39,5°	
		Procent		Procent		Procent		Procent
Operationsabend	54	21	87	33	88	34	31	12
4. Abend	43	16	83	32	106	41	28	11
8. Abend	112	43	81	31	57	22	10	4
12. Abend	173	66	53	20	30	12	4	2

II. Temperaturen bei Zugrundelegung der Temperatur des Operationsabends.

a) Ohne Fieber am Operationsabend: 54 Kinder.

	Ohne Fieber		Leichtes Fieber		Mässiges Fieber		Hohes Fieber	
		Procent		Procent		Procent		Procent
4. Abend	11	20	19	35	18	33	6	11
8. Abend	29	53	16	29	7	13	2	4
12. Abend	37	68	11	20	5	9	1	1

b) Leichtes Fieber am Operationsabend: 87 Kinder.

	Ohne Fieber		Leichtes Fieber		Mässiges Fieber		Hohes Fieber	
		Procent		Procent		Procent		Procent
4. Abend	16	18	34	39	33	38	4	4
8. Abend	42	48	29	33	15	17	1	1
12. Abend	60	69	16	18	9	10	2	2

c) Mässiges Fieber am Operationsabend: 88 Kinder.

	Ohne Fieber		Leichtes Fieber		Mässiges Fieber		Hohes Fieber	
		Procent		Procent		Procent		Procent
4. Abend	12	13	24	27	38	43	14	16
8. Abend	33	37	23	26	26	29	6	7
12. Abend	55	62	19	21	13	14	1	1

d) Hohes Fieber am Operationsabend: 31 Kinder.

	Ohne Fieber		Leichtes Fieber		Mässiges Fieber		Hohes Fieber	
		Procent		Procent		Procent		Procent
4. Abend	4	13	6	19	17	55	4	13
8. Abend	8	26	13	42	9	29	1	3
12. Abend	21	68	7	22	3	9	—	—

III. Dauer des Fiebers.

Am Operationsabend hatten	stets fieberlos	bis 1 Woche	1—2 Wochen	2—3 Wochen	3—4 Wochen	4—5 Wochen	5—6 Wochen	6—7 Wochen	10 Wochen
54 Kinder kein Fieber	1	11	16	16	9	—	—	—	1
87 " leichtes "	—	12	37	27	10	—	—	1	—
88 " mässiges "	—	20	52	14	1	1	—	—	—
31 " hohes "	—	4	17	9	1	—	—	—	—
	1	47	122	66	21	1	—	1	1
		18 %	46 %	25 %	8 %				

Die Temperaturverhältnisse geheilter tracheotomirter Kinder sind demnach im Wesentlichen folgende.

a) Am Operationsabende haben die meisten Kinder Fieber (79 Proc.), nur wenige sind fieberlos (21 Proc.). In der Regel haben die Kinder leichtes oder mässiges Fieber (33 und 34 Proc.), selten hohes Fieber (12 Proc.).

b) Nach dem Operationsabende nimmt das Fieber in der Regel zu und zwar in der Weise, dass am 4. Tage das mässige Fieber vorherrschend ist (41 Proc.).

War am Operationsabende kein Fieber oder leichtes Fieber vorhanden, dann ist am 4. Abende meistens leichtes oder bei ebenso vielen Kindern mässiges Fieber da.

War am Operationsabende mässiges Fieber vorhanden, dann behält die Mehrzahl der Kinder auch am 4. Abende diesen Fiebergrad.

War am Operationsabende hohes Fieber vorhanden, dann wird am 4. Abende in der Regel ein Sinken der Temperatur auf mässiges Fieber beobachtet.

c) Vom 4. bis zum 8. Tage fällt in der Regel das Fieber. Am 8. Tage sind Kinder, welche am Operationsabende entweder kein Fieber, oder leichtes, ja selbst mässiges Fieber hatten, meistens fieberfrei. (Aus der ersten Gruppe 53 Proc., aus der zweiten 48 Proc. und aus der dritten 37 Proc.)

Hat dagegen am Operationsabende hohes Fieber bestanden, dann ist bei der Mehrzahl der Kinder am 8. Tage noch leichtes Fieber vorhanden (42 Proc.).

d) Am 12. Tage sind die meisten Kinder (62—69 Proc.), selbst diejenigen, welche am Operationstage hohes Fieber hatten, fieberfrei. Aber selbst wenn am 12. Tage noch mässiges Fieber vorhanden ist, was bei durchschnittlich 12 Proc. aller Kinder vorkommt, gleichviel wie hoch die Temperatur am Operationsabende war, ist Heilung möglich.

e) Die Dauer des Fiebers beträgt meistens 1—2 Wochen (bei 46 Proc.); seltener 2—3 Wochen (25 Proc.), oder 1 Woche (18 Proc.). Zu den grössten Ausnahmen gehören eine absolute Fieberlosigkeit während des ganzen Verlaufs, sowie andererseits eine Fieberdauer über 4 Wochen hinaus.

Aus dem geschilderten Fieberverlauf lässt sich mithin eine gewisse Regel aufstellen, doch bin ich weit entfernt, ihren Werth zu überschätzen, da zu viele Abweichungen vorkommen. Für sich allein ist daher die Fiebercurve prognostisch nicht maassgebend, aber als Hülfsmittel nicht zu verschmähen.

Da die meisten ins Krankenhaus gebrachten Kinder sogleich operirt werden mussten, so ist die Zahl der Temperaturmessungen, welche vor der Tracheotomie gemacht sind, so gering, dass dieselben nicht verwerthet werden können. Nur so viel, dass von 8 Kindern, welche vor der Operation kein Fieber hatten, am Operationsabend 2 fieberlos und 6 fieberhaft waren. Bei 16 Kindern mit Fieber vor der Tracheotomie war am Operationsabend bei 2 die Temperatur gefallen, bei 10 gestiegen und bei 4 unverändert geblieben.

9. Statistisches über 1000 Tracheotomien.

Ich verzichte auf die Veröffentlichung von Tabellen, weil sie Niemand liest.

Vom 1. Januar 1884 bis 4. September 1893, also in 9¾ Jahren, wurden 1510 Kinder mit Diphtherie des Kehlkopfs und Rachens aufgenommen. Von diesen sind 1000 tracheotomirt.

a) In der Stadt Hannover wurden, wenn keine Epidemien von Diphtherie oder Scharlach herrschten, 41 Proc. der operirten Kinder geheilt.

Wie verschieden der Ausgang der Tracheotomien ist, je nachdem Epidemien herrschen oder nicht, zeigt unser Material in evidenter Weise. In den Jahren 1886/87 herrschte in der Stadt eine schwere Scharlachepidemie; infolge dessen sanken die Heilungen aus dem Jahre 1885 von 48 Proc. auf 27 Proc. im Jahre 1886. Eine Diphtherieepidemie begann im Jahre 1888 und erreichte im folgenden Jahre ihren Höhepunkt. Während bis dahin 4 Jahre hindurch nur einige 70 Kinder aufgenommen waren, stieg die Zahl im Jahre 1888 auf 199 und im nächsten Jahre auf 275. Dementsprechend stieg auch die Zahl der Operationen von 56 auf 145 resp. 132. (Am 15. November 1888 wurden 7 Tracheotomien gemacht.) Während dieser Diphtherieepidemie sanken die Heilungsprocente von 36 auf 31 bis 30. Erst mit dem Nachlass derselben im Jahre 1890 hob sich die Heilung wieder auf 39 Proc.

Sämmtliche 1000 Tracheotomien ergaben 37 Proc. Heilung. Schaltet man aber jene vier Epidemiejahre aus und benutzt zur Ermittlung des wahrscheinlichen Heilungscoefficienten der Stadt Hannover nur die übrigen sechs Normaljahre, so erhält man auf 605 Tracheotomien 249 Heilungen, also 41 Proc.

Von Statistiken über 500 Operationen aus anderen deutschen Hospitälern liegen folgende vor, wobei bekanntlich eine unmittelbare Vergleichung nicht statthaft ist, da die Procentsätze nach dem Charakter der Epidemien, und je nachdem mit oder ohne Ausschluss des frühesten Lebensalters und von Complicationen operirt wird, verschieden ausfallen.

504	mit	29	Proc.	Heilung	— Krönlein (Langenbeck) 1877
572	=	44	=	=	— Habs (Hagedorn) 1892
592	=	22	=	=	— Langenbuch 1889
600	=	36	=	=	— Derselbe 1889
670	=	22,5	=	=	— Tietze (H. Fischer) . . . 1891
697	=	24,5	=	=	— Thiersch 1888
704	=	40	=	=	— Küster 1886
754	=	31	=	=	— Settegast (Wilms) . . . 1878

b) Es wurden mehr Knaben als Mädchen operirt. Die Prognose war bei Knaben besser.

Gegenüber 528 Knaben standen 465 Mädchen (53 : 47 Proc.). Von den operirten Knaben heilten 40 Proc., von den Mädchen nur 33 Proc. Infolge der erwähnten Epidemien schwankten in den verschiedenen Jahrgängen die Heilungen bei Knaben zwischen 25 und 56 Proc., bei Mädchen zwischen 20 und 47 Proc.

c) Die Mehrzahl der operirten Kinder stand im 2. und 3. Lebensjahre. Dann nahm die Anzahl mit jedem Lebensjahre stufenweise ab. Dagegen nahm das Heilungsprocent vom 2. bis 8. Jahre zu.

Am häufigsten kamen Kinder von 1—4 Jahren zur Operation (72 Proc.). Obenan standen die 2jährigen (217), dann die 3jährigen (209), 4jährigen (150) und 1jährigen (142). Vom 5. Lebensjahre an fiel die Zahl der Operationen (81), und zwar continuirlich bis zum 11. Jahre (7).

Von 166 Kindern unter 2 Jahren wurden 26 geheilt (16 Proc.), wiederum ein Beweis, dass das Princip, Kinder in diesem Alter überhaupt nicht zu operiren, verwerflich ist. Der Heilungssatz war bei 1jährigen Kindern 15 Proc., hob sich im 2., 3., 4. Lebensjahre auf 35, 40 und 45 Proc., erreichte bei 5- bis 7jährigen Kindern 48 Proc. und stieg bei 8jährigen auf 55 Proc. Dann sank bei 9- und 10jährigen die Heilung auf 23 und 25 Proc.

Von 24 operirten Kindern, welche unter 1 Jahr alt waren, wurden 4 im Alter von 11, 10 und 5 Monaten geheilt.

d) 88 Proc. der Kinder wurden mit Erstickungsnoth aufgenommen, so dass sogleich oder im Verlauf des 1. Tages operirt werden musste.

Von 1000 Kindern wurden 882 am Aufnahmetage (1. Tag) operirt. Dem gegenüber war an den folgenden Tagen die Zahl der Operationen verschwindend klein: auf 88 Proc. des ersten Tages folgten 7 Proc. am zweiten und 2 Proc. am dritten Tage. Darüber hinaus war die Operation ganz vereinzelt. Die späteste Tracheotomie fiel auf den 39. Tag, als die ursprüngliche Diphtherie des Rachens auf den Kehlkopf übergegangen war.

e) Der Tod trat nach der Tracheotomie am häufigsten am 2. und 3. Tage ein.

Bei 630 verstorbenen Kindern erfolgte der Tod am häufigsten am 2. Tage (22 Proc.), dann am 3. (20 Proc.), 4. (12 Proc.), 5. (9 Proc.) und 6. Tage (6 Proc.). Am Operationstage starben 47 Kinder (7 Proc.), darunter auf dem Operationstisch 7, welche sterbend ins Hospital gebracht waren. Innerhalb der ersten 6 Tage gingen also 76 Proc. zu Grunde. An den folgenden Tagen wurden die Todesfälle immer seltener; der späteste letale Ausgang erfolgte am 46. Tage.

f) Die Heilung war meist 2 bis 4 Wochen nach der Tracheotomie vollendet.

Heilung ist hier gleichbedeutend mit vollständiger Vernarbung der Wunde, da mit Rücksicht auf die ärmlichen Verhältnisse der meisten Eltern die Kinder in der Regel erst in diesem Stadium entlassen wurden. 27 Proc. der Kinder wurden nach 21 bis 25 Tagen geheilt entlassen, 20 Proc. nach 16 bis 20 Tagen, 19 Proc. nach 26 bis 30 Tagen, 6 Proc. innerhalb der beiden ersten Wochen. Der früheste Termin, nach welchem ein Kind geheilt zur Entlassung kam, war der 11. Tag. Bei 6 Kindern verzögerte sich die Heilung wegen Granulationen um 3 bis 6 Monate.

g) Die Kehlkopf-Rachen-Diphtherie war häufiger als die Kehlkopf-Diphtherie und hatte eine schlechtere Prognose.

Unter 845 Fällen wurde 483 mal bei Kehlkopf-Rachen-Diphtherie (57 Proc.) und 362 mal bei Kehlkopfdiphtherie (42 Proc.) tracheotomirt. In jenen Fällen hatte die Operation 35 Proc. Heilung, in letzteren 40 Proc.

h) Die Diphtherie nahm im Herbst zu, stieg in den Wintermonaten, um im Frühling und Sommer wieder abzunehmen.

Von 1508 Kindern wurden im Herbst 400, im Winter 460, im Frühling 401 und im Sommer 247 Kinder ins Krankenhaus gebracht. Der November brachte die meisten Kinder (173), der August die wenigsten (65). Dementsprechend wurde auch im November (resp. Februar) am häufigsten operirt (113 und 117 mal), und im August am wenigsten (37 mal). Die meisten Heilungen nach Tracheotomie fielen in den September und Januar (45 und 46 Proc.), die wenigsten in den August (30 Proc.). Bekanntlich sterben mitunter eine grössere Reihe operirter Kinder hinter einander. Unser schlechtestes Resultat fiel in den November 1889, wo sämmtliche operirte Kinder, 16 an der Zahl, zu Grunde gingen. (In demselben Monat starben in Magdeburg bei Hagedorn von 7 operirten Kindern nur 4.)

i) Auf ein nach Tracheotomie geheiltes Kind kamen im Durchschnitt 29 Verpflegungstage, auf ein gestorbenes 5.

1000 operirte Kinder hatten 14190 Verpflegungstage. Davon kamen 10763 auf die Geheilten, und 3427 auf die Gestorbenen.

k) Die operirten Kinder vom Dorfe gaben bessere Resultate, als die aus der Stadt.

690 operirte Kinder aus der Stadt Hannover hatten 38 Proc. Heilung, 138 aus der Nachbarstadt Linden 28 Proc., und 164 Dorfkinder 43 Proc. Die besseren Resultate bei letzteren beruhen nicht allein auf der kräftigeren Constitution, sondern auch darauf, dass die Landbewohner ihre Kinder früher ins Krankenhaus bringen, während die Einwohner von Hannover und Linden erst immer die höchste Athemnoth abwarten, weil sie das Hospital in der Nähe wissen.

l) Von nicht operirten Kindern (510) wurden 67 Proc. geheilt.

m) Auf ein Diphtheriekind im Allgemeinen kamen durchschnittlich 12⁷/₁₀ Verpflegungstage.

Die Gesammtzahl der Verpflegungstage von 1510 Diphtheriekindern betrug 19174.

n) Auf ein Diphtheriekind kamen durchschnittlich 32 Mark Kosten. Ein Verpflegungstag kostete durchschnittlich 2 Mark 50 Pfg.

Die Gesammtkosten für 1510 Diphtheriekinder haben 48412 Mark betragen.

XI.

Ueber den Mechanismus der Rippenbrüche.

Von

Dr. Ferdinand Bähr
in Hannover.

(Mit 9 Abbildungen.)

Ein interessanter Fall von Bruch des zweiten Rippenknorpels links, welchen ich wegen einiger besonderer Details anderwärts beschrieben habe, veranlasste mich, den Mechanismus der Rippenbrüche, wie er intra vitam vorliegt, nach dem literarischen Material und unter Hinzuziehung eigener Erfahrungen zu studiren. Denn die Leichenexperimente sind, so werthvollen Aufschluss sie uns für andere Fracturen gegeben haben, für die Erklärung der Entstehung der Rippenbrüche nur sehr bedingt nutzbar zu machen, weil dem Cadaver der Tonus fehlt, welchen intra vitam Muskeln und andere Weichtheile dem Thoraxgerüst verleihen und dadurch die Widerstandskraft der Rippen um ein ganz Erhebliches vermehren. Während so die elfte und zwölfte Rippe an der Leiche mehr „fluctuirende" sind, welche einen Bruch am vorderen Ende bei directer Gewaltwirkung wenig wahrscheinlich erscheinen lassen, besitzen sie intra vitam einen weit grösseren Grad von Festigkeit. Die Fehlerquelle etwas vermehrt, wenn auch nur in minimalem Grade, hat Messerer[1]) dadurch, dass er bei seinen sechs Experimenten Muskeln und Eingeweide vorher entfernte. Das Resultat seiner Untersuchungen würde allerdings in einzelnen Beziehungen dadurch nicht wesentlich verändert worden sein.

Der Fall, welchen ich hier abbilde, war folgender: *Beim Unterstützen eines Balkens mit der linken Schulter hatte ein 28jähriger Mann plötzlich einen heftigen Schmerz in der linken Brustseite verspürt, ohne dass irgend ein anderes ätiologisches Moment in Frage kam. Es war hier nur die Möglichkeit vorhanden, dass bei der vornübergeneigten Schulter die Scapula mit ihrem obersten Theil auf die zweite Rippe drückte und diese im vorderen Verlauf sprengte.*

1) Ueber Elasticität und Festigkeit der Knochen. 1880. S. 33.

Wollte man nun die Rippenbrüche in ihrem Mechanismus erschöpfend studiren, so wäre es fast nothwendig, wie im vorliegenden Fall, jede einzelne Rippe in ihrer Form und ihrer anatomischen Beziehung zur Nachbarschaft einer besonderen Betrachtung zu unterwerfen. Da aber für einzelne diese Bedingungen annähernd gleich sind, so dürften sich doch gewisse Kategorien herausfinden lassen.

Einige anatomische Bemerkungen, soweit sie für uns von speciellerer Bedeutung sind, seien hier vorausgeschickt.

Die Rippen finden hinten ihren Stützpunkt an der Wirbelsäule, vorn zum weitaus grössten Theil am Sternum. Wir haben zu unter-

Fig. 1.

scheiden zwischen Gewalten, welche am ganzen oder fast am ganzen Thoraxgerüste wirken, und solchen, welche einzelne Rippen treffen. Breitbasige Gewalten in sagittaler Richtung wirken meist auf den ganzen Thorax, solche in frontaler, diagonaler Richtung, wenn sie ihre Einwirkung nicht fast über die ganze Thoraxwand ausdehnen, meist auf einzelne Rippen. Gewalten, welche auf die Wirbelsäule wirken, werden wegen der grossen Festigkeit dieses Apparates nur zum mindesten Theil an den Thorax übertragen. Anders liegt

dies beim Sternum, welches auf den Rippenbögen ruht, gleichsam wie eine Kutsche älterer Construction in ihren Federn hing. Hier werden Gewalten leicht an die Rippen übertragen. Wir werden bei Compression des Thorax in sagittaler Richtung den Bruch fast immer als einen indirecten, durch die Vermittelung des Sternum bewirkten auffassen müssen, mag nun der Druck bei ruhender Wirbelsäule auf das Sternum oder bei Festliegen des letzteren auf die erstere stattfinden. Um dies vorwegzunehmen, sei hier bemerkt, dass in Uebereinstimmung mit der Rolle, welche das Sternum für das Zustandekommen indirecter Fracturen spielt, in einzelnen Fällen, wo die Wirbelsäule durch voraufgegangene Fractur mobil geworden war, Fracturen im vorderen Abschnitt des Rippenbogens beobachtet wurden.

Sehen wir den Thorax als Ganzes an, so fällt dessen fassförmige Gestaltung ins Auge. Er hat seinen grössten Umfang etwa in der Mitte, so dass er bei der leichten Verflachung der Rippen im mittleren Theil, eben in der Mitte am stärksten nach vorn prominent wird. Daraus resultirt, dass diese Gegend die breiteste Basis für einwirkende Gewalten abgiebt, und wenn wir noch dazu nehmen, dass naturgemäss die meisten Gewalten von vorn wirken, die Fracturen am vorderen Rand der 5. und 6. Rippe und deren Nähe die häufigsten sind, mögen auch einige Statistiken das Gegentheil aufweisen. Das mag von Zufälligkeiten abhängen.

Dieselbe Anordnung, dass z. B. die erste Rippe eine obere und untere Fläche hat, dass die Rippen nach abwärts allmählich ihre Flächen vertical stellen, kehrt in umgekehrter Weise von der Mitte nach abwärts wieder, wenn auch weniger ausgesprochen; die unteren Rippen kehren ihre Binnenfläche nach oben.

Während an den obersten Rippen (man vergl. die beigegebenen Curven Fig. 2, 3 u. 4) der vordere Theil der Rippe einen etwas gestreckteren Verlauf zeigt, macht sich diese Streckung weiter nach unten mehr am mittleren Abschnitt geltend und bleibt letzteres Verhalten fast bis zu den letzten Rippen bestehen. Dieser mittlere Verlauf bildet bei den meisten Rippen einen Kreisbogen, an welchen sich hinten die Knickung am Angulus costae, vorn diejenige der Rippenknorpelverbindung anschliesst, oder aber die Rippe zeigt schon etwas vor ihrem knöchernen vorderen Ende eine leichte Knickung nach auswärts. Centrirt man den 5. Rippenbogen vom Tuberculum costae bis zum Sternum, — der Rippenknorpel ist für unsere Zwecke mitzurechnen —, indem man die Mitte genannter Punkte als Centrum nimmt, so ergiebt sich, dass die Strecke hinter dem Knorpelansatz bis etwas vor dem

Angulus costae nahezu gleichen Radius hat, während die übrigen Theile der Rippe sehr wechselnde Krümmungen zeigen (Fig. 3).

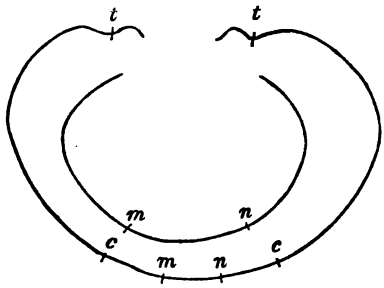

Fig. 2.

1. und 2. Rippenbogen vollständig, mit sehr kurzem 1. Rippenknorpel, nicht angedeutet. *mn* Sternum (Manubrium resp. Corpus sterni), *c* Rippenknorpelverbindung, *t* Rippenquerfortsatzverbindung. 1 : 4.

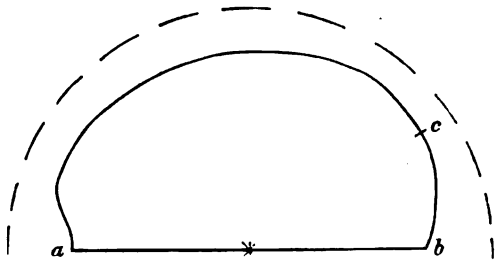

Fig. 3.

5. Rippenbogen links vom Rippenquerfortsatzgelenk (*a*) bis zur Verbindung mit dem Sternum (*b*); bei *c* die Verbindung mit dem Rippenknorpel. 1 : 4.

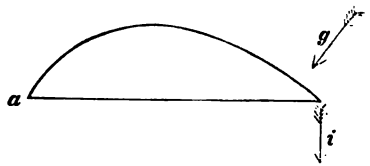

Fig. 4.

11. Rippe links, ganze Länge. *g* Gewalt von aussen, *i* Muskelzug, *a* fester Punkt. 1 : 4.

Wenn wir hierzu Bradley's[1]) Bemerkung vergleichen, dass die Rippen zwei Kreisbogen, einen vorderen mit grösserem und einen hinteren mit kleinerem Radius besitzen, so trifft, wie ein Blick auf Fig. 3 zeigt, dies für die 5. Rippe nicht zu. Dagegen können wir den Satz für die zweite gelten lassen.

Die Verschiedenheit aber der Krümmung einzelner Rippen ist insofern von Bedeutung, als zweifellos in der normalen stärkeren Krümmung eine relative Prädisposition der Krümmungsstelle für die Entstehung indirecter Brüche liegt.

Der Angulus costae rückt nach unten an der Rippe nach aussen; er ist am stärksten im Vergleich zur Gesammtkrümmung der Rippe etwa an der 6., 7., 8. Rippe, um sich dann nach der 12. hin fast völlig zu verlieren. Ebenso wie er ist die erwähnte vordere Knickung in der Nähe des Knorpels Schwankungen unterworfen. Sie ist am stärksten an der dritten Rippe, undeutlicher an der vierten, wieder ausgespro-

1) Notes on the exact shape and movements of the ribs. Lancet 1868. May 30.

chener an der siebenten, um an den folgenden wieder nahezu zu verschwinden. Wieder deutlich ist sie an der 11. und 12. Rippe. Indess auch hierin sind allerhand Variationen vorhanden, so dass wohl nicht selten die Angaben einzelner Autoren differiren werden.

Im Allgemeinen gilt der Satz, dass an den unteren Rippen, wo die Verbindung mit dem Thorax mehr und mehr in den Hintergrund tritt, der Verlauf nach vorn vom Angulus costae gestreckter wird.

In meinen beigegebenen Curven wurde von der Krümmung der Rippe in sagittalem Durchmesser Abstand genommen, weil dieselbe von nebensächlichem Werthe für unsere Betrachtung ist. Sie findet sich in den chirurgischen Lehrbüchern in der Regel angeführt, wohl lediglich als Recapitulation der Anatomie, aber nie zum Zwecke, daraus Besonderheiten für die Rippenverletzungen zu folgern. Von Bedeutung aber ist die Drehung der Rippenfläche um die Längsaxe, weil dadurch die Angriffspunkte an den Rippen verschieden gross im einzelnen Fall gestaltet werden. So ist es ohne Weiteres verständlich, dass eine von oben wirkende Gewalt auf der fast horizontal liegenden Fläche der ersten Rippe eine breitere Angriffsbasis hat, als eine seitlich wirkende.

Eine wichtige Eigenschaft der Rippe, auf welche ich in den Abhandlungen nicht hingewiesen finde, ist die, dass der hintere Theil solider gebaut ist; es hat dies seine Ursache in den vielfältigen Beziehungen zu der Rückenmusculatur und in der Differenzirung des vertebralen Endes zum Zwecke der Verbindung mit der Wirbelsäule. Wenn so am vorderen Ende des gesammten Rippenbogens eine Aenderung in den Elasticitätsverhältnissen durch den Knorpel gegeben ist, so ist am hinteren Abschnitt etwas Aehnliches, wenn auch in weit geringerem Maasse, der Fall. Dass der hintere Abschnitt von höherer Bedeutung ist, zeigen auch die Thatsachen der vergleichenden Anatomie. Ein gewisses Analogon liegt darin, dass die pathologischen Veränderungen, welchen man früher die Schuld der grösseren Häufigkeit der Rippenfracturen bei Geisteskranken zuschreiben zu müssen glaubte, an den vorderen Abschnitten deutlicher zu Tage treten.

Die Rippen zeigen eine wechselnde Beziehung zum Sternum. Die Verbindung mit demselben, ob direct oder indirect, nimmt successive von der ersten Rippe an ab, um an der elften und zwölften ganz aufzuhören. Es findet ein ganz allmählicher Uebergang statt, so dass nach dieser Richtung sich gewisse gemeinsame Gesichtspunkte ergeben für die erste, die zweite bis sechste, kaum noch siebente, deren Knorpelverbindung schon eine sehr beträchtliche Länge zeigt, die achte, weil sie aus dem Durchschnittsniveau der seitlichen Thorax-

wand meist etwas hervorspringt und besonders die unteren Rippen hinter sich zurücklässt, die neunte, zehnte und elfte, sofern letztere noch an der Knorpelverbindung Theil nimmt, und die zwölfte.

Ueber die Länge der Knorpel, welche ja mannigfachen Schwankungen unterliegt, scheinen vielfach falsche Vorstellungen zu herrschen, so dass der Bruch wohl bisweilen noch auf die Rippe gelegt wird, während er schon den Knorpel traf. Klopsch fand, „dass die convexe Linie, in welcher die Rippen an ihre Knorpel gingen, etwa $1\frac{1}{4}''$ von der Sternoclavicularverbindung nach aussen beginnt und ungefähr $4'''$ von dem Ende der letzten falschen Rippe aufhört, dass bis zur 7. Rippe ein constantes Zunehmen der Länge des Knorpels stattfindet, und dass bei Frauen der 2. bis 4. Rippenknorpel verhältnissmässig kurz ist, entsprechend der bei ihnen vorhandenen geringen Weite des oberen Dritttheils des Thorax". (Gurlt, Handbuch der Lehre von den Knochenbrüchen. S. 245. II. 1.)

Der Mechanismus der directen Brüche ist klar, wir werden auch noch Gelegenheit haben, im Nachfolgenden darauf zurückzukommen; weniger bekannt ist die Entstehung der indirecten, und mit ihnen wollen wir uns vorwiegend beschäftigen.

Ob man wohl den Fall Legouest[1]) für einen indirecten Bruch halten soll? Ein 45jähriger Mann fiel gegen eine Tischecke mit der linken Seite. Es bestand eine Ekchymose im vorderen Drittel, die Bruchstelle befand sich an der Grenze von mittlerem und hinterem Drittel. Die Rippe misst bei gut entwickeltem Skelet nur 9 Cm. Da bleibt wenig Raum für eine indirecte, eine Fracture à distance. Auf den hier maassgeblichen Mechanismus werden wir unten zurückkommen.

Bisweilen scheinen überhaupt über die zwölfte Rippe eigenthümliche Vorstellungen vorzukommen. So fand ich jüngst dieselbe in einem Falle in der Mittelachselhöhlenlinie als druckempfindlich bezeichnet, während ihr vorderes Ende nach einer Reihe diesbezüglicher Untersuchungen gerade die hintere Axillarlinie erreicht.

Ein früher betontes, wichtiges Moment scheint man neuerdings vergessen zu haben, es ist die unleugbare Thatsache, dass die Inspirationsstellung, sagen wir besser die Spannung der die Rippen verbindenden Weichtheile die Widerstandskraft des Thorax insgesammt und die einzelner Rippen beträchtlich erhöht. Gurlt[2]) hat dies sehr richtig hervorgehoben: „Eine weitere Prädisposition zum Zerbrechen der Rippen ist in einem

1) Gazette des hôp. 17. 1859. p. 65. 2) l. c. S. 215.

Unvorbereitetsein gegen das Andringen einer Gewalt zu suchen. Während der Thorax bekanntlich (bei Jongleurs, Boxern) eine enorme Gewalt theils durch ein auffallendes Gewicht (eiserne Kugel), theils durch gegen denselben geführte (Faust-)Schläge zu ertragen im Stande ist, wenn die Rippen in der Inspirationsstellung durch alle auf das Stärkste gespannten Brustmuskeln fixirt werden und so eine viel bedeutendere Widerstandsfähigkeit erhalten, als ihrem schlanken Bau eigentlich zukommt, verringert sich letztere sehr bedeutend, wenn der Patient von der Gewalt ganz unvorbereitet getroffen wird." Ich sehe keinen Grund dafür, das Riedinger[1]) diese von älteren Autoren gemachte Annahme mit einem „soll" wiedergiebt. Dass muss nothwendiger Weise so sein, und die einfachste Ueberlegung muss zu dieser Annahme führen. Es konnte mich deshalb nicht überraschen, als ich die nachfolgende Bemerkung fand: „Shaw[2]) stellte zunächst Versuche über die Tragfähigkeit von Rippen verstorbener Geisteskranker an; hierbei fand er die überraschende Thatsache, dass diese Rippen schon bei ganz geringer Belastung, die zwischen 9½ (bei Frauen) und 16½ Pfund (bei Männern) schwankte, zerbrachen, während im Leben Gewalteinwirkungen, die zwischen 300 bis 500 Pfund in ihrer Druckwirkung taxirt werden müssen, oft noch keine Fracturen erzeugen. Es kommt wesentlich darauf an, ob der Körper während der Gewaltwirkung fixirt oder in Bewegung war."

Ich muss mir sagen, das sind Erwägungen der allereinfachsten Art. Um dies überraschende Resultat zu finden, bedarf es keiner Leichenexperimente. Man erinnere sich an den Fall Bouilly's[3]): Ein 17jähriger Mann stürzt aus dem dritten Stockwerk, ohne Rippenverletzung fand sich eine Zerreissung der Lunge mit Hämatopneumothorax. Wer das mit einer Leiche nachzuahmen versuchte, könnte wohl die Rippenfracturen kaum mehr zählen. Und wer es gesehen hat, wie ein Muskelmensch auf seinem Thorax ein Caroussel, besetzt mit 9 erwachsenen Personen, in Betrieb setzt, der wird jeden Zweifels darüber enthoben sein, dass die Spannung der Weichtheile die Widerstandskraft der Rippen ganz enorm erhöht.

Dass dies beim Cadaver nicht der Fall ist, darin muss der Grund gesehen werden, dass es Malgaigne bei seinen Experimenten nicht gelang, eine mehrmalige Fractur an einer Rippe zu erzielen. Die Rippe hielt so weit der einwirkenden Gewalt nicht Stand, weil ihr die Unterstützung durch die benachbarten Theile fehlte.

Dass es nicht gerade der Wirkung eines Geschosses oder einer

1) l. c. S. 53. 2) St. Bartholemey hosp. reports. Vol. XXVI. 1890.
3) Gazette de Paris. 42. 1881.

sonstigen, ähnlich wirkenden, scharf localisirten Gewalteinwirkung bedarf, um eine Comminutivfractur zu erzeugen, das lehrt uns der Fall Roubaix[1]): Ein 22jähriger Mann wurde von einem Elephanten vor die Brust gestossen und erlitt eine Splitterfractur der 2. und 3. rechten Rippe und ihrer Knorpel.

Im Allgemeinen werden Comminutivfracturen caeteris paribus eher an den festen Rippen zu Stande kommen, als an den falschen und loser mit dem Sternum verbundenen.

Auch Sankey[2]) sucht den Grund dafür, dass Rippenbrüche bei Epileptikern selten seien, darin, dass im epileptischen Anfall die Thoraxmusculatur in energischer Action sei und der Thorax in tiefer Inspirationsstellung im Gegensatz zu der Widerstandslosigkeit der Paralytiker. Ebenso sucht Rogers[3]) „die Immunität" der Epileptiker gegen Rippenbrüche zu erklären.

Alle diese Umstände bedingen, dass wir die Leichenexperimente am Thorax nur mit allerlei Einschränkungen zur Grundlage einer Lehre über den Mechanismus der Rippenbrüche machen können.

Dass der kindliche Thorax gegen die in Betracht kommenden Insulte widerstandsfähiger ist, wie die Beispiele von Ueberfahrenwerden (Ambroise Paré, Reubold, neuerdings Köhler, im letzten Falle 3 Kinder im Alter von 6, 8 und 10 Jahren) zeigen, ist neben der grösseren Elasticität dadurch zu erklären, dass die Verhältnisse einen kleineren Maassstab haben, dass zufolge dessen die Gewalt rascher an den ganzen Thorax, an die Gesammtheit der stützenden Federn übertragen wird, dass eine isolirte Wirkung weniger leicht möglich als beim ausgebildeten Thorax ist.

Man sagt wohl, die Rippe breche bei Einwirkung einer indirecten Gewalt da, wo sie am stärksten zusammengebogen wird. Am stärksten zusammengebogen kann die Rippe aber wohl an jeder Stelle werden. Und doch giebt es gewisse Prädilectionsstellen für die indirecten Fracturen. Das sind diejenigen, an welchen normaler Weise schon eine Knickung vorhanden ist, hinten der Angulus costae, vorn die Uebergangsstelle in den Knorpel. In der Nähe dieser Punkte halten sich die indirecten Fracturen. Am hinteren Stücke rücken sie mit dem Hinauswandern des Angulus costae nach unten näher an die Axillarlinie heran. Diese beiden Punkte sind jedenfalls bei Einwirkung indirecter Gewalten gefährdet. Ein dritter

1) Presse méd. XXIV. 32. 1872.
2) Med. Times and Gaz. Febr. 19. 1870. p. 202.
3) Liverpool med. and surg. Rep. IV. p. 84. Oct. 1870.

liegt vor dem Gelenk mit dem Processus transversus, wo die Rippe aus der festen Gelenkverbindung heraustritt.

Nehmen wir nun an, es wirke eine Kraft mit relativ breiter Basis auf das Sternum, — breiter Basis deshalb, weil im entgegengesetzten Falle der Bruch des Sternums in den Vordergrund tritt —, so haben wir verschiedene Möglichkeiten. Bei dieser Anordnung ist die Widerstandskraft des Thoraxgerüstes die grösste, weil eine Vertheilung des Druckes an alle Pfeiler möglich ist. Entweder brechen die Rippen am vorderen Ende in der Nähe der Rippenknorpellinie; das wird besonders bei schnell wirkenden Gewalten und einem grösseren Grade der Brüchigkeit die Folge sein. Hier wären Malgaigne's[1]) Experimente anzuführen: „Ich habe oftmals die Rippen durch einen kräftigen Druck auf das Sternum zu brechen versucht, und immer haben die Brüche nach vorn stattgehabt, im Allgemeinen sogar näher am Brustbeine als in der Mitte der Rippen." Oder die Rippe bricht in der Gegend des Angulus costae; das wird bei grosser Elasticität und langsam wirkender Kraft der Fall sein. (Messerer erzielte Brüche am Rippenhalse, ein auffallender Gegensatz zu den klinischen Erfahrungen.) Schliesslich ist eine Combination beider Möglichkeiten naheliegend, je nachdem einzelne Momente der Gewaltwirkung mehr oder weniger neben einander zur Geltung kommen. Gurlt[2]) sagt: „Für die bei allgemeiner Zusammenpressung des Thorax erfolgenden indirecten Brüche hat man, viel zu allgemein, als hauptsächlichen Sitz die Gegend der stärksten Krümmung in der Mitte der Rippen, von den theoretischen Betrachtungen ausgehend, angenommen. Hier beweisen ebenfalls wieder sorgfältige Beobachtungen während des Lebens und nach dem Tode, sowie Leichenexperimente, dass solche Fracturen am vorderen oder Sternalende und am hinteren oder Vertebralende oder an zwei Stellen zugleich häufiger zu Stande kommen, als an der stärksten Krümmung der Rippe." Letzteren Grundsatz haben wir aber aufgestellt, und er besteht zu Recht. Dagegen ist die Annahme, dass die stärkste Krümmung der Rippe in der Mitte liege, eine falsche, wie wir oben ausführten. Die Prädisposition liegt aber gerade in plötzlichen Krümmungen, Winkelbildungen, wie wir sie in der Gegend des Angulus einerseits, der Rippenknorpellinie andererseits haben.

Solche Fracturen an der Rippenknorpellinie, an der Gegend des Angulus oder an beiden gleichzeitig können doppelseitig vor-

1) Die Knochenbrüche. S. 416. Deutsch von Bürger 1850.
2) l. c. II. S. 227.

kommen, wenn die Kraft sich gleichmässig durch Vermittelung des Sternum auf beide Thoraxhälften vertheilt.

Wirkt nun eine Kraft auf eine Hälfte des Sternums, resp. z. B. auf den linken Rand, so kann die Continuitätstrennung die linke Knorpelrippenlinie — um Missverständnisse zu vermeiden, sei ausdrücklich gesagt, dass die Gegend der Knorpelrippenlinie gemeint ist, dass wir aber solche Bezeichnungen durchweg beibehalten — treffen, oder aber den Angulus costae oder beide gleichzeitig. Durch die angestrebte Drehung des Sternums um seine Längsaxe wird die Rippenknorpellinie rechts etwas später in Mitleidenschaft gezogen, weil dort zunächst noch eine Verflachung des Winkels erreicht wird, es kann aber hier die Bruchlinie bei brüsker Gewalt auf dem Knorpel sternalwärts wandern, ebenso wie linkerseits. Am wenigsten hineingezogen wird der rechte hintere Knickungswinkel, weil auch hier zunächst eine Verflachung bewirkt wird. Freilich dürfen wir einen Umstand nicht ausser Betracht lassen, welcher diese Schlüsse etwas modificiren wird, es ist dies die Richtung der einwirkenden Kraft. In unserem Beispiel haben wir im Wesentlichen eine vertical zur Fläche des Brustbeins stehende Kraft angenommen. Auch ist Eines nicht zu vergessen, dass die Kraft so breit wirken kann, dass die Rippenknorpellinie durch sie im Ausweichen nach vorn gehindert wird, wie z. B. bei Pufferverletzungen. Combinirt man aber obigen Mechanismus mit dem, wie er unten für einen Rippenbogen geschildert werden soll, so wird man leicht das Zustandekommen der Fractur erklären können.

Messerer[1]) fand bei seinen Experimenten bei Annäherung des Sternums an die Wirbelsäule „ein oder mehrere Rippenbrüche an dem Rippenhalse oder auch ein Abbrechen der Knorpelverbindungen mit dem Sternum“ bei älteren Personen.

Wenn ich nun oben sagte, ich sähe in der Kleinheit des kindlichen Thorax ein Moment dafür, dass die Gewalt weniger leicht Rippenfracturen erzeuge, so finde ich aus einer Reihe von Verletzungen bei älteren Personen eine gewisse Analogie hierzu. Leider sind ja die Krankengeschichten, wie wir sie in der Literatur finden, in ihren anamnestischen Angaben lückenhaft, zum grössten Theil völlig unbrauchbar für unsere Zwecke überhaupt, da sie oft nicht einmal eine

1) Es erscheint mir beinahe zweifelhaft, dass Messerer mit der Bezeichnung „Rippenhals“ das Stück zwischen Capitulum und Tuberculum costae meint; vielleicht ist ein Collum „chirurgicum“ verstanden, denn es befremdet mich, dass die kurze Strecke des Collum costae mehrfach brechen solle. Es widerspricht der Bruch des Collum seiner geschützten Lage und den klinischen Erfahrungen.

annähernde Angabe über den Sitz der Fractur enthalten. Eines aber lässt sich doch mit Bestimmtheit sagen, nämlich, dass bei Rippenbrüchen durch Ueberfahrenwerden, „Wagen über die Brust gegangen", die Rippenfractur sich in der Regel auf eine Seite beschränkt, nur in wenigen Fällen mit gleichzeitiger Fractur des Sternums verbunden. In einem Falle (Sabatier[1]) fand ich die genaue Angabe der Seite, von welcher der Wagen kam, nämlich von links; die zwei letzten wahren Rippen links waren gebrochen.

Ich vermuthe nun, dass im Grossen und Ganzen die Rippenfracturen bei Ueberfahrenwerden auf der Seite des Thorax sitzen, auf welcher der Wagen ansteigt. Erreicht das Rad das Sternum, dann ist die Uebertragung an das gesammte Thoraxgerüst möglich. Steigt der Wagen gegen den Thorax an, so übt er gegen den in Ruhelage befindlichen Körper neben der Schwere einen Druck aus, gleitet er aber vom Thorax ab, so hat er das Bestreben, sich von demselben zu entfernen, dabei kommt die Schwere weniger zur Geltung. Zudem braucht das Wagenrad zum Ansteigen in der Regel längere Zeit als zum Abgleiten. Eine Planke, über welche Wagenräder hinweggehen, wird an der Seite, wo das Rad aufkantet, stärker abgenutzt, als da, wo es abkantet.

Leicht ersichtlich ist, dass das Wagenrad weniger stark wirkt, wenn es unter irgend welchem Winkel gegen die Rippe läuft, weil dann ebenfalls die Kraft an benachbarte Rippen leichter übertragen wird. Am schwersten wirkt es, wenn es direct über einen Rippenbogen in dessen Richtung hinweggeht. Ich finde in der Literatur einen Fall, wo durch eine solche Ursache die zweite Rippe beiderseits gebrochen wurde; leider fehlt auch hier jede Angabe über den Sitz der Fractur, über die nähere Art der Entstehung. (Köhler.)

Wenn auch nicht in gleicher Weise, so doch in anderer können indirecte Brüche der Rippen durch Vermittelung der Scapula entstehen, der Hauptsache nach aber ohne eigene Betheiligung oder mit solcher nur indirecte Brüche, und zwar dadurch, dass das Schulterblatt infolge der auf es einwirkenden Gewalt, wie in unserem Falle, den Rippenbogen nach vorn schiebt und den vorderen Winkel forcirt. Bei Gewalten, welche einen Bruch im vertebralen Stück der Rippe veranlassen, wird die Scapula meist selbst zu Schaden kommen. Indess möchte ich eine Fractur der Rippen unterhalb der Scapula, zum mindesten eine Infraction bei Wirkung auf die Scapula ohne

1) Mémoires de l'Institut national des Sciences et Arts. Sciences mathematiques et physiques. T. II. An. VII. p. 119.

Verletzung dieser selbst nicht ausschliessen. Es sprechen hierfür die Fälle, wo über heftige Schmerzen geklagt wird, welche unter die Scapula verlegt werden bei Mangel des Nachweises einer Fractur an dieser. Die Entstehung indirecter, durch die Scapula vermittelter Fracturen fällt unter die später folgenden Erörterungen.

Ein Gleiches sei bezüglich der Entstehung indirecter Fracturen dadurch, dass der Oberarm bei seitlicher Compression auf den Rippenbogen gepresst wird, bemerkt.

Schliesslich können indirecte Fracturen dadurch erzeugt werden, dass Gewalten durch die Clavicula an die Rippen übertragen werden. So wird ein Fall berichtet, in welchem eine Fractur der ersten rechten Rippe dadurch zu Stande kam, dass die Clavicula beim Rückstoss des Gewehres beim Schiessen auf die Rippe drückte. Als besondere Veranlassung wird angegeben, dass das Schlüsselbein abnorm nach hinten gebogen gewesen sei.[1]) Die Combination von Schlüsselbeinbrüchen mit Rippenfracturen ist vielfach beobachtet.

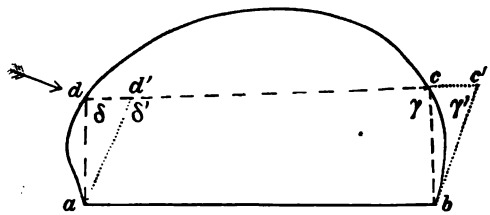

Fig. 5.
5. Rippenbogen links, wie früher.
1 : 4.

Für die Betrachtung der Brüche an einem einzelnen Rippenbogen wollen wir den der fünften Rippe zu Grunde legen. Indem wir die hierbei geschilderten Verhältnisse auf mehrere Rippen ausdehnen, dadurch dass wir eine Kraft gleichzeitig auf mehrere Rippen gleichmässig vertheilt annehmen, erhalten wir die Grundzüge des Mechanismus der Rippenbrüche bei diagonaler und frontaler Compression.

In den fünften Rippenbogen zeichnen wir uns ein Viereck (Fig. 5). Dasselbe habe als eine Seite die Linie *a b*, die Verbindung der beiden Stützpunkte des Bogens, des Gelenkes der Rippe mit dem Processus transversus und ihrer Vereinigung mit dem Sternum. Der dritte Punkt sei *c*, in unserem Falle der Punkt, wo die Rippe sich mit dem Knorpel verbindet. Es ist hiermit nicht gesagt, dass der Punkt *c* immer der Angriffspunkt der indirecten Gewalt sei, aber aus theoretischen Erwägungen und praktischen Erfahrungen sind wir zu der Annahme berechtigt, dass die Wirkung immer in der Nähe des Rippenknorpelpunktes zu Stande kommt. In gleicher Rücksicht

1) Lindner, Deutsche militärärztl. Zeitschr. 1883. S. 244.

wählen wir den Punkt *d* in der Nähe des Angulus costae und indem wir uns an die besonderen oben erwähnten Structurverhältnisse der Rippe erinnern.

Lassen wir eine Kraft bei *d* wirken, etwa in der Richtung des Pfeiles, so wird dieselbe, wenn sie breitbasig ist, nicht zu plötzlich wirkt, das Bestreben haben, den Rippenbogen nach vorn zu schieben, und weil er bei *a* fest ist, den Winkel δ vergrössern zu δ' unter gleichzeitiger Verkleinerung des Winkels γ zu γ'. Wir wollen nicht unterlassen zu bemerken, dass die Punkte d' und c' auf der Linie $a\,d'$ und $b\,c'$ nach *a* resp. *b* zu liegen müssten, nicht auf der Linie *dc*, was jedoch unsere Betrachtung unnöthig compliciren würde und auch für den daraus zu ziehenden Schluss ohne Bedeutung ist. Auch verschieben sich die Punkte *d* und *c* nicht um gleich lange Strecken, weil einerseits die Krümmungsverhältnisse des Rippenbogens an beiden Punkten, andererseits die Elasticität eine verschiedene ist. Ehe jedoch die Elasticität der knöchernen Rippe in Anspruch genommen wird, wird die grössere des Knorpels ausgenutzt werden. Die relativ grösste Knickung wird darum bei *c* eintreten. Die Rippe bricht dort (in der Nähe!) je nach der Grösse der Elasticität des Knorpels, oder eventuell auch bei *d* (bei *c* en dehors, bei *d* en dedans), oder auch an beiden Stellen. Mit der Fractur bei *d* kann sich eine indirecte bei *a* verbinden, d. h. in der Nähe der Gelenkverbindung mit dem Processus transversus, wo die Rippe dann abbricht wie ein einseitig befestigter Stab, an dessen beweglichem Ende eine Kraft wirkt.

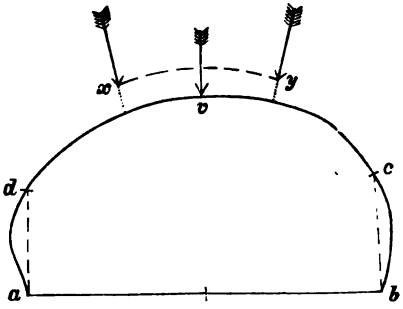

Fig. 6.
5. Rippenbogen links, wie früher.
1 : 4.

Besitzt die Rippe genug Elasticität, dann kann es auch wohl vorkommen, dass die einwirkende Gewalt den Rippenbogen am Sternum gleichsam vorüberzuschieben sucht, den Rippenknorpel aus der Knorpelbrustbeinverbindung herauszuheben, eine Luxationsstellung anzustreben sucht. So war auch in unserem Falle eine Vordrängung des sternalen Endes des Knorpels, eine Subluxation, vorhanden.

Auch kann der Knorpel brechen, dadurch dass die Bänder an der Knorpelbrustbeinverbindung einerseits, an der Knorpelrippenvereinigung andererseits ein Ganzes des Knorpels, hier mit der Rippe, dort mit dem Sternum zu bilden suchen.

Wirkt die Kraft bei *d* aber plötzlich, localisirt, dann bricht die Rippe an der Stelle der Einwirkung, eventuell mit indirectem Bruche bei *a*.

Ein Beispiel für die ersterwähnte Modalität dieses Mechanismus bietet der Fall Mondière [1]): „Ein 45jähriger Dachdecker fiel 40 Fuss hoch herab von einem Dache bei über der Brust gebeugten Händen, bei gebeugten Hüft- und Kniegelenken und auf den Thorax geneigtem Kopfe, auf frisch umgegrabenen Gartenboden, und zwar mit der rechten und hinteren Seite des Thorax auf. Querfractur der 4., 5. und 6. Rippe rechts, nicht weit von der Vereinigungsstelle mit den Rippenknorpeln. Diametral gegenüber, an der hinteren Brustwand eine starke, handgrosse Ekchymose."

Nehmen wir nun an, eine nicht zu breitbasige Gewalt *v* wirke auf die Längsseite der Rippe, deren Mitte (Fig. 6). Wirkt sie plötzlich, so wird die Rippe bei *v* brechen; wirkt sie langsamer, dann kann die Rippe erstlich bei *v* brechen, dann aber auch am Punkt *c* oder *d*, resp. deren Nähe, weil die Rippe unter einer solchen Einwirkung dort stärker geknickt wird. Ein Bruch bei *a* ist kaum zu erwarten, weil dabei die Rückenmusculatur das Ausweichen nach hinten hintanhält und die Kraft auch auf die Rippe dort wegen der zwischenliegenden Krümmung weniger stark einwirken kann, als bei der oben erörterten Gewalteinwirkung bei *d*. Die Winkel bei *d* und *c* werden forcirt, weil die Kraft anstatt der idealen geraden Verbindungslinie *dc* die längere des Bogens *dc* zu setzen strebt.

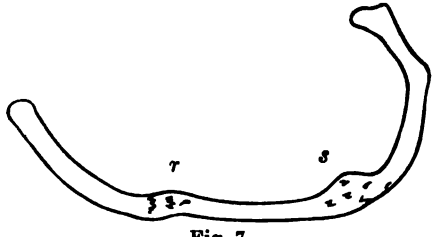

Fig. 7.
Gurlt S. 198.

Nehmen wir nun eine breitbasige Gewaltwirkung in der Ausdehnung *xy* an, so haben wir wieder mehrere Möglichkeiten. Die Rippe bricht an den Enden der einwirkenden Gewalt, wenn diese dort scharf absetzt und plötzlich wirkt. Wollten wir z. B. gerade diesen Fall an der Leiche nachahmen, so würde unser Versuch wahrscheinlich misslingen, weil dem Cadaver die Spannung fehlt, welche die Weichtheile intra vitam normal und bei besonderer Wirkung derselben in erhöhtem Maasse haben. Ich bin geneigt, das von Gurlt wiedergegebene Präparat in dieser Weise entstanden zu erklären (Fig. 7). Die Kraft hat dabei am vorderen Ende stärker gewirkt, daher die Dislocation nach innen. Gurlt meint, es handle sich um

1) Mondière (Gurlt), Archives génér. de Méd. 3. Serie. T. II. 1837. p. 355.

zwei zeitlich verschiedene Fracturen. Gerade aber die Dislocation am vorderen Ende des Mittelstückes nach innen, dass dieses Ende hinter dem anderen Bruchstück stehen blieb, spricht dafür, dass beide Fracturen gleichzeitig eintraten, es fehlte dem Mittelstück die federnde Kraft, zurück in das Niveau der Rippe zu gelangen. Als andere Erklärung wäre noch die möglich, dass das Mittelstück bei *r* von dem vorderen Ende unter besonders günstigen Umständen (gute Fixation desselben) abgeschlagen worden sei und die Gewalt im Weiterwirken die Rippe bei *s* abgebrochen habe.

Ich muss hier einfügen, dass es, wenn man die Rolle der Weichtheile, entsprechend den obigen Ausführungen, genügend würdigt, sehr wohl denkbar ist, dass eine Gewaltwirkung einen Theil der Rippe gleichsam vom anderen abschlägt, die Dislocation also in der Weise stattfindet, dass der getroffene Theil sich unter den nicht getroffenen schiebt. So fand sich in dem Falle Günthers'[1]) — Fall auf die scharfe Kante eines Ambos, Bruch der neunten und zehnten Rippe in der Mitte — eine Compression des vorderen Bruchstückes so, „dass die Rückenfläche des letzteren mit der Bruchfläche des hinteren Endes in gleicher Ebene lag, also eine wenigstens $^1/_2$″ tiefe Impression vorhanden war“ (Gurlt. Soll wohl heissen, dass die Rückenfläche des vorderen Bruchstückes mit der Unterfläche des hinteren in einer Ebene lag). Die Dislocation bietet im Uebrigen so mannigfache Verhältnisse bei den Rippenbrüchen, dass allgemeine Regeln nicht aufzustellen sind, im einzelnen Falle jedoch die Verschiebung der Fragmente nach Art der einwirkenden Gewalt, nach deren Kraft und Richtung, sowie Schnelligkeit leicht bei einigem Nachdenken zu erklären ist, ja sogar wichtige Aufschlüsse für das Zustandekommen der Verletzung geben kann.

Nur auf Eines sei hier noch eingegangen. Gurlt sagt, eine Dislocation bei Bruch von ein oder zwei Rippen sei unmöglich, weil dies die Intercostalmuskeln verhindern. Wird die Rippe aber von dem übrigen Stück scharf abgetrennt und durch die Gewalt nach innen placirt, so ist die Dislocation auch für eine Rippe möglich. Diesen Fall ausgenommen, gilt aber Gurlt's Behauptung auch nicht für diejenigen Rippen, welche weniger fest im Zusammenhang mit einander stehen, als die wahren.

Nehmen wir nun an, die Kraft *xy* wirke nicht plötzlich, sie wirke bei *x* oder bei *y* stärker oder aber an beiden Stellen annähernd gleich-

1) Günther (Weickert) in v. Walther und v. Ammon's Journal der Chir. Bd. XXXVII. 1847. S. 482.

mässig resp. im Verhältniss zur Elasticität des vorderen und hinteren Rippenabschnittes, so können durch die gleichzeitige Spannung dieser Abschnitte Brüche bei *d* oder bei *c*, oder bei *d* und *c* erfolgen. Liegt die Einwirkungsstelle von *x* weit genug nach hinten, dann kann auch ebenso wie *x* nach *d* wandert in diesem Falle, der Bruch bei *a* erfolgen, nach vorn von dem Querfortsatzrippengelenk (vergl. oben). Bei einer Einwirkung *x y* ist schliesslich nicht zu vergessen, dass, wenn der Bruch bei *x* und *y* erfolgt ist, die Gewalt noch weiter wirken kann auf das ausgebrochene Rippenstück, durch die Verbindung aber, welche dieses mit dem hinteren und vorderen noch stehenden Rippenstück durch die Weichtheile hat, durch die Vermittelung eben dieser eine Wirkung auf den sternalen und vertebralen Theil stattfinden kann.

Ein Beispiel eines vierfachen Bruches einer Rippe giebt uns eine Abbildung eines Präparates von P. Bruns (Fig. 8).

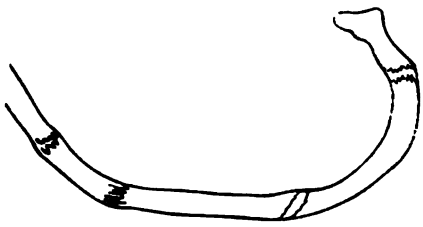

Fig. 8.
Paul Bruns: Durch Hinübergehen eines Wagenrades.

Lassen wir nun schliesslich noch eine Kraft bei *c* wirken, so könnte man vielleicht annehmen, dass das Verhältniss umgekehrt sein müsse wie bei einer Wirkung auf Punkt *d*. Dem ist aber nicht ganz so. Die mächtige Musculatur des Rückens bietet für den hinteren Abschnitt eine grosse Stütze. Dann wird die nach aussen federnde Kraft der Rippe bei einiger Länge des Knorpels, wenn die Verbindung durch benachbarte Bänder weniger unterstützt wird, wie dies z. B. beim zweiten Rippenknorpel der Fall, zunächst den Knorpel zu strecken suchen, die leichte Vorwölbung am Rippenknorpelpunkt wird ausgeglichen; der hintere Rippenwinkel wird deshalb zunächst verflacht, erst bei weitergehender Gewalt, wenn das vordere knöcherne Rippenende nach der Medianlinie zu gezogen wird, wird der hintere Rippenwinkel stärker geknickt. Indirecte Fracturen im hinteren Rippenabschnitt, auf diese Weise entstanden, werden begreiflicher Weise selten sein; theoretisch denkbar aber sind sie. Im Alter, wo Elasticität von Knorpel und Rippe nothgelitten hat, lässt sich eine Wirkung solcher Art auf die Gegend des Angulus schwer denken, es wird weit eher zu einer Trennung am vorderen Ende kommen.

In einem Falle [1]) könnte dieser Mechanismus in Frage gekommen sein, wenn der Hergang sich so verhielte, wie er vielleicht construirt

1) Cowell, Lancet T. XI. March 14. 1885.

ist: 6 bis 9. Rippe links dicht an ihren Winkeln fracturirt. In der Nähe des Bruches kein Zeichen einer Contusion. Es wird nun angenommen, der eine Arbeiter sei so auf den anderen geworfen worden bei der Explosion, „wobei das Sternum und die Rippenknorpel der linken Seite des letzteren so comprimirt wurden, dass die 4 Rippen dicht an ihren Winkeln fracturirt wurden".

Wir wollen auch am Schlusse dieser Betrachtung nicht unerwähnt lassen, dass auch hier wieder Modificationen durch die Richtung der Kraft bedingt werden können.

Bei Compression des Thorax im Frontaldurchmesser erzielte Messerer Brüche theils am „Rippenhalse", theils in der Mitte der Rippe. Daran kann einerseits die Schuld tragen, dass die Kraft im hinteren Abschnitt stärker wirkte durch die Anordnung des Versuches, andererseits der Umstand, dass die stützenden Rückenmuskeln wegfielen.

Wirkt eine Kraft bei *d* und *c* gleichzeitig, wenn eine Seite z. B. zwischen zwei Puffern gequetscht wird, oder wenn auch ein Wagen über den am Boden liegenden Körper bei *c* hinweggeht, wobei der Angulus costae durch die Unterlage unterstützt ist, dann werden die Punkte *d* und *c* einander genähert. Weil hierbei — wenigstens bei jüngeren Individuen — der elastischere Knorpel eine grosse Nachgiebigkeit des vorderen Endes gestattet, so muss wesentlich das Mittelstück gebogen werden, dessen Endpunkte einander genähert werden. So entstehen die Fracturen in den Axillarlinien. Das ist der Rippenbruch, für welchen so recht der Satz gilt, die Rippe bricht da, wo sie am stärksten gebogen wird. Diese Art der Entstehung kommt schon bei der oben erwähnten Einwirkung auf Punkt *c* allein einigermaassen in Frage, weil die starke Rückenmusculatur, sowie auch das Schulterblatt eine von hinten auf *d* wirkende Kraft durch ihre Unterstützung darstellen. Die beiden Bruchstellen haben unter solchen Umständen das Bestreben, einander entgegenzuwandern, sich zu einer zu vereinigen.

Schliesslich wollen wir noch einen Modus annehmen, zwei Kräfte wirken gleichzeitig, die eine auf den Rippenknorpelpunkt links, die andere auf den Angulus rechts. Hierbei kommen wohl ausnahmslos mehrere Rippen in Betracht. Dehnt sich die Kraft aber nicht so ziemlich über alle Rippen beiderseits aus, so sind die Rippen, welche in geringerer Zahl sind, am meisten gefährdet und werden nach dem erörterten Modus brechen. Werden aber nahezu alle Rippen, welche mit dem Sternum in Verbindung sind, durch die Kraft angegriffen, so liegen die Prädilectionsstellen für die Brüche in kreuzweiser An-

ordnung Angulus links, Rippenknorpelpunkt rechts als Punkte der indirecten Fractur, die angegriffenen als die der directen. Dabei ist nur folgender Satz in Betracht zu ziehen, dass die Rippe im Grossen und Ganzen anscheinend eine Dehnung, besser Verflachung, leichter erträgt, als eine Verkürzung, resp. Knickung.

Auf die Brüche der Tabula externa allein möchte ich mit einigen Worten eingehen, soweit sie durch directe Gewalt veranlasst werden. Wir werden dieselben voraussichtlich nur da finden, wo die Gewalt auf längsgestreckte Rippenabschnitte wirkt, wie oben *v* in Fig. 6. An den Knickungswinkeln werden wir in umgekehrter Anordnung den Bruch der inneren Tafel allein häufiger finden. Soweit ich die in der Literatur vorhandenen Brüche der Tabula externa allein durch directe Gewalt zu interpretiren in der Lage bin, sassen dieselben alle im mittleren Theil der Rippe, so Malgaigne einmal in der Mitte der 5. Rippe, Lisfranc in der Mitte der 4., 5. und 6. Rippe; ebenso muss wohl für den Riedinger'schen Fall die Mitte angenommen werden.

Wie steht es nun mit der Petit'schen Theorie? Nach Malgaigne ist dieselbe folgende: „Die Rippe stellt nach Petit einen Bogen dar, dessen mittlere Partie durch einen gewaltsamen Anstoss eingestossen werden kann, Bruch nach innen, seitdem auch directer Bruch genannt; oder macht ein auf die beiden Enden des Bogens geübter Druck, welcher diese einander zu nähern strebt, den mittleren Theil nach aussen zerspringen, Bruch nach aussen oder indirecter Bruch.“ Diese Theorie ist meiner Ansicht nach vollkommen zutreffend. Petit hätte sie nur in der Weise vervollständigen sollen. Wird die Rippe in ihrem Verlauf gebrochen oder auf dieselbe ein Druck ausgeübt, so können die beiden Stücke wieder jedes einen Bogen darstellen, dessen Enden zusammengebogen werden. Dass aber bei der Fractur en dedans die innere Tafel immer mehr gefährdet sei, das, obwohl es sehr nahe liegt, hat meines Wissens Petit nicht gesagt, und es kann deshalb gegen die Petit'sche Theorie der Umstand nicht geltend gemacht werden (Malgaigne), dass in einzelnen selteneren Fällen die Tabula externa bei directer Gewalt allein bricht.

Wenn nun aber Riedinger nach Malgaigne die Petit'sche Theorie wiedergiebt, „dass durch Druck auf die rechte oder linke Thoraxhälfte ein directer Bruch oder auch ein Bruch nach innen (Fractures en dedans), durch Druck auf die beiden Enden des Rippenbogens ein solcher nach aussen (Fractures en dehors) oder ein indirecter erzeugt wird“, so trifft dies die Petit'sche Theorie nicht ganz.

Die König'sche Auslegung, welche neben der nicht voll richtigen Petit'schen zu Recht bestehen bleibt bei den Autoren, dass die Rippe bricht wie ein Stock, den man vor dem Knie bricht, oder wie ein Stab, dessen Enden zusammengebogen werden, ist im Wesentlichen auch nichts Anderes, als eine Version der Petit'schen Theorie. Es ist in letzterer nur nicht mit Worten gesagt, dass eine directe Gewalt, welche die mittlere Partie trifft, auch eine indirecte Fractur erzeugen kann.

Die Fractur nach aussen — bei welcher die Rippe dadurch bricht, dass sie nach aussen gebogen wird — ist in der Regel eine indirecte, die Fractur nach innen eine directe. Ausgenommen müssen für die erstere diejenigen Fälle werden, in welchen ein Geschoss oder ein spitzer Gegenstand von einiger Länge einen Intercostalraum passirt und die gegenüberliegende Rippe trifft.

In der Petit'schen Theorie ist die Bezeichnung „mittlerer" Theil durch die richtigere „zwischenliegender" Theil zu ersetzen. Was Petit sagen wollte, liegt in obigem Fundamentalsatz, Petit hat sich nicht präcis genug ausgedrückt.

Wer übrigens ein strenger Schematiker sein will, der mag den Fall Legouest ohne Widerspruch zu den indirecten Fracturen (Fr. à distance?) rechnen.

Die Verhältnisse, wie wir sie für den 5. Rippenbogen ausgeführt haben, gelten nur für einen Theil der Rippen, aber weitaus für die grösste Zahl der Rippenfracturen und gerade für die meisten indirecten. Sie beziehen sich also wesentlich auf die 1. bis 7. Rippe. Selbstverständlich müssen für die Erklärung einzelner Rippenbrüche die erwähnten Krümmungsvariationen genügend herangezogen werden. An den untersten Rippen werden wir einen Mondière'schen Fall „par contrecoup" kaum verzeichnen können.

Wenn nun mehrere Rippen getroffen werden, können sich vielerlei Möglichkeiten combiniren, dass verschiedene Fracturenzahl, verschieden gelegene Bruchstellen an einzelnen Rippen vorkommen. Die Gestaltung des Thorax, Fixation an der einen Seite bei Einwirkung von der anderen, Variationen in dem Träger der einwirkenden Gewalt, deren Richtung und vieles Andere machen in der Regel die gleichmässige Wirkung auf viele Rippen unmöglich, wenn die Einwirkung sich über mehrere erstreckt. Und gerade bei solchen Fällen, wie Sturz von beträchtlicher Höhe, in denen meist Störungen des Bewusstseins den Unfall begleiten, erfahren wir, auch wenn Zeugen vorhanden sind, meist nur Ungenaues über den Hergang.

Nimmt nun auch die Festigkeit der Rippen nach unten ab, entsprechend ihrer abnehmenden Verbindung mit dem Brustbein, so dürfen wir doch der Bauchdecke und ihrer Muskeln, auch der Eingeweide nicht vergessen, welche den Rippen eine gewisse Stütze geben.

Es ist deshalb wohl möglich, dass scharfe, plötzliche Gewalten, vor Allem Geschosse, eine directe Fractur am vorderen Ende erzeugen, in den meisten Fällen wird aber doch, wenigstens bei den beiden letzten Rippen, bei Gewaltwirkungen am vorderen Ende die Bruchstelle die Neigung haben, nach der Wirbelsäule zu zu liegen (vgl. oben Legouest).

Ein grösseres Interesse haben für uns hier wieder die indirecten Fracturen, wie sie durch Stoss oder Schlag u. s. w. auf das vordere Ende am hinteren Abschnitt oder auch durch Muskelzug entstehen. Gerade das letztbetonte ätiologische Moment, dem man stellenweise eine grössere Basis in der Erklärung der Entstehung von Rippenfracturen einräumen möchte, veranlasst mich, hier eine Zusammenstellung der Rippen- und Rippenknorpelbrüche durch Muskelzug zu geben, soweit mir dieselben bekannt wurden.[1])

Rechnen wir in der nachfolgenden Tabelle die Bérard'schen Fälle, was jedenfalls berechtigt ist, besonders, so sind es im Ganzen 34. 1 mal sass die Fractur doppelseitig, in 6 Fällen fehlt die Angabe der Seite, 21 mal sass die Fractur links, 6 mal rechts. In der weitaus überwiegenden Zahl der Fälle wurden die unteren Rippen betroffen, 6 mal die 9., 5 mal die 10., 5 mal die 11. Nur wenige Fälle beziehen sich auf die oberen 5 Rippen. Weitere Schlüsse ergeben sich aus der Tabelle, auf welche wir aber nicht eingehen wollen, da sie von Jedem leicht gezogen werden können.

Gegen einzelne der berichteten Fälle von Fracturen durch Muskelzug an den oberen Rippen kann man wohl mit Recht etwas misstrauisch sein. Nun habe ich leider zur Beurtheilung dieser Fälle nur spärliche Notizen in der Literatur gefunden. Auffallend war mir zunächst die Thatsache, dass es sich dabei fast immer um Brüche in der Nähe der Rippenknorpelverbindung handelt, und zwar auch bei den jüngeren Individuen, bei welchen in der Regel eine Veränderung des Knorpels, welche die Entstehung der Fractur begünstigte, fehlte. Im Falle Stetter's[2]) spürte Patient beim Heben eines schweren Sackes ein Krachen unterhalb des linken Schlüsselbeines. Gerade die Aufklärung dieses Falles wäre mir von Werth gewesen. Denn wenn

1) Die erste Hälfte der Fälle ist der Gurlt'schen Arbeit entnommen.
2) Deutsche Zeitschrift für Chirurgie. Bd. XIII.

Nr.	Autor	Alter	Rippe, Sitz des Bruches	Seite	Ursache	Bemerkungen
1	*Gooch*	jung	—	links(?) (*Malgaigne*[1])	Hustenanfall	Vorher Nekrose eines Rippenstückes der anderen Seite.
2	*Christy*	—	—	links(?) (*Malgaigne*)	Hustenanfall	—
3	*Monteggia*	50	—	links(?) (*Malgaigne*)	Husten	—
4	*Broussais*	—	4. Vereinig. v. vord. u. zweiten Drittel	links(?)	—	Chronische Pneumonie, Herzhypertrophie.
5	*Graves*	47	9. und 10. in der Rippenknorpellinie	links	Hustenanfall	—
6	*Nankivell*	63	5. und 6. etwas vor der Vereinig. ihres mittleren mit dem vorderen Drittel	links	Hustenanfall	Chronische Bronchitis.
7	*Derselbe*	59	10. etwas vor ihrem Angulus	links(?) (*Malgaigne*)	Hustenanfall	—
8	*Bérard*	54	10. Mitte zwischen Dornfortsatz und Linea alba	links	Hustenanfall	Bronchitis chronica.
8a	*Derselbe*	"	9.	links	Hustenanfall	Einen Monat später (Ladroitte's Ref.).
8b	*Derselbe*	"	11.	links	Hustenanfall	Acht Monate später (Ladroitte).
9	*Hilton*	—	—	?	Aufsteigen auf ein feuriges Pferd	—
10	*Denonvilliers*	55	9. in der Höhe des äusseren Randes des M. latissimus dorsi	links	Plötzliches Umdrehen im Bette	Chron. Bronchitis, ½ Jahr vorher Bruch derselben Rippe hinter der später. Bruchstelle durch Fall gegen eine Tischkante.
11	*Hérard*	22	11. 3 Cm. vor dem Winkel	links	Hustenanfall	Gravida, seit ½ Jahr heftiger Husten.
12	*Chassaignac*	52	wo sich die letzten Sternalrippen und die Rippenknorpel befinden	links	Schaufeln von Erde nach oben	—
13	*Benoît*	—	9. zweifelh., ob Rippe od. Rippenknorpel	links	Hustenanfall	Gravida im 9. Monate, an „Bronchialirritation" leidend.
14	*Piffard*	40	11. Mitte	rechts	Hustenanfall	Chron. Schnupfen.

1) Die ersten 8 Fälle werden in der Literatur unter Hinweis auf Malgaigne alle als linksseitig bezeichnet.

Nr.	Autor	Alter	Rippe, Sitz des Bruches	Seite	Ursache	Bemerkungen
15	*Groninger*	45	7. und 8. Linea axillaris	rechts	Glitt aus, vermied aber d. Fall durch eine bedeutende Kraftanstrengung	—
16	*Costella*	39	9. Mitte	links	Niesen	Nahm, d. Schnupfens ungewohnt, eine Prise.
17	*Chaussier*[1])	48	8. in d. Rippenknorpellinie Diastase	links und rechts	Hustenanfall	Lungenbruch beiderseits von Hühnereigrösse.
18	*Monteggia*	70	2. und 3. Knorpel	?	Hustenanfall	M. bemerkt ausdrücklich, dass es sich um Epiphysenabtrennung, nicht um Fract. des Rippenknorpels gehandelt habe.
19	*Desnos*	30	9. dicht am Angulus	rechts	Hustenanfall	Emphysem, Asthma.
20	*Derselbe*	60	8. zwischen hint. u. mittlerem Drittel	?	„auf gleiche Weise"	—
21	*Ladroitte*	56	5. vorderer Rand	rechts	Bücken mit einer schwer. Last, welche aus d. Händen zu gleiten drohte	—
22	*Gilette*	56	11.	links	Hustenanfall	Als Spontanfract. erklärt. Pat. ein im letzten Stadium d. Phthise befindl. Maler. Untersuchung der Rippe auf Bleigehalt negativ!
23	*Chonery*	23	—	?	Tussis convulsiva, ähnl. Hustenanfall	Gravida.
24	*Podraski*	50	10.	rechts	Beim Essen Flüssigkeit in d. Kehlkopf gelangt, wollte das Erbrechen unterdrücken, musste husten	—
25	*Derselbe*	30	10. Uebergang von Knorpel in Rippe	?	Niesen	—
26	*Chonery*	alt	—	?	—	—
27	*Ladroitte*[2])	53	11. 4 Querfinger hinter d. Verbindung mit dem Knorpel	links	Husten	—
28	*Stetter*	—	unter dem Schlüsselbein	links	Aufheb. ein. 2 Cent. schweren Sackes	—

1) Diesen und den nachfolgenden Fall reihen wir hier ein, weil es sich im Wesentlichen um Continuitätstrennungen des gesammten Rippenbogens handelt.

2) Von Ladroitte beschrieben, wird von Riedinger wahrscheinlich unter dem Namen Deprès wiedergegeben und wird von ihm die Bruchstelle an die Verbindungsstelle von Rippe und Knorpel gelegt; vgl. Ladroitte, Fractures de côtes par contraction musculaire. Gaz. des hôpitaux. No. 25. 1882.

Nr.	Autor	Alter	Rippe, Sitz des Bruches	Seite	Ursache	Bemerkungen
29	*Nancrede*	44	2. $2^1/_2$ Zoll vom sternalen Ende	rechts	Biegen einer Sense	—
30	*Riedinger*	jung	5. am Uebergang in den Knorpel	links	vgl. Text	—
31	*Köhler*	—	6.—8. Nähe des Knorpelansatzes	links	Bücken mit einer schwer. Last, welche abzugleiten suchte	—
32	*Doit*	59	6. tiers antérieur un peu au dessous du mamelon	links	dans un effort de toux	Schneider, 3 Jahre vorher behandelt an „principaux symptômes de la tuberculose pulmonaire", sonst „relativement bien portant".
33	*Bähr*	26	12. Rippe im vorderen Drittel	links	Beim Auf- u. Abwärtsbewegen ein. in einer Führung laufenden 60 Pfd. schweren Kastens	—
34	*Derselbe*	36	8. Rippenknorpel am costalen Ende	rechts	Beim Aufheb. ein. schweren Gummirolle vom Boden hatte Pat. das Gefühl, als ob sich eine Rippe über die andere schiebe.[1])	—

der Patient den Sack auf die linke Schulter zu nehmen suchte, so könnte der Mechanismus maassgebend gewesen sein, den ich für meinen Fall angesprochen habe.

Riedinger's Beobachtung ist folgende: „Ein äusserst kräftig gebauter junger Mann zog sich eine Fractur der fünften linken Rippe an der Uebergangsstelle in den knorpeligen Theil dadurch zu, dass er die Arme stark nach rückwärts schleuderte, den Stamm hintenüber bog und sich mit beiden Händen auf den Boden stützte. Der Mechanismus besteht in diesen Fällen jedenfalls in einem zu heftigen Zug seitens des Pectoralis minor, der sich besonders stark an der fünften Rippe geltend macht. Da der genannte Muskel dem Ansatzpunkt des zweiten bis fünften Rippenknorpels entspricht, so sind auch Brüche durch diesen Mechanismus an den oberen Rippen möglich." Die einzige Möglichkeit einer Wirkung durch den Pectoralis minor wäre

1) Die beiden letzten Fälle, welche von mir während der Drucklegung beobachtet wurden, sind von der nachfolgenden Besprechung ausgeschlossen. Ihre ausführliche Mittheilung soll anderwärts erfolgen.

meiner Anschauung nach die, dass die Fractur als eine Dehnungsfractur zu erklären wäre. Handelte es sich um eine Fractur durch Muskelzug, dann musste dieselbe wohl auch mehr auf den Knorpel localisirt sein; denn erstlich greift der Muskel mit seinem Ursprung auf den Knorpel in der Regel über, und dann werden Kräfte, welche am Rippenknorpelpunkte wirken, meist auf den Knorpel oder die Rippe etwas hineingetragen. Für mich fragt es sich, ob nicht die Möglichkeit vorlag, dass die Rippe von hinten her unter den gegebenen Bedingungen nach vorn geschoben wurde. — Wir wollen den Fall Nancrede's als Fractur durch Muskelzug bestehen lassen. — In demjenigen Ladroitte's war der Hergang der: „Ein 56jähriger Dachdecker war damit beschäftigt, sich von einem Gehülfen Dachziegel zuwerfen zu lassen; hierbei rutschte ihm ein Packet Ziegel aus den Händen, und er machte instinctiv eine brüske Bewegung mit den Armen, um die Ziegel zu halten." Heftiger Schmerz in der rechten Brustwarze, deutliche Crepitation, Fractur am vorderen Rand der fünften Rippe. — Der Köhler'sche Fall zeigt dieselbe Aetiologie. Sollte da nicht die Möglichkeit vorhanden sein, dass durch die Arme eine seitliche plötzliche Compression der Rippenbogen die Ursache für die Entstehung wäre?

Mit Nachdruck aber muss dagegen Einsprache erhoben werden, dass man Rippenbrüche bei Geisteskranken, welche wegen Erregtheit in der Polsterzelle untergebracht werden mussten und sich dort die Rippen brachen, vorwiegend der Muskelaction zuschreibt, zumal noch, wenn die Section ergiebt, die Rippen seien in diesen Fällen besonders brüchig gewesen (Williams). Wenn man so argumentiren wollte, wären wohl 90 Proc. der Rippenfracturen durch Muskelaction bedingt.

Wir haben oben gesehen, dass, den doppelseitigen Bruch und die fehlenden Angaben der Seite abgezogen, unter 27 Fällen die Fractur 21mal auf der linken Seite sass, also in rund 78 Proc. Es handelt sich zumeist, aber doch nicht immer, um ältere Leute. Es kann also wohl nicht immer die Brüchigkeit der Knochen dabei die Hauptrolle spielen. Man wird wohl nicht fehl gehen, wenn man den Grund für die grössere Häufigkeit dieser Fracturen auf der linken Seite im unteren Theile des Thorax in der Lagerung der Leber sucht, welche die Einwirkung der Gewalt auf die Rippen abschwächt, resp. der Biegung der letzteren eine gewisse Hemmung entgegensetzt.

Sind die betreffenden Patienten abgemagert, so sehe ich darin eine weitere Begünstigung, weil bei dem Mangel an Fett, den weniger

dicken Bauchdecken u. s. w. die Muskelwirkung an die Rippen leichter übertragbar ist.

Bei der Gewaltwirkung auf das vordere Ende — auch der Muskelzug greift dort wesentlich an — kann es sowohl zu Brüchen am vorderen Ende als auch weiter nach hinten kommen. Nach allem Gesagten ist auch hier wieder eine gewisse Prädilectionsstelle für letzteren Fall in der Gegend des Angulus zu suchen. Die Rippe ist einem einseitig befestigten Stabe zu vergleichen, — wegen der loseren Befestigung nach vorn gilt dies ja auch für die achte bis zehnte Rippe —, der am freien Ende gebogen wird und je nach Einwirkung, scharfer Localisirung der Gewalt und besonders deren Plötzlichkeit in der Nähe des freien oder des unterstützten Endes abbricht. Auch hierbei ist die Combination beider Möglichkeiten vorhanden, für die untersten Rippen wird sie aber selten sein. Directe Fracturen am vorderen Ende werden bei straffen, unnachgiebigen Bauchdecken eher eintreten.

Wohl wird der Mechanismus der Rippenbrüche in einzelnen Fällen noch vielleicht einen anderen Modus aufweisen, ich glaube aber der wesentlichsten Formen der Entstehung gedacht zu haben.

Wenn wir so nach den vorstehenden Ausführungen den Fall Drouet näher betrachten — Bruch der vierten bis zehnten Rippe in der Nähe der Knorpel, der vierten bis sechsten an der grössten Convexität, an der achten ein Doppelbruch in 1,5 Cm. Entfernung —, so werden wir darin nichts Merkwürdiges finden, zumal wenn wir die Entstehungsgeschichte uns vergegenwärtigen, dass nämlich der Patient von 3—4 Cbm. Erde verschüttet worden sei.

Wenn wir nach dem praktischen Nutzen dieser Erwägungen fragen, so liegt derselbe darin, dass wir uns in manchen Fällen aus der Art der Fractur, insbesondere deren Sitz einen gewissen Aufschluss über deren Entstehung werden geben können. Wir werden ferner bei einzelnen Vorkommnissen eine Rippenverletzung mit Wahrscheinlichkeit annehmen können, wo deren objective Symptome nicht zu constatiren sind. Werden ja doch auch Fälle mit deutlichen Veränderungen übersehen, wie bei meiner oben angeführten Beobachtung. Nehmen wir an, ein Patient klagt uns nach Einwirkung einer stumpfen Gewalt auf einen Theil des Rippenbogens über Schmerzen an einer ganz anderen Stelle, wir können wegen schwerer Zugänglichkeit der Rippe für die Palpation die charakteristischen Symptome einer Fractur nicht nachweisen — das Symptom der Dislocation werden wir bei Bruch einer Rippe ja meist vermissen —, so werden wir uns trotzdem hüten müssen,

eine Fractur von vornherein auszuschliessen. Es wäre doch einigermaassen befremdend, wenn ein Verletzter diesen eigenthümlichen Zusammenhang — Schmerzen an der diametral entgegengesetzten Stelle — construiren würde.

Wenn Gurlt sagt, Rippenfracturen seien wohl häufiger, weil so manche Fractur verkannt würde, und Hamilton dazu meint, dass in vielen Fällen die Diagnose des Bruches eine unrichtige war, bin ich, wie Riedinger, der Anschauung, dass Hamilton's Ansicht nicht ganz zutreffend ist, und könnte Beispiele aus meiner Erfahrung anführen, wo die Diagnose nicht gestellt wurde, obwohl an der Rippe bei genauem Zusehen Veränderungen nachzuweisen waren. Hamilton rechtfertigt seine Ansicht mit den Worten: „Sehr oft beobachtete ich, dass andere Aerzte Diagnosen auf Rippenbrüche gestellt haben, wenn ich bei sorgfältigster Untersuchung fand, dass ausser grossem Schmerz und erschwertem Athmen nichts vorlag, und dass ich die Diagnose nicht bestätigen konnte." Wir halten solche Kriterien nicht für stichhaltig, eine Fractur auszuschliessen.

Wir wollen hier auch noch bemerken, dass wir den Werth der indirecten Palpation (Schmerzhaftigkeit der Bruchstelle bei Druck auf eine entfernte Stelle des Rippenbogens) als differentialdiagnostisches Moment nicht so hoch veranschlagen möchten. Contusion, Infraction, Bruch der inneren, der äusseren Tafel allein, völliger Bruch ohne Dislocation zeigen unter einander so viele Uebergänge, ganz abgesehen davon, dass es a priori nicht unmöglich ist, dass eine Stelle, welche eine Contusion erfahren hat, ebenfalls empfindlich sein kann, die indirecte Palpation wohl aber eine theilweise gebrochene Rippe an eben dieser Stelle entlasten kann, also den gegentheiligen Einfluss hat. Zudem sprechen die Schmerzen, welche an anderen Knochen bei einer Belastung nach Contusionen auftreten, nicht sehr für die Bedeutung dieses Symptomes zur Unterscheidung von Contusion und Fractur.

Auch Schlüsse wie der folgende, dem man einen besonderen gerichtsärztlichen Werth zuspricht[1]): „Sind z. B. die Fragmente in der Richtung nach dem Thorax deprimirt, wie dies auch bei Infractionen vorkommt, so bezeugt dies meist die Stelle, die direct von der Gewalt getroffen worden ist. Sind dagegen, was viel (?) seltener der Fall ist, die Bruchenden gegen die Haut hervorgetrieben, so muss die Gewalt an einer ziemlich (?) entfernten Stelle, also indirect ein-

1) Vgl. Schmidt's Jahrbücher. Bd. CCII. S. 273. Referat über die Abhandlung Schuster's aus Zeitschrift für Heilkunde. I. S. 417. 1881.

gewirkt haben. Local begrenzte Gewalteinwirkungen rufen seltener einen indirecten Rippenbruch hervor, während bei Einwirkungen der quetschenden Gewalt auf grössere Flächen sowohl directe als indirecte Fracturen entstehen können", werden gerade wegen ihrer eventuellen praktischen Bedeutung vielfachen Modificationen unterliegen müssen.

Ein anderer Autor (Arnstein)[1]) räumt in seiner Abhandlung den Rippenfracturen durch Muskelzug, obwohl er nur die Zusammenstellung der von Gurlt gesammelten „sicher verbürgten" 14 Fälle erwähnt, für die gerichtsärztliche Würdigung eine viel zu grosse Bedeutung ein. Namentlich bei den Brüchen der oberen Rippen müsste man in der Annahme dieses ätiologischen Momentes die grösste Vorsicht walten lassen, zumal bislang in der Literatur wirklich zuverlässige und unanfechtbare Beobachtungen über dieses Vorkommniss zu den Raritäten gehören, zumal wenn man die nachgewiesene Häufigkeit der Rippenbrüche im Verhältniss zu den anderen Fracturen in Betracht zieht, die latent resp. unbekannt gebliebenen Rippenbrüche nicht mitgerechnet.

Wohin unter solcher Perspective, wie in dem von Arnstein erwähnten Friedberg'schen Fall: „Tödtliche Trennung der Wand einer Pulsadergeschwulst der Brustaorta und Rippenbruch. Ist durch einen gegen die Brust geführten Stoss oder durch Muskelzusammenziehung der Tod verursacht worden?" das Hauptgewicht bei der Beurtheilung zu legen wäre, wenn die Streitfrage in dieser präcisen Form, wie hier gestellt, zu lösen war, dürfte nicht fraglich erscheinen.

Die Rippenbrüche bieten in der Regel für den Praktiker wenig Interesse, weil sie an und für sich selten Gefahren für das Leben oder lange Störung der Gesundheit bedingen. Thun sie das indess, dann treten meist Complicationen der Brusteingeweide, selten der Baucheingeweide in den Vordergrund, welche die Aufmerksamkeit für sich in Anspruch nehmen. Diese Complicationen sind nicht allzu häufig, weshalb man die Rippenverletzungen in ihrer Entstehung im Vergleich zu anderen Knochenbrüchen etwas stiefmütterlich behandelt hat. Diese Lücke in etwas auszufüllen, war der Zweck der vorliegenden Arbeit. Vielleicht mag sie zu anderweitigen Studien Veranlassung geben und durch eine exactere Behandlung des Materiales als bislang Aufschlüsse zur Lösung weiterer hiermit verbundener praktischer Fragen herbeiführen.

---

1) Eulenberg, Vierteljahrsschr. für ger. Med. und öffentl. Sanitätsw. Neue Folge. Bd. VII. 1890. S. 265.

Literatur.

Das casuistische Material zu vorliegender Arbeit entstammt vielfach dem Gurlt'schen Handbuch der Lehre von den Knochenbrüchen. Hamm 1862 u. ff. Die übrige Literatur findet sich bis zum Jahre 1896 in Riedinger, Verletzungen und chirurgische Krankheiten des Thorax, unter dem Kapitel der Rippenbrüche. Weiter sei hier noch angeschlossen:

Bouilly, Gazette de Paris. 42. 1881.

James Lane, Lancet II. 2. July 1876.

Desnos, L., Des fractures de côtes indépendantes de traumatisme. Gaz. hebd. de Méd. et de Chir. 43. Virchow-Hirsch's Jahresbericht 1885. Bd. II. S. 319 (Ref. Schönborn).

Ladroitte, Fracture de côte par contraction musculaire. France méd. 1886. T. II. No. 95. Ref. Centralblatt für Chirurgie 1887. S. 72.

Alexander, Progrès méd. XV. 1. 1887. Enfoncement du thorax. Hernie traumatique du poumon.

Arnstein, Ueber Rippenbrüche vom gerichtsärztlichen Standpunkt aus. Eulenberg, Vierteljahrsschr. für gerichtl. Med. und öffentl. Sanitätswesen. Neue Folge. Bd. LII. 1890. S. 265.

Schwalbe, Deutsche med. Wochenschrift 1890. S. 437.

Shaw, T. C., Fractured ribs in the insane St. Bartholemey. Hosp. reports. Vol. XXVI. 1890. p. 15. Ref. Centralblatt für Chirurgie. 1891. S. 456.

James Cautlie, Fractur der zwölften Rippe. Brit. med. Journ. No. 1471. 1891.

Köhler, A., Bericht pro 1891/92. Charité-Annalen 1893. S. 4 u. 9. Ebenda Bericht 1890/91. Bd. XVII. S. 355.

Fischer, G., Deutsche Zeitschrift für Chirurgie. Bd. XXXII. S. 416.

Hoffa, Lehrbuch der Fracturen und Luxationen. 2. Aufl. 1891.

NACHTRAG.

Als ich diese Arbeit bereits abgeschlossen hatte, sah ich einen seltenen Fall von Continuitätstrennung des ersten Rippenbogens rechts durch indirecte Gewalt. Dieser Fall bestätigt den wiederholt vermerkten Grundsatz: um allen Anforderungen in der Erklärung des Mechanismus gerecht zu werden, müsste man denselben für jede einzelne Rippe studiren.

Ein 52jähriger Mann wird zwischen zwei Rollwagen so zusammengedrückt, dass die Kraft beiderseits an den Schultern angreift. (So weit gehen die anamnestischen Erhebungen.) Etwas blutigen Auswurf. Der erst behandelnde Arzt diagnosticirt eine Subluxation des Schlüsselbeines rechts in der Sternalverbindung. Ein später zugezogener College hält es für eine Trennung der ersten rechten Rippenbrustbeinverbindung.

Der Befund war folgender (Fig. 9):

Schlanker Thorax. Brustbein wohl normal etwas über das Durchschnittsniveau hervorragend. Im oberen Theil ist es um die Längsaxe gedreht, so dass die rechte Seite mehr nach vorn tritt mit den Rippen-

knorpeln. Das Schlüsselbein ist am sternalen Ende ganz wenig nach oben und vorn geschoben. Unter demselben, etwas nach aussen vom vorderen Ende der Clavicel, der normalen Verbindung zwischen Manubrium und Rippe entsprechend, fühlt man eine nach dem Handgriff zu scharf abgesetzte Hervorragung, das vordere Ende des ersten Rippenknorpels. Der zweite Rippenbogen ist am vorderen Abschnitt etwas stärker nach vorn gewölbt. Percussionsschall über dem rechten Brustbeinrand und der Rippenknorpelgegend bis herab zur vierten Rippe leicht gedämpft. Auscultation scharfes vesiculäres Inspirium in dieser Gegend. Herz und grosse Gefässe ohne nachweisbare Veränderung. Abduction des rechten Armes activ bis zur Horizontalen. (Befund im 6. Monat nach der Verletzung.)

Fig. 9.

Diagnose: Trennung des ersten rechten Rippenbogens in der Verbindung mit dem Brustbein oder des Knorpels in unmittelbarer Nähe.

Bei der Gewaltwirkung wurden die linken Rippenbögen nach hinten, die rechten nach vorn geschoben unter gleichzeitiger seitlicher Compression. So entstand die Drehung des Sternums um die Längsaxe. Einem hierbei stattfindenden Zug an den Rippenbögen kann die erste Rippe wegen ihrer geringen Kürze, wegen grösserer Festigkeit, wegen weniger langen Knorpels, Factoren, welche eine erheblich geringere Elasticität in sich schliessen, weniger leicht folgen.

Unterstützt wird die Trennung dadurch, dass das Schlüsselbein durch die gleichzeitige Lockerung in seinem sternalen Gelenk das Manubrium weniger leicht festhalten kann. Das Brustbein zieht stark an der ersten Rippe, es kommt zur Trennung. Die Gewalt hört auf zu wirken, das Brustbein sinkt etwas zurück, während die Rippe nach aussen federt und mit ihrem vorderen Ende vor das Brustbein gelangt. Ich halte nach dem Befund eine Infraction des zweiten Rippenknorpels rechts nicht für ausgeschlossen. Hätte die Kraft weiter gewirkt, so würde jedenfalls eine Trennung des zweiten Rippenbogens im vorderen Abschnitt entstanden sein.

Die Trennung muss in diesem Falle wesentlich eine Folge der Drehung des Brustbeines darstellen, da ein directer Druck auf den ersten Rippenbogen nach Art der einwirkenden Gewalt ausgeschlossen werden kann. Der Fall bietet gleichzeitig für die Frage nach der Dislocation ein lehrreiches Beispiel.

Anmerkung: Dem Wunsche der Redaction entsprechend, sei zu der S. 257 erwähnten Akrobatenleistung Folgendes nachzutragen. Während Rumpf und Oberschenkel in Rückenlage frei schwebten, gestützt durch Arme und Unterschenkel, wurde ein eisernes Gestell auf das Brustbein gesetzt. Das so improvisirte Caroussel, mit 9 Personen besetzt, wurde ca. 2—3 Minuten in Umlauf gesetzt. Nimmt man, in dem Bestreben nach unten abzurunden, ein Durchschnittsgewicht von 100 Pfund pro Person an, so ergiebt sich, abgesehen von dem eisernen Gestell, eine Belastung von mindestens 900 Pfund.

XII.

Ueber die Arthritis deformans bei Tabes und Syringomyelie.

Von

Dr. med. Paul Klemm,

Assistenzarzt der chirurg. Abtheilung des Stadtkrankenhauses zu Riga.

Seitdem durch die Arbeiten M. T. R. Mitchell's[1]) aus dem Jahre 1831 und Charcot's[2]) (1868) die trophischen Gelenkstörungen der Tabiker ein allgemeineres Interesse gewannen, haben sich auch die Chirurgen diesem dunkeln Gebiete zugewendet. Handelte es sich doch häufig genug um Erkrankungen, bei denen die Hülfe derselben angerufen wurde.

Werfen wir einen Blick auf die gewaltige Menge der neurotischen Ernährungsstörungen, so können wir aus diesen einige herausgreifen, die in besonderem Maasse chirurgischen Eingriffen zugänglich sind. Als solche nenne ich die Gelenkleiden der Tabiker, die syringomyelitische Arthropathie, das Mal perforant der Leprösen, wie es aber auch in selteneren Fällen bei Tabes oder Syringomyelie gefunden wird. Ebenso können die trophischen Störungen der kleinen Gelenke der Finger, wie sie im Verein mit Mutilation ganzer Phalangen zum typischen Bilde der Lepra gehören, gelegentlich die Intervention des Chirurgen nothwendig machen.

Zu den am besten gekannten Trophoneurosen sind die Arthropathien der Tabiker zu rechnen. Im Anschluss an die Arbeiten Charcot's, der durch seine Untersuchungen die Mittheilungen Mitchell's der unverdienten Vergessenheit entriss, fanden die Lehren des Letzteren in allen Schichten der medicinischen Welt lebhaften Beifall, so dass Weizsäcker[3]) schon im Jahre 1888: 109 hierhergehörige Fälle aus der Literatur zusammenstellen konnte.

Wenn wir zur Frage der tabischen Gelenkleiden Stellung nehmen, so sind es von vornherein ganz gewisse Gesichtspunkte, die

1) Americ. Journal of the med. sciences 1831—1833.

2) Arch. de Physiol. 1868.

3) Beiträge zur klin. Chirurgie. 1888.

uns an denselben ein lebhafteres Interesse einflössen und zugleich den Scharfsinn der Beobachter in Anspruch nehmen.

Einmal ist es die Auffassung der Erkrankung als solcher, die gewisse Schwierigkeiten bietet. Haben wir es mit einer gewöhnlichen Arthritis deformans zu thun, oder lassen sich pathologisch-anatomische Eigenthümlichkeiten ausfindig machen, die eine differentialdiagnostische Scheidung beider Krankheitsgruppen ermöglichen? Ferner ist es das Verhältniss der Causalität des Nervenleidens zum trophoneurotischen Phänomen, welches seit den ersten Publicationen auf diesem Gebiet das Interesse der Forscher wachgehalten hat. Besteht überhaupt ein solches, oder ist es der Zufall, der einen Tabiker auch noch an Arthritis deformans erkranken lässt? Ebenso muss die Möglichkeit eingeräumt werden, dass letztere Erkrankung gerade bei einem Tabiker einen besonders insidiösen Verlauf nimmt und vielleicht gerade hierdurch das Bild der deformirenden Gelenkentzündungen Rückenmarkskranker ein besonderes Colorit gewinnt, das den Beobachter verleiten könnte, den Process zu einer Erkrankung sui generis zu stempeln. Freilich muss aber auch zugestanden werden, dass es sich bei der neurotischen Arthropathie um rein trophische Störungen handelt, die ähnlich, wie sie an anderen Körpertheilen zum Ausdruck kommen, als directe Folge gewisser nervöser Störungen, sei es im Centralorgan, sei es im peripheren System, angesehen werden müssen.

Jede dieser Vermuthungen hat zahlreiche Vertheidiger anzuführen. Leider ist es aber bis jetzt noch nicht gelungen, den stricten Beweis zu liefern, dass die eine oder andere Behauptung mehr als hypothetischen Werth beanspruchen dürfte. Woran das liegt, ist leicht einzusehen: die Sectionsbefunde, die gerade in den Anfangsstadien der Erkrankung ein besonderes Interesse haben würden, sind bis jetzt so wenig zahlreich, dass aus diesen nur wenig gefolgert werden kann. Jedoch steht zu hoffen, dass bei dem lebhaften Interesse, welches die neurotischen Gelenkerkrankungen zur Zeit finden, bald sicherere Anhaltspunkte für die Auffassung und Beurtheilung des Processes gefunden werden, zumal ja in neuester Zeit noch andere Erkrankungen des Rückenmarks beobachtet worden sind, die mit ähnlichen trophischen Störungen der Gelenke vergesellschaftet einhergehen können, so z. B. die Syringomyelie. Gerade dieses Moment trägt viel dazu bei, auf die Frage des Abhängigkeitsverhältnisses des Gelenkleidens und der Affection des Rückenmarks neue Streiflichter zu werfen.

Ehe ich mich an die Schilderung einer Reihe einschlägiger Fälle

mache, die in der chirurgischen Abtheilung des hiesigen städtischen Krankenhauses beobachtet wurden, erlaube ich mir meinem verehrten Chef Dr. A. von Bergmann meinen Dank für die Erlaubniss zur Publication derselben zu sagen.

Nr. I. Joh. Bust, 53 Jahre alt. Patient hat vor 33 Jahren Lues gehabt, die gut behandelt wurde und nur wenig Recidive im zweiten Stadium machte. Im späteren Leben hat Patient viel an „Rheumatismus" der oberen Extremitäten gelitten, ist aber sonst im Grossen und Ganzen ein gesunder Mann gewesen. Vor 3 Jahren bemerkte Patient zum ersten Mal Vertaubungsgefühl in den Füssen, es traten dabei stechende Schmerzen in den unteren Extremitäten ein. So hielt sich der Zustand bis zum Juni dieses Jahres, wobei gelegentlich Besserung and auch wieder Verschlimmerung eintrat. Da schwoll plötzlich, ohne dass Patient eine Ursache für diese Erscheinung anzugeben wusste, das rechte Schultergelenk erheblich an, ohne dass dabei Schmerzen bestanden. Salbenbehandlung und Jodkaligebrauch besserten den Zustand, doch erfolgte im August desselben Jahres wieder eine beträchtliche Verschlimmerung, so dass Patient sich an das Krankenhaus mit der Bitte um Aufnahme wandte.

Status praesens. Mittelgrosser, kräftig gebauter, etwas abgemagerter Mann. Beträchtliche Anämie.

Innerer Organbefund normal.

Pupillen: Eng starr, sie reagiren auf Licht nicht, ein wenig bei Convergenzstellung der Augen.

Gang ataktisch, unsicher. Schleudern der Beine. Schwanken beim Stehen mit geschlossenen Augen.

Patellarreflexe fehlen.

Die tactile Empfindlichkeit ist an vielen Stellen des Körpers herabgesetzt, ebenso die Schmerzempfindung. Der Temperatursinn ist nicht alterirt. Das rechte Schultergelenk ist erheblich geschwollen. Die Schwellung setzt sich auf den Oberarm fort und reicht etwa bis zum unteren Drittel des Humerus. Die Haut ist glänzend gespannt, sieht teigig-ödematös aus. Keine erweiterten Venen sichtbar.

Umfang des	rechten	Schultergelenkes		: 46,5 Cm.
= =	linken	=		: 41 =
= =	rechten	Oberarmes	Oberes Drittel	: 29 =
= =	linken	=		: 27 =
= =	rechten	=	Mitte	: 28 =
= =	linken	=		: 25,5 =
= =	rechten	=	Unteres Drittel	: 25,5 =
= =	linken	=		: 23 =
= =	rechten	Vorderarmes	Oberes Drittel	: 26,5 =
= =	linken	=		: 25 =
= =	rechten	=	Mitte	: 25 =
= =	linken	=		: 22,5 =
= =	rechten	=	Unteres Drittel	: 18 =
= =	linken	=		: 16,4 =
= der	rechten	Hand		: 22 =
= =	linken	=		: 21,5 =

Die Temperatur über dem geschwollenen Gelenk ist erhöht, es besteht deutlichste Fluctuation. Mit dem Oberarmkopf können im Gelenk die perversesten Stellungen vorgenommen werden, derselbe kann nach allen Richtungen vollständig frei und schmerzlos luxirt werden. Man hat dabei das Gefühl rauhen Reibens und Knarrens und fühlt im Gelenkraum sich freie Körper an einander verschieben.

Die Schwellung am Arm fühlt sich sehr derb und fest an; bei Fingerdruck bleiben keine Gruben zurück.

Die rechte grosse Zehe ist geröthet und geschwellt. An der Sohle findet sich zwischen dem Gelenk der I. Phalanx und Metatarsus I eine ca. $^1/_2$ Cm. im Durchmesser haltende, scharf wie mit dem Locheisen ausgeschlagene Oeffnung, die in das genannte Gelenk führt. Es entleert sich aus ihr dünnflüssiges Secret. Bei Bewegungen im Gelenk verschieben sich die rauhen Gelenkflächen unter deutlichem Reiben an einander.

Patient war am 30. September in die Behandlung getreten; dieselbe bestand in Bindeneinwicklung und leichter Massage des Gelenkes. Bis zum 2. November war die Schwellung des Armes so weit zurückgegangen, dass gegenüber der gesunden Seite nur noch eine geringe Differenz bestand. Am 6. November trat ganz plötzlich abermals eine starke Verschlimmerung auf; die Schwellung hatte wieder fast die ursprünglichen Dimensionen erreicht. Es trat dann bei der geschilderten Behandlung wieder Besserung ein, so dass Patient am 25. November wesentlich gebessert entlassen werden konnte. Die Zehe wurde am 30. November wegen der beständigen Secretion und der Unbequemlichkeit, die diese dem Kranken verursachte, amputirt. Die beiden Gelenkenden waren stark usurirt, die Kapsel verdickt, mässig erweitert. Die Amputationswunde heilte in kurzer Zeit völlig reactionslos.

Schon Charcot hatte in der Eintheilung der tabiden Arthropathien zwischen malignen und benignen Formen unterschieden. Letztere sollten langsamer verlaufen und dementsprechend weniger hochgradige Störungen verursachen, während erstere sich durch eine ungemein rapide Entwicklung charakterisiren sollten. In äusserst kurzer Zeit wurden bei der malignen Form Zustände beobachtet, wie sie z. B. in den jambes de Polichinelles ihren charakteristischen Ausdruck fanden. Es liegt nun aber doch auf der Hand, dass diese Eintheilung manches Missliche hat. Vor allen Dingen lässt sich eine Constanz beider Typen gar nicht festhalten. Eine Arthropathie, die eine Zeit lang gutartig verlief, kann ihr Verhalten plötzlich ändern. Wir sehen dann in kurzer Zeit trophische Störungen auftreten, die bald den völligen Untergang des ergriffenen Gelenkes herbeiführen, zumal ja Recidive bei der tabischen Arthropathie in das Programm dieser Erkrankung gehören. Auch in dem oben referirten Fall sahen wir ein solches entstehen, ohne dass irgend ein Grund dafür angeführt werden konnte. Häufen sich dieselben oder nehmen sie einen schwereren

Charakter an, so leuchtet es ein, dass eine gutartig verlaufende Arthropathie plötzlich ihren Typus ändern kann und in die bösartige Form überzugehen vermag. Wir thun daher besser, diese Eintheilung aufzugeben, und sprechen lieber von einer schweren oder leichten Form des Gelenkleidens, wie das auch Kredel[1]) in seiner Arbeit in Vorschlag brachte.

Logischer, weil von pathologisch-anatomischen Voraussetzungen ausgehend, ist die Eintheilung der tabischen Gelenkleiden in atrophische und hypertrophische Formen. Bei letzteren überwiegen die Wucherungsvorgänge an den Gelenkkörpern, der Kapsel und den paraarticulären Gebilden. Gerade diese, die Bildung extracapsulärer Osteophyten und Exostosen sind eine Eigenthümlichkeit der neuropathischen Arthropathie überhaupt. Wir finden ganz regellose Knochenneubildungen, die den Epiphysen aufsitzen, oder feste Knocheneinlagerungen der dem Gelenk benachbarten Muskeln, Sehnen und Fascien.

Im Gegensatz hierzu sehen wir bei der atrophischen Arthropathie eine schneller oder langsamer einsetzende Degeneration, die zur Einschmelzung und zum Verlust der knöchernen Gelenktheile führt. Auch die Weichtheile des Gelenkes, die Kapsel und die Ligamente erfahren eine mehr oder weniger starke Dehnung, so dass hierdurch ein beträchtliches Missverhältniss zwischen der Capacität des Gelenkraumes und der Grösse der dasselbe ausfüllenden Gelenkkörper geschaffen werden muss. Dieses gewährt die Möglichkeit der Ausführung der perversesten Stellungen im Gelenk, welches mehr und mehr den Charakter des Schlottergelenkes annimmt.

Meinen oben geschilderten Fall rechne ich in letztere Kategorie. Irgend welche hypertrophischen Vorgänge lassen sich am Gelenk nicht aufdecken, wohl aber tritt uns hochgradige Atrophie der Gelenkkörper entgegen, die im Verein mit der bedeutenden Elongation der Bänder und Ausdehnung der Kapsel dem Gelenk den Stempel des typischen Schlottergelenkes aufdrückte.

Der Beginn des Leidens pflegt in der Regel ein ganz charakteristischer zu sein. Das erste sinnfällige Symptom ist gewöhnlich beträchtliche Schwellung, die mit der geringfügigen Gelegenheitsursache, auf welche die Patienten letztere meist zurückführen, in seltsamer Weise contrastirt. Bei meinem Patienten konnte in der Anamnese überhaupt kein Trauma nachgewiesen werden. Er hatte zeitweilig über lancinirende, rheumatische Schmerzen geklagt, die in den unteren

1) Volkmann's Vorträge. Nr. 309.

und oberen Extremitäten ihren Sitz hatten. Knarrende Geräusche oder Behinderung in der Function hatte Patient nicht gespürt. Die Schwellung war, wie man das ja bei dieser Form der Gelenkerkrankung häufig findet, nicht allein auf die Schulter beschränkt. Sie erstreckte sich nach unten auf den Arm und hatte noch die Hand in Mitleidenschaft gezogen.

Derartige Ergüsse verhalten sich verschieden. Sie schwinden bald langsamer, bald schneller; gelegentlich persistiren sie auch für längere Zeit. Recidive sind keine Seltenheit, oft werden sie durch minimale traumatische Insulte herbeigeführt. Ein Beispiel dafür bot unser Kranker! Die Schwellung der Extremität war fast geschwunden, als plötzlich und ohne nachweisbare Gelegenheitsursache eine acute Verschlimmerung eintrat. Gerade diese Geringfügigkeit mechanischer Einwirkungen, die zum Ausgangspunkt einer Arthropathie werden kann oder das Wiederaufflackern eines in der Rückbildung begriffenen Processes bewirkt, verdient die Aufmerksamkeit der Beobachter.

Man darf nicht allein die verloren gegangene Schmerzempfindung des Tabikers in Rechnung bringen und sagen: Ja, das Trauma mag hinreichend intensiv gewesen sein, um die sich daran schliessende Gelenkerkrankung zu verursachen; ein Individuum mit gesundem Nervensystem hätte auch die adäquate Schmerzempfindung gehabt, die dem Tabiker aber verborgen blieb. Es giebt Fälle, und unser geschilderter gehört zu diesen, wo ein mechanischer Insult sicher auszuschliessen ist. Es konnte sich höchstens um eine brüske Bewegung gehandelt haben, wie sie im Schlafe gelegentlich vorkommen kann. Solche minimale Anstrengung genügte, um bei dem sonst schon vorbereiteten Gelenk das Signal für das Einsetzen der geschilderten Symptome zu geben.

Ich lasse nun einen weiteren Fall folgen, der neben mannigfachen trophischen Störungen als Hauptinteresse eine Arthropathie des Schultergelenkes darbot.

Nr. II. Heinrich Janka, 62 Jahre alt. Patient hat vor 20 Jahren Syphilis acquirirt; er ist damals mit innerer Medication behandelt worden, und zwar hat die Behandlung nur kurze Zeit gedauert. Nach Verlauf einiger Jahre traten lancinirende Schmerzen im Rumpf und den Extremitäten auf, zugleich bemerkte Patient, dass letztere, sowohl obere, wie untere, nicht mehr recht dem Willen gehorchen wollten. Besonders sollen die Arme betheiligt gewesen sein, dieselben waren nach Aussage des Patienten wie „gelähmt“. Auch das Gehen wurde allmählich beschwerlicher; im Dunkeln konnte Patient gar nicht mehr gehen. Vor 15 Jahren war Patient auf die rechte Schulter gefallen. Gleich nachher war eine beträchtliche Schwellung derselben aufgetreten, die aber nicht schmerz-

haft war und in einiger Zeit zurückging. Es restirte nur noch etwas Vertaubungsgefühl im rechten Arm. Bald nachher wurde das Gelenk nach Aussage des Patienten „wacklig", es schwoll von Zeit zu Zeit an. Bei Bewegungen waren knarrende, reibende Geräusche in demselben zu fühlen.

Seit 15 Jahren besteht Incontinentia urinae, und seit einigen Tagen ist starker Stridor bei der Respiration aufgetreten, der besonders bei Nacht sehr heftig ist. Patient ist seit dieser Zeit heiser. — Patient ist am Tage seines Eintritts in das Krankenhaus auf der Strasse ausgeglitten und gefallen, wobei er sich den rechten Unterschenkel brach. Patient ist Blechbläser; anfangs war er Geiger, doch musste er wegen zunehmender Unsicherheit der Arme, die ihm das Führen des Bogens unmöglich machte, diese Beschäftigung aufgeben.

Status praesens. Patient ist mittelgross, sehr abgemagert und anämisch. Die Haut ist unrein; ausgedehnte Pityriasis versicolor des Thorax. Unterhalb der Mammillae mehrere Leukoplakien, die bis zur Regio epigastrica reichen. — Pupillen eng, starr.

Die Bewegungen der Oberarme sind incoordinirt, ataktisch. Feinere Sachen kann Patient gar nicht mehr anfassen; besonders fällt dieses an der Hand auf, die sich in volarer Flexion und Pronation befindet. Die Finger dieser Hand sind mässig gebeugt, der Daumen eingeschlagen. Streckung ist activ nicht möglich, auch die Beugung ist sehr gering. Der Händedruck links ist fast gleich Null, während der der rechten Hand deutlich gefühlt wird.

Thenar und Hypothenar der linken Hand sind stark abgemagert, ebenso ist der Vorderarm an derselben betheiligt. Die Spatia interossea sind tief eingesunken. An der rechten Hand sind Thenar und Hypothenar atrophisch, doch ist die Atrophie geringer als links. Die Bewegungen des rechten Armes sind ataktisch, doch die rohe Kraft desselben ist erhalten.

An den unteren Extremitäten keine auffallenden Atrophien; Patient geht mit starkem Werfen der Beine noch sehr ungeschickt; an der Grenze zwischen mittlerem und unterem Drittel des linken Unterschenkels fühlt man den derben Callus der geheilten Fractur.

Der linke Malleol. ext. ist beträchtlich verdickt.

Patellarreflexe fehlen. Schwanken bei geschlossenen Augen.

Das linke Schultergelenk ist in allen Dimensionen erheblich verdickt. Der Umfang desselben ist ungefähr der doppelte des rechten. Die Haut über dem Gelenk fühlt sich dort teigig an. Deutliche Fluctuation im Gelenk. Eine Schwellung der linken oberen Extremität besteht nicht. Man kann im Gelenk die extremsten Bewegungen vornehmen und den Gelenkkopf nach allen Richtungen hin frei luxiren, ohne dass der Kranke eine Schmerzempfindung hat. Lautes Knarren. Von der Axilla aus können mehrere freie Körper im Gelenk gefühlt werden.

Auch im rechten Schultergelenk ist rauhes Reiben und Knarren hörbar.

Dem rechten M. deltoideus angelagert findet sich hinten von der Scapula ausgehend eine ca. gänseeigrosse Exostose, welche bei Bewegungen des Armes nicht mitgeht.

Sensibilität: Diese ist sowohl gegen Schmerz als auch tactile Reize an den unteren Extremitäten herabgesetzt, an den oberen ist sie gleichfalls sehr erheblich verringert. Am Rumpf ist sie zum Theil erhalten. Vollkommen aufgehoben ist die Sensibilität an keiner Körperstelle.

Die rohe Kraft ist in den unteren Extremitäten erhalten, ebenso in der rechten oberen, in der linken oberen ist sie beträchtlich herabgesetzt.

Muskelgefühl aufgehoben.

Die faradische Erregbarkeit ist an den unteren Extremitäten, sowie an der rechten oberen erhalten; links ist sie im Gebiete der vom N. radialis versorgten Muskeln aufgehoben, stark herabgesetzt an der Beugeseite und den MM. interossei.

Starker Stridor bei der Respiration. Die Stimmbänder stehen in Cadaverstellung.

Wir sehen in Vorliegendem sich eine Tabes abspielen, die durch trophische Störungen in den verschiedensten Organgebieten auffällt. Dieser Fall lehrt uns, dass die Auffassung dieser Erkrankung als eine streng an ein Fasersystem des Rückenmarks gebundene im Sinne der Meister der französischen Schule sich nicht immer mit der von dieser geforderten Schärfe durchführen lässt. Er lässt uns die Anschauung Leyden's als die logischere erscheinen, der die Tabes als einen degenerativen Process ansah, der nicht nur von den hinteren Wurzelfasern her seine Entstehung nimmt und centripetal fortschreitet, sondern auch im peripheren Nervensystem zu ausgebreiteten pathologischen Processen führen kann. So sehen wir denn auch bei unserem Kranken eine Reihe von Störungen auftreten, die auf Erkrankung der verschiedensten Nervenbezirke schliessen lässt. Wir können dahin rechnen:

1. Die Atrophie der Muskeln der Hand, die links besonders deutlich ausgeprägt war.
2. Die linksseitige Lähmung des N. radialis.
3. Die Recurrenslähmung.
4. Die Arthropathie des Schultergelenkes.

Durch die pathologisch-anatomische Untersuchung ist zur Genüge festgestellt, dass bei der Tabes nicht nur die hinteren Wurzelfasern und ihre Fortsetzung, die Hinterstränge, sondern auch die Hinterhörner gelegentlich degenerirt gefunden werden. Ebenso sind häufig neuritische Veränderungen in einer Anzahl peripherer Nerven, sowohl sensibler als auch motorischer, aufgedeckt worden. So z. B. im N. ischiadicus, ferner aber auch in mannigfachen, die Haut und die Gelenke versorgenden sensibeln Nervenzweigen. (Oppenheim und Siemerling, Pitres und Vaillard, Déjérine u. A.)

Andererseits aber kann auch nach vorn zu auf die Vorderhörner

ein Fortschreiten des degenerativen Processes stattfinden, wie wir das in unserem Falle annehmen können. Es gesellen sich dann zum klinischen Bilde der Tabes Symptome hinzu, die in den Rahmen der progressiven Muskelatrophie nach dem Typus Aran-Duchenne passen. Neben anderen Autoren hat Eulenburg[1]) auf dieses Moment die Aufmerksamkeit gelenkt und 3 hierher gehörige Krankheitsgeschichten mitgetheilt. Ob die bei unserem Kranken bestehende Radialislähmung in Zusammenhang mit der höchst wahrscheinlichen Degeneration der Vorderhörner zu bringen ist, oder ob unabhängig hiervon krankhafte Veränderungen im Nerv aufgetreten sind, lässt sich nicht mit Sicherheit entscheiden. Lähmungen peripherer Nerven sind bei Tabes nicht allzu selten, man denke nur an die Lähmungen gewisser Hirnnerven, wie z. B. solche der Augenmuskeln. Remak[2]) stellte einen Tabiker vor, bei dem eine Neuritis des N. medianus bestand. Es konnten im betroffenen Gebiet Sensibilitätsstörungen constatirt werden, zugleich liess sich Entartungsreaction in der atrophischen Daumenballenmusculatur nachweisen.

Ueber die Arthropathie des linken Schultergelenkes lässt sich wenig sagen, da sie im Grossen und Ganzen nicht von der im ersten Falle beschriebenen abwich. Hochgradiger Erguss, weitgehende Zerstörung der knöchernen Gelenkenden neben excessiver Elongation der Kapsel und Bänder charakterisiren dieselbe. Von Interesse ist noch, dass sich auch schon im rechten Schultergelenk pathologische Veränderungen aufdecken liessen: sie bestanden zunächst in rauhem Reiben und Knarren bei der Bewegung, Exsudation fehlte noch.

Ich lenke ferner die Aufmerksamkeit auf die gänseeigrosse Exostose, die, vom Schulterblatt ausgehend, dem hinteren Rand des M. deltoideus an- und zum Theil eingelagert war. Das Vorkommen extracapsulärer Osteophyten, die Verknöcherung der in der Nähe gelegenen Muskeln, Sehnen und Fascien ist schon von v. Volkmann als charakteristisch für die neurotische Form der Arthritis deformans angesehen worden, und thatsächlich gewinnt diese durch jene Processe ein eigenthümliches Aussehen, welches sie von ähnlichen Zuständen, speciell der vulgären deformirenden Gelenkentzündung, unterscheiden lässt. Wir müssen die neurotischen Knochenwucherungen bei tabischer Arthropathie scharf vom Bilde der multiplen cartilaginären Exostosen, wie sie v. Bergmann[3]), Bessel-Hagen[4]) und Andere ausführlich

1) Deutsche med. Wochenschrift 1886.
2) Berliner Gesellschaft für Psychiatrie und Nervenheilkunde. Mai 1887.
3) E. Frey, Inaug.-Dissert. Dorpat 1874.
4) Langenbeck's Archiv. Bd. XLI.

beschrieben haben, trennen. Letztere pflegen, wie jene beiden Forscher nachwiesen, stets mit Wachsthumsstörungen der Knochen verbunden zu sein, die schon v. Volkmann[1]) veranlassten, dieselben als rhachitischen Ursprungs zu deuten.

Ich theile nunmehr die Geschichte eines Kranken mit, der an einer Erkrankung des Kniegelenkes litt, nebst beträchtlicher retrocapsulärer Osteophytenbildung, ohne dass es gelang, irgend welche nervösen Störungen, die jenes Leiden verursacht haben könnten, nachzuweisen.

Nr. III. Andrei Sch., 59 Jahre alt. Patient stammt aus gesunder, weder neuropathisch, noch tuberculös belasteter Familie. Er machte vor 20 Jahren Lues durch. Er wurde mittelst Inunctionen behandelt. Recidive sollen nie aufgetreten sein. Vor 3 Jahren fracturirte er den rechten Unterschenkel, der im Laufe von ca. 4 Wochen heilte. Er giebt an, seit ca. 5 Jahren an einer gewissen Steifigkeit, Knarren und Knacken im linken Kniegelenk zu leiden. Schmerzen bestanden nie. Vor 1 Woche entstand plötzlich ohne nachweisbare Gelegenheitsursache beträchtliche Anschwellung des linken Kniegelenkes, die so intensiv war, dass sie den Patienten am Gehen hinderte, weil sie eine Flexion im linken Kniegelenk vereitelte. Auch jetzt wurden keine Schmerzen empfunden.

Status praesens. Patient ist mittelgross, von kräftigem Körperbau und gutem Ernährungszustand.

Am Dorsum des Penisschaftes findet sich an der Haut eine 2 Cm. im Durchmesser haltende strahlige Narbe. Am rechten Unterschenkel ist die Tibia unterhalb des Gelenkes verdickt, man fühlt hierselbst einen derben Knochencallus. Keine Narben. Die Inguinaldrüsen beiderseits geschwellt.

Patellarreflexe erhalten, keine Pupillenphänomene. Keine Ataxie, kein Romberg'sches Zeichen, keine Veränderungen der Sensibilität, kurz nichts, was für Tabes dorsalis sprechen dürfte. Die linke untere Extremität ist etwas abgemagert, nur das stark aufgetriebene Kniegelenk springt mächtig vor.

Maasse des	rechten	Oberschenkelumfanges:	42 Cm.
= =	linken	=	41 =
= =	rechten	Kniegelenkes:	34; 34,5; 34 =
= =	linken	=	37; 38; 36,5 =
Umfang =	rechten	Unterschenkels:	30 =
= =	linken	=	31 =

Die Auftreibung betrifft auch den Tibiakopf, besonders den inneren Condylus desselben.

Durchmesser desselben rechts: 4,5 Cm.
= = links: 8 =

Der obere Recessus des linken Kniegelenkes ist kissenförmig vorgewölbt. Grosswellige, exquisite Fluctuation. Keine Druckpunkte, keine Verdickung der Kapselumschlagsfalten. In der Kniekehle lässt sich dicht

1) Beiträge zur Chirurgie. 1873.

unter der Haut ein kleinapfelgrosser, höckeriger, knochenharter Tumor palpiren. Dieser ist der hinteren Kapselwand angelagert und lässt sich bei flectirtem Knie frei verschieben. Seine grösste Ausdehnung liegt in der Richtung zwischen dem M. biceps fem. und den MM. semimembranosus und semitendinosus. Im Gelenk fühlt man mehrere freie Körper, die schätzungsweise bis haselnussgross sind.

Die Bewegungen sind eingeschränkt, die Streckung gelingt bis 170°, die Beugung bis 85°, man fühlt dabei lautes Knarren und Reiben im Gelenk, doch bestehen keine Schmerzen. Das rechte Kniegelenk ist nicht verändert, doch fühlt man am Condyl. int. tib. eine ca. 5 Cm. lange Knochenleiste, die entsprechend dem Ansatz des M. adductor mag. gelagert ist und sich nach oben hin in die Muskelsehne fortsetzt. Patient wurde mit Einwicklung, Compression und Hochlagerung der Extremität behandelt. Nach 6 Wochen war der Erguss zum grössten Theil geschwunden. Nach Rückgang der Schwellung konnte sehr deutlich gefühlt werden, dass der kleinapfelgrosse Tumor der Kniekehle ganz frei hin und her bewegt werden konnte.

Dass dieser Fall von Erkrankung des Kniegelenks alle Merkmale der neurotischen Arthropathie zeigt, geht aus der aufmerksamen Lectüre der Krankheitsgeschichte deutlich hervor. Dafür spricht der charakteristische Beginn mit acut einsetzender Schwellung des Gelenkes, die ganz schmerzlos bestand und aus rein mechanischen Gründen das Gehen erschwerte. Der palpatorische Befund deckt sich ebenfalls mit dem der tabischen Arthropathie. Die Zerstörung im Gelenk, die freien Körper in diesem, die retrocapsulären Osteophyten neben bedeutender Auftreibung der Gelenkkörper charakterisiren das Leiden genugsam. Dass eine vulgäre Arthritis deformans auszuschliessen ist, kann wohl nicht bezweifelt werden. Differentialdiagnostisch käme höchstens die monarticuläre Form derselben in Betracht. Diese entwickelt sich nach den Lehren v. Volkmann's im Anschluss an Traumen, die das Gelenk treffen. Als solche können Distorsionen und Gelenk- sowie paraarticuläre Brüche angesehen werden. Sie ist ein schmerzhaftes Leiden mit chronischem Verlauf. Anamnestisch fehlte für die Begründung dieser Diagnose aber jeder Anhaltspunkt, so dass wir uns, trotz des Fehlens sonstiger nervöser Symptome, genöthigt sahen, die Erkrankung als eine neurotische zu erklären. Es sind ja nun auch andererseits Fälle von Tabes als solche diagnosticirt worden, wo im Anfang keines der classischen Symptome bestand. So beschrieb Grabower[1]) als initiales Symptom eine Posticuslähmung des Kehlkopfes. Derartige Beobachtungen unterstützen eben die Ansicht derer, die da annehmen, dass der tabische Degenerationsprocess nicht streng an die hinteren Wurzelfäden und deren

1) Berliner med. Gesellschaft. April 1893.

centripelale Fortsetzung gebunden ist, sondern dass auch Erkrankungen motorischer und sensibler peripherer Nerven eine grosse Rolle in der Pathologie der Tabes spielen, ja dass letztere sogar auftreten können, bevor das Rückenmark überhaupt afficirt ist.

Von diesem Gesichtspunkt aus könnte die Arthropathie unseres Kranken immerhin als tabisches Initialsymptom gedeutet werden. Als Stütze dieser Ansicht kann ich ferner noch die Worte von Howard Marsh anführen, wo er auf S. 103 seiner Gelenkkrankheiten wörtlich sagt: „Man begegnet aber auch Fällen, in welchen die Gelenkkrankheit schon länger besteht und schon beträchtliche Fortschritte gemacht hat, bevor irgend ein Symptom einer Nervenerkrankung entdeckt werden kann." ..... „Diejenigen, welche glauben, dass Charcot's Krankheit nur eine Osteoarthritis sei, werden dieses und Aehnliches anführen, um ihre Ansicht zu bestätigen. Meine eigene Ansicht aber ist die, dass der Patient später oder früher die Symptome der Tabes zeigen wird."

Eine absolute Nothwendigkeit des Bestehens ataktischer Störungen für das Zustandekommen des neurotischen Gelenkleidens liegt nicht vor. Wir besitzen zahlreiche Beobachtungen, wo die Arthropathie ganz im Beginn des tabischen Processes auftrat. So stellte Rotter[1]) einen Kranken vor, der sich im Prodromalstadium der Tabes befand. Er klagte über Rücken- und lancinirende Schmerzen, sowie über Kribbeln in den Fusssohlen, die Patellarreflexe waren noch erhalten, und trotzdem bestand eine intensive Destruction des rechten Fussgelenks.

Ebenso sah Bernhardt[2]) ausgedehnte deformirende Processe der Gelenke ohne eine Spur von Ataxie. Es ist ja freilich nicht zu leugnen, dass ein übertriebener Gebrauch gewisser Theile, wie ihn manche Hantirungen mit sich bringen, den Boden für das Auftreten krankhafter Processe günstig vorbereitet. So führte Remak bei seinem Kranken, dessen ich schon vorhin Erwähnung that, die Neuritis des Medianus auf einen excessiven Gebrauch gewisser Handmuskeln zurück, die er bei seiner Beschäftigung als Cigarrendreher beständig gebrauchte. Bei meinem zweiten Kranken (Janka) könnte die Radialislähmung vielleicht mit ähnlichen Momenten in Beziehung gebracht werden. Derselbe war als Mitglied eines Bierorchesters oft genöthigt, die Nächte hindurch die Geige zu streichen. Thatsächlich ist es in diesem Falle doch auffallend, dass die tabischen Symptome

1) Berliner med. Gesellschaft 10. November 1886.

2) Verhandlungen des Vereins für innere Medicin. Juni 1887.

besonders intensiv die obersten Segmente des Rückenmarks, Gehirns und die mit diesen in Verbindung stehenden peripheren Nerven betrafen.

Ich führe jetzt zwei Krankheitsgeschichten an, die einander sehr ähnlich sind. Sie betreffen Kranke, die an einer Affection der Fusswurzel litten, die schon Charcot[1]) als „pied tabétique" benannt hatte.

Nr. IV. Fedor Iwanow, 50 Jahre alt. Hat als Soldat vor 20 Jahren Lues durchgemacht. Er ist damals mit Einreibungen behandelt worden und will keine Recidive gehabt haben. Vor 8 Jahren fiel Patient auf der Strasse und zog sich einen Bruch des linken Unterschenkels zu. Ohne grosse Schmerzen zu empfinden, ging Patient nach Hause und legte sich selbst einen Schienenverband an, unter dem die Fractur im Laufe von 5 Wochen so weit geheilt war, dass Patient seiner Beschäftigung wieder nachgehen konnte. Vor 8 Wochen ist Patient auf der Strasse abermals ausgeglitten, er fiel und brach sich den linken Unterschenkel fast an derselben Stelle. Schmerzen empfand er auch diesmal keine, doch nöthigten ihn die am folgenden Tage auftretende, den ganzen linken Unterschenkel betreffende Schwellung, sowie jetzt einsetzende Schmerzen, sich ins Krankenhaus aufnehmen zu lassen.

Hier wurde ein linksseitiger Bruch des Unterschenkels im unteren Dritttheil diagnosticirt und ein Pappschienenverband mit Kleisterbinden angelegt. Nach 4 Wochen war Consolidation eingetreten, und es fiel allgemein auf, wie flott Patient umherging, ohne Schmerz zu äussern.

Status praesens. Patient ist mittelgross, von reducirtem Ernährungszustand und gracilem Knochenbau. Der Gesichtsausdruck ist ein leidender. Am Körper finden sich keine Narben, keine Drüsenschwellungen. Der Umfang des rechten Unterschenkels beträgt in der Mitte 28 Cm., der des linken 30 Cm., im unteren Dritttheil rechts 21 Cm., links 23,5 Cm., über dem rechten Sprunggelenk 33 Cm., links 37,5 Cm., an der Basis der Malleolen rechts 26 Cm., links 33,5 Cm. Die Länge des rechten Fusses an der Planta gemessen beträgt 24 Cm., links 22 Cm.

Der linke Fuss erscheint verkürzt, die Fusswurzel verdickt; besonders ist die Partie um den Malleol. int. stark vorgewölbt. Der vordere Abschnitt des Fusses ist nach aussen abgeknickt und zwar so, dass die Stelle der Knickung der Spitze des Malleol. ext. entspricht. Die Linie des äusseren Fussrandes bildet einen nach aussen offenen Winkel, dessen Scheitel am Malleol. ext. liegt. Hier lässt sich auch pathologische Beweglichkeit im Sinne der angedeuteten Abknickung beobachten. Links besteht ausgesprochener Plattfuss; etwa 10 Cm. oberhalb der Insertion der linken Tendo Achillis am Calcaneus findet sich in der Sehne eine 4 Cm. hohe, 2 Cm. breite Knochenplatte.

Bewegungen sind im oberen und unteren Sprunggelenk bei excessiver Excursion empfindlich. Krachen ist nicht zu spüren. Patient zeigt die

1) Affections osseuses et articulaires du pied chez les tabétiques. Progr. méd. 1883. No. 31.

classischen Symptome der Tabes dorsalis: Schwanken bei geschlossenen Augen, Fehlen der Patellarreflexe, reflectorische Pupillenstarre und Herabsetzung der Sensibilität. Beeinträchtigung des Muskelsinnes. Ataktischer Gang besteht nicht, keine Atrophia N. optici.

Nr. V. Jan Berensohn, 51 Jahre alt. Hat vor 13 Jahren während seiner Dienstzeit Lues gehabt. Vor 10 Jahren brach er sich den rechten Unterschenkel, vor 5 Jahren den linken.

Am 2. Januar 1891 ist Patient auf der Strasse ausgeglitten und hat starke Schmerzen am linken inneren Fussrand verspürt, doch konnte er noch weiter gehen. Bei seinem Eintritt ins Krankenhaus am 2. Januar konnte folgender Befund erhoben werden:

Patient ist mittelgross, in seiner Ernährung mässig reducirt. Die Haut ist trocken schilfernd, besonders an den unteren Extremitäten. Allgemeine, kleine harte Drüsen. Am linken Ellbogen finden sich ausgedehnte Narben serpiginöser Geschwüre. Der linke Unterschenkel ist an der Grenze zwischen mittlerem und unterem Dritttheil etwas verdickt. Am rechten Unterschenkel findet sich der Malleol. ext. fibul. mässig verbreitert.

Das linke Fussgelenk ist umfangreicher, die Sohle ist platt. Der Bogen des inneren Fussrandes ist links kürzer, als rechts. Der Fuss erscheint nach innen abgeknickt und zwar so, dass in der Mitte des inneren Fussrandes ein nach innen offener Winkel entsteht, dessen Scheitel in der Mitte des Fussrandes liegt. Nach innen und hinten vom Malleol. int. findet sich eine ca. wallnussgrosse Prominenz, die alle Bewegungen des Calcaneus mitmacht. Bei plantarer und dorsaler Flexion, sowie auch bei Seitwärtsbewegungen hat man das deutliche Gefühl der Spannung der Achillessehne. Crepitation ist im Gebiete der Fusswurzel nicht fühlbar. Die Achillessehne geht in gerader Linie auf den Calcaneus über. Bereits oberhalb des Malleol. int. fühlt sich die Sehne knochenhart an, und es lässt sich constatiren, dass man diesen Eindruck gewinnt durch eine harte, schmale Knochenleiste, welche sowohl innen als aussen der Tendo anliegt. Innen lässt sie sich vom Calcaneus deutlich abgrenzen, aussen geht sie auf denselben über.

An den unteren Extremitäten ist die Sensibilität hier und da herabgesetzt.

Fehlen der Patellarreflexe. Romberg'sches Symptom. Keine Pupillenstarre, keine Atrophia nervi optici, kein ataktischer Gang.

Wir können in den beiden vorliegenden Fällen eine gewisse Anomalie im Aussehen und der Beschaffenheit der Fusswurzel constatiren. Diese besteht in Abflachung der Fusssohle und winkliger Knickung des Fusses, welche an der Innenseite oder dem Rücken desselben vorspringt.

Boyer[1]) theilte einen solchen Fall mit, der ein erhöhtes Interesse dadurch gewann, dass er später zur Section gelangte. Der Calcaneus trug unter dem Malleol. ext. einen unregelmässigen winkligen Vor-

1) Revue méd. 1884.

sprung. Die vordere Fläche des Talus, Calcaneus und Os scaphoideum war verdickt; Verwachsungen bestanden nicht, doch waren am Dorsum und der Gelenklinie Knochenauflagerungen vorhanden. In dieser Hinsicht erinnert dieser Fall sehr an unsere beiden oben geschilderten.

Im grossen Ganzen war das Krankheitsbild in unseren beiden Krankheitsgeschichten am meisten der Arthritis deformans vulg. ähnlich, insofern es sich um Processe handelte, die mit Rareficirung des Knochens an einer Stelle einhergingen, während an anderen Knöcherungsvorgänge überwogen. Klinisch zeichnen sich diese Fälle dadurch aus, dass sie einen chronischeren Verlauf haben, während anatomisch in der Mehrzahl derselben die atrophischen Vorgänge den hypertrophischen gegenüber in den Hintergrund treten.

Im Anschluss an die Arthropathien der Tabiker sind bei den an Syringomyelie Leidenden ganz ähnliche Zustände beobachtet worden. In der Literatur findet sich schon eine ganze Reihe hierher gehöriger Fälle. Sokoloff[1]) hat als Erster dieselben gesammelt; er konnte 20 Krankheitsgeschichten zusammenbringen, die Graf[2]) um weitere 13 vermehrt hat.

Ich lasse die Beschreibung zweier in der hiesigen chirurgischen Abtheilung beobachteten Fälle folgen.

Nr. VI. Itzig Wien, 45 Jahre alt. Ist verheirathet und hat gesunde Kinder; keine Lues. Patient stammt nicht aus neuropathisch belasteter Familie; auch keine Tuberculose in der Heredität nachweisbar. Vor einigen Jahren — Patient weiss nicht genau wann — hat er sich den Daumen der rechten Hand gequetscht. Vor 5 Monaten trat plötzlich ohne Schmerz, ohne Fieber und ohne jede traumatische Ursache eine erhebliche Schwellung des rechten Ellbogengelenks auf, in die nach Ablauf einiger Wochen ein Heilgehülfe mit der Scheere in der Gegend des Olecranon einen Einschnitt machte. Es entleerte sich Serum; die Incisionsöffnung persistirte. Die Function des Ellbogengelenks litt stark, doch haben Schmerzen nie bestanden. Von sonstigen Störungen weiss Patient nichts anzugeben, er klagt darüber, dass sich seit einigen Jahren plötzlich an der Körperoberfläche Blasen bilden, die nach einiger Zeit wieder abtrocknen.

Status praesens. Patient ist mittelgross, kräftig gebaut, gut genährt. Die Haut ist im Allgemeinen unrein; am Rücken, der Brust und den oberen Extremitäten sind zahlreiche bis zehnpfennigstückgrosse Narben, die weisslich schimmern, sichtbar. An der linken Schulter finden sich 3 frisch eingetrocknete Blasen, die noch mit einem Schorfe bedeckt sind.

Die Haltung des Kranken ist eine eigenthümliche: Der Kopf mit dem Oberkörper hängt stark nach vorn über, die Schlüsselbeine springen vor, die linke Schulter hängt, so dass hierdurch die Linie des linken Schulterbogens länger als die des rechten ist. Es besteht rechts convexe

1) Deutsche Zeitschrift für Chirurgie. Bd. XXXIV.

2) Beiträge zur klin. Chirurgie. Bd. X. Heft 3.

Dorsalskoliose vom III.—XI. Proc. spin. dorsal, dann folgt compensatorische Lendenskoliose.

Die Pupillen sind gleichweit und reagiren normal, nur ist die linke Lidspalte enger, weil das linke obere Lid hängt.

Der obere Theil des Rückens ist flach, so dass die Schulterblätter vorspringen; palpirt man hier die Muskeln, so stellt sich heraus, dass der linke Cucullaris ganz fehlt, der supra- et infraspinatus sind stark atrophisch, ebenso die MM. rhomboidei, levator angul. scapul., teres maj. et latissimus dorsi, pectoralis maj.

Rechts ist der vordere Theil des Cucullaris zu fühlen, der hintere ist gar nicht palpabel.

Die MM. serrati antic. mag. sind vorhanden und nicht atrophisch, nur fallen fibrilläre Zuckungen in denselben auf.

Eine geringe Atrophie zeigt ferner das Thenar und Hypothenar der linken Hand. Die Haut über dem rechten Ellbogengelenk ist heiss und geröthet. Etwas nach innen vom Oberarme findet sich eine ca. zehnpfennigstückgrosse secernirende Fistel. Die Gruben um das Gelenk sind verstrichen.

Maasse des rechten Ellbogengelenks: 34; 31; 30,5 Cm.
= = linken = 24; 26; 26,5 =

Das Ende des Humerus, beginnend im unteren Dritttheil, ist keulenförmig aufgetrieben, besonders an der Innenseite. Der antero-posteriore Durchmesser ist hier etwa der doppelte des der correspondirenden Seite. Der Vorderarm ist leicht pronirt, er kann weder activ noch passiv supinirt werden, während die Pronation bis etwa 45° möglich ist. Innen oben am Radius ist eine kolbige Auftreibung zu fühlen, ebenso an der Ulna; beide springen tumorartig vor. Die Weichtheile über dem Gelenk sind infiltrirt, an der inneren und hinteren Seite ist Fluctuation fühlbar.

Links springt unter der Haut der Scapula in der Fossa supraclavicularis eine Exostose scharf vor. Bei der Palpation lässt sich constatiren, dass eine Knochenleiste von 7 Cm. Länge gleichsam eine Fortsetzung der Spina scapulae nach vorn zu bildet und 2 Querfinger oberhalb des Schlüsselbeins mit einem abgerundeten freien Ende vorsteht.

Die rechte Hand ist abgemagert, klobig verdickt.

Die II. Phalanx des Daumens ist in eine nahezu kugelrunde, knochenharte Geschwulst verwandelt, an der der kleine verdickte rissige Nagel sitzt.

Am Zeigefinger ist das II. Interphalangealgelenk ankylotisch, der Nagel brüchig, schief gestellt.

Am kleinen Finger fehlt die III. Phalanx, an der Spitze des Stumpfes befindet sich eine erbsengrosse Ulcerationsfläche.

Die linke Hand ist weniger plump, die Finger stehen leicht ulnarwärts flectirt, die Bewegungen mit denselben sind plump und ungeschickt. Die tactile Empfindlichkeit ist nirgends aufgehoben.

Die Schmerzempfindung ist im Bereiche der oberen Extremitäten und am Rumpfe bis zu einer, durch die Mammillae gelegten Ebene stark herabgesetzt. Am Hinterkopfe findet sich eine ähnliche Zone. Im

Bereiche der alterirten Schmerzempfindung ist der Temperatursinn aufgehoben.

Drucksinn und rohe Kraft erhalten.

Die faradische Erregbarkeit ist überall normal, auch an den atrophirten Muskeln.

Nr. VII. Peter Krussmann, 17 Jahre alt. Patient stammt aus gesunder Familie, in der weder Nervenkrankheiten noch Tuberculose vorgekommen sind. Keine Lues. Er ist bis zum Februar 1892 stets gesund gewesen. Um diese Zeit trat nach einem Fall auf den Ellbogen eine starke Schwellung des Gelenkes ein. 4 Monate später machte ein Heilgehülfe einen Einschnitt in die Schwellung. Es entstand eine Fistel, die eine dickliche, helle Flüssigkeit secernirte.

Status praesens. Mittelgrosser, kräftig gebauter, gut genährter Patient. Die Haut ist rein, keine Narben, keine Drüsenschwellungen. Das Handpolster der linken Hand ist kissenförmig geschwellt, ebenso die Finger und der Daumen; bei Fingerdruck bleiben keine Gruben stehen. Die Nägel sind rissig und atrophisch. Von der Mitte des Unterarmes an beginnt eine mächtige Anschwellung, die bis zum unteren Dritttheil des Oberarmes reicht. Die Schwellung hat zwei Kuppen: die eine befindet sich an der Streckseite des Vorderarmes, entsprechend den Epiphysen des Radius und der Ulna, die andere am Olekranon.

Maasse des rechten Ellbogengelenkes: 22; 25,5; 26 Cm.
= = linken = 26; 38; 34 =

Die Schwellung fühlt sich prall elastisch an, nirgends Schmerz.

An der Sehne des linken Triceps, dicht an der Ansatzstelle am Olekranon, findet sich eine Knochenplatte von 6 Cm. Höhe und 5,5 Cm. Breite in diese eingelagert.

Bei der Palpation fällt die abnorme Auftreibung der Gelenkenden auf, die zum grossen Theil auf Verdickung der Radius- und Ulnaepiphyse zu beziehen ist; dabei sind die Bewegungen nicht eingeschränkt, im Gegentheil, es lassen sich unter Crepitiren ziemlich abnorme Stellungen im Gelenk vornehmen. Dabei besteht vollste Schmerzlosigkeit.

Die Schmerzempfindung ist im Bereich der Hände und Vorderarme etwa bis zur Mitte derselben aufgehoben; in diesem Bezirk besteht fast complete Vernichtung des Temperatursinnes, sonst sind hier keine Abnormitäten der Sensibilität zu verzeichnen.

Auf der Höhe der Geschwulst sitzt eine ca. 1 Cm. im Durchmesser haltende Narbe, die mit einer dünnen Haut bedeckt ist.

Im Laufe der nächsten Tage hatte sich unter heftigen Fieberbewegungen die Fistel wieder geöffnet; es entleerte sich aus ihr eine klare, wässerige Flüssigkeit. Es wird das Gelenk mit Hülfe des v. Langenbeck'schen Resectionsschnittes eröffnet: es entleert sich reichlich blutig gefärbtes Serum, kein Eiter. Die Synovialis war mit polypösen, zottigen Wucherungen bedeckt, die in feinen Verästelungen den Gelenkraum ausfüllten, zum Theil abgelöst frei in diesem flottirten. An der Vorderfläche des Gelenkes hat sich eine sackförmige Ausstülpung etablirt, die mit den-

selben Massen gefüllt ist. Zugleich ist die Synovialmembran succulent mit einer dünnen Cruorschicht bedeckt; es finden sich mehrfach Hämorrhagien in derselben. Die Gelenkbänder sind verlängert, das Gelenk schlottert. Die Knorpelflächen des Radius und der Ulna sind zum Theil ihres Ueberzuges beraubt, hier und da finden sich in ihnen grubenförmige Defecte.

Die Epiphysen beider Knochen sind exostotisch verdickt. Der Knorpelüberzug am Humerus ist erhalten, nur ist der Knorpel bläulich verfärbt. Die Knocheneinlagerung der Tricepssehne besteht aus schwammig-porösem Knochen.

Im Laufe der nächsten 10 Wochen, die Patient in Behandlung verblieb, schloss sich der grösste Theil der Wunde, die tamponirt und secundär genäht worden war. Es stiessen sich noch massenhaft gestielte Excrescenzen aus der Oeffnung.

Schliesslich wurde Patient mit einer Fistel und ziemlich mangelhafter Beweglichkeit im Ellbogengelenk entlassen.

In beiden zuletzt geschilderten Fällen, die sich im Grossen und Ganzen sehr ähneln, hatten wir es mit einer Erkrankung im Ellbogengelenk zu thun, die beide Male als beträchtliche Auftreibung der knöchernen Gelenktheile, die schon im Diaphysentheil des Knochens begann, imponirte.

Es ist entschieden von Wichtigkeit, dass bestimmten Gelenken ganz gewisse anatomische Eigenthümlichkeiten der arthritischen Veränderungen zuzukommen scheinen, deren Grund ich mit Kredel in einer anatomischen Prädisposition der afficirten Region sehe und die besonderen Circulations- und Ernährungsverhältnisse derselben für das Zustandekommen der Arthropathie verantwortlich mache.

Für das Ellbogengelenk scheint gerade die Hypertrophie der articulären und paraarticulären Knochentheile, die häufig an Exostosenbildung erinnert, charakteristisch zu sein. Einen solchen Befund erhob Graf bei seinen Kranken I, II, IV, Roth[1]) und Andere.

Localbefunde syringomyelitischer Arthropathien, wie sie am Sectionstisch oder durch das Messer des Chirurgen gewonnen werden, sind nicht zahlreich; um so interessanter ist es daher, wenn schon in einem relativ so frühen Stadium der Gliomatose, wie bei unserem letzten Kranken, die Möglichkeit vorlag, einen Einblick in das erkrankte Gelenkinnere zu gewinnen. Der Befund hier deckte sich mit ähnlichen, wie ihn andere Beobachter angegeben haben: Verlust des Knorpelüberzuges, Defecte der knöchernen Gelenkenden neben starker Erweiterung der Kapsel mit hyperplastischen Wucherungen auf der Synovialis. So weit haben wir es blos mit Zuständen zu

1) Zur Diagnostik der Gliomatose des Rückenmarks. 1890.

thun, wie sie eben auch der Arthritis def. eigen sind, anders steht es mit den extracapsulären, exostotischen Processen; diese drücken der Erkrankung den Stempel der Eigenartigkeit auf und verleihen dem Bilde der neurotischen Arthropathie eine gewisse Selbständigkeit.

Wir kommen damit zur Frage des Verhältnisses der Arthritis deformans vulgaris zur neurotischen Arthropathie, speciell der Tabiker und der an Syringomyelie Leidenden. Ebenso wird untersucht werden müssen, ob die Gelenkstörungen bei beiden oben erwähnten Rückenmarkserkrankungen pathologisch-anatomisch gleichwerthig sind, oder ob sich Varietäten im Verlauf und Aussehen aufstellen lassen.

Wenn wir das Bild der deformirenden Gelenkentzündung mit flüchtigen Strichen zu skizziren versuchen, so muss gleich bemerkt werden, dass die anatomischen Befunde sehr mannigfaltig sein können, im Grossen und Ganzen jedoch können wir auch hier, ganz ähnlich wie bei der tabischen Arthropathie, Formen finden, wo mehr die hypertrophischen Zustände überwiegen, neben solchen, bei denen die Atrophie für den Verlauf charakteristisch ist; häufiger freilich kommen Mischformen vor, so dass an einer Stelle Einschmelzung stattfindet, während in der Nachbarschaft die Anbildung überwiegt. Bei all' diesen Vorgängen lässt sich aber in der Mehrzahl der Fälle eine gewisse Gesetzmässigkeit im Entstehen und Verlauf des Processes beobachten. Fast stets beginnt die Erkrankung, wie Virchow und v. Volkmann gelehrt haben, mit Degeneration des Gelenkknorpels, der an seiner dem Gelenk zugekehrten Fläche auffasert und zu Grunde geht, während damit Hand in Hand eine Verknöcherung der tiefer gelegenen Strata des Knorpels einhergeht. Hierdurch entstehen an den Randpartien die überhängenden Randwülste. Die Kapsel ist verdickt, die Synovialis mit zottigen Excrescenzen bedeckt; auch finden sich in der Kapselwand gelegentlich derbe Knochenplatten eingelagert. Der flüssige Inhalt des Gelenkes ist meist vermindert.

Die Gelenkleiden bei Tabes und Syringomyelie weisen intraarticulär genau dieselben Befunde auf. Unter diesen spielen Knorpelschwund, Verknöcherung des Knorpels mit Bildung von Schliffflächen und subchondraler Knochenusur neben Ausweitung der Kapsel und Elongation der Bänder die Hauptrolle.

Dass dem so ist, kann sich Jeder nach einer Prüfung der Localbefunde überzeugen, wenn er die in der Rotter'schen Arbeit zusammengetragenen Daten oder die in den Zusammenstellungen von Sokoloff oder Graf enthaltenen Sections- und Resectionsresultate nachsieht.

Intraarticulär haben wir also bei den genannten Ge-

lenkstörungen auf nervöser Basis pathologisch-anatomisch den Befund wie bei der deformirenden Arthritis.

Es muss allerdings noch bemerkt werden, dass bei der nervösen Form Gelenkergüsse, wie schon erwähnt, eine grosse Rolle spielen. Obgleich nun diese keine ausschliessliche Domaine der neurotischen Arthropathie sind, werden sie doch bei der vulgären Form der Arthritis nur sehr selten beobachtet. Ist es aber nun doch einmal ausnahmsweise der Fall, so erreicht die Flüssigkeitsansammlung im Gelenk nie so hohe Grade, wie es für die nervöse Arthritis geradezu charakteristisch ist. Die Schnelligkeit, mit der der Erguss entsteht, die Hochgradigkeit desselben, sowie die Weiterverbreitung nach Ruptur der Kapsel auf die paraarticulär gelegenen Weichtheile ist für unsere Erkrankung charakteristisch und unterscheidet sie scharf von der Arthritis def. Solche Schwellungen wie in meinem Fall Nr. I kommen nur bei der nervösen Arthropathie vor, die Arthritis def. kennt dieselben nicht. Bei dieser findet sich in der Regel eine gewisse Atrophie der das Gelenk umgebenden Weichtheile, speciell der Musculatur ein, so dass die bizarr veränderten Gelenkkörper der Ocularinspection deutlich zugänglich sind. Andererseits aber giebt es auch notorisch Fälle von nervöser Arthropathie, wo zu keiner Zeit Ergüsse bestanden haben, sondern die Deformirung der Knochen und Gelenke in trockener Weise, wie sie in der Regel bei der Arthritis def. erfolgt, verlief. Das klinische Bild in meinen beiden Fällen von pied tabique Nr. V und Nr. VI ist der vulgären Arthritis def. durchaus analog.

Wir kommen nun zu einer zweiten Eigenthümlichkeit der nervösen Arthropathie, die in der Bildung paraarticulärer Knochenwucherungen besteht. Wie stimmt das zum Bilde der deformirenden Gelenkentzündung?

v. Volkmann hat als Erster der polyarticulären Form der Arthritis def. die monarticuläre gegenübergestellt. Im Gegensatz zu ersterer finden sich bei dieser extracapsuläre Knochenwucherungen, Verknöcherungen der Sehnen und Fascien. Er sah den Grund dieser Bildungen in versprengten Knochentheilchen, die der Ausgangspunkt dieser Wucherungen werden sollten, da ja bekanntlich in der Anamnese dieser Erkrankung Gelenktraumen eine wichtige Rolle spielten. Also auch für diese Besonderheit der nervösen Arthropathie findet sich bei der vulgären Form derselben ein Analogon. Freilich muss nun aber doch festgehalten werden, dass die extracapsulären Knochenwucherungen gerade bei der Arthritis def. der Tabiker und Syringomyelitiker mit besonderer Häufigkeit vorkommen und ganz aussergewöhnlich hohe Grade annehmen können, ohne dass, was be-

sonders hervorgehoben werden muss, Gelenkfracturen anamnestisch nachzuweisen wären.

Wenn Rotter die Bemerkung machte, dass extracapsuläre Osteophyten nur bei Arthropathien der unteren Extremitäten vorkämen und zwar nur im Anschluss an Gelenkfracturen, so scheint mir das nicht richtig zu sein. Aus meinen mitgetheilten Beobachtungen kann ich das nachweisen! Bei dem Kranken Nr. I liess sich an der rechten Scapula, also ziemlich entfernt von dem Gelenk, welches überdies das leichter erkrankte war und ganz im Beginne der Arthropathie stand, eine gänseeigrosse Exostose nachweisen. Eine Fractur im oder am Gelenk hatte nie bestanden. Ebenso hatte der Patient Schirow (Nr. III), bei dem sich in der Kniekehle eine mächtige Knochenneubildung fand, nie einen Bruch dieser Extremität erlitten. Der Kranke Nr. VI (Wien) zeigte hochgradige Dickenzunahme des Humerus, die weit oberhalb des Gelenkes hinaufreichte; auch hier hatte nie Fractur vorgelegen. Interessant war hier noch die Exostosenbildung, die sich linkerseits an der Spina scapulae beobachten liess, also in einer Gegend, wo die Knochentheile, soweit sich dieses durch Inspection und Palpation feststellen liess, ganz gesund waren. Ebenso konnte bei dem Kranken Nr. VII (Krussmann) eine extracapsuläre Exostose, die in der Tricepssehne gelegen war, getastet werden, ohne dass der Kranke je gelenkbrüchig gewesen wäre. Die beiden Kranken mit dem pied tabique, bei denen sich je eine Exostose in der Achillessehne fand, führe ich hier nicht auf, da sie beide wiederholt Fracturen beider Unterschenkel erlitten hatten.

Schwartze[1]) hatte im Jahre 1884 einen Fall von Tabes dorsalis aus der Klinik von Eichhorst in Zürich veröffentlicht, der dadurch ein besonderes Interesse bot, dass in demselben multiple Exostosen sowie Verknöcherungsprocesse der Muskeln vorlagen. Die Diagnose lautete: Tabes dorsalis, Myositis ossif. progressiva incip. exostoses multipl.

Im Jahre vorher hatte Giuylai Pintér[2]) 22 Fälle von Myositis ossif. zusammengestellt und in 3 derselben Tabes nachgewiesen. Es ist deshalb entschieden berücksichtigenswerth, dass unsere beiden Kranken Nr. II (Janka) und Nr. VI (Wien) Exostosenbildung zeigten. Die Auffassung, der schon Nicaladoni vor Jahren Ausdruck gab, dass die Myositis ossif. den trophoneurotischen Processen zugezählt werden müsse, gewinnt so an Boden; wir sehen dieselbe bei Krank-

1) Deutsche med. Wochenschrift. 1884.
2) Inaugural-Dissertation. 1883.

University of California LIBRARY

heitszuständen auftreten, deren pathologisch-anatomisches Substrat uns, wie bei der Tabes dorsalis oder der Gliomatose, ja bekannt ist. Andererseits aber werden die Bildungen retrocapsulärer Osteophyten und weit vom erkrankten Gelenk abliegender Exostosen zum Theil ihrer räthselhaften Sonderstellung enthoben, da wir sehen, dass zwischen jenen Krankheitstypen, die wir als Myositis ossif. zu bezeichnen pflegen, und unserer neurotischen Arthropathie gewisse Uebergangsformen zu existiren scheinen.

Zwei weitere Punkte verdienen noch hervorgehoben zu werden, die als charakteristisch für die neurotische Gelenkerkrankung gelten können; es sind das:

1. Die Hochgradigkeit der Affection.
2. Der rapide Verlauf.

Es sind im Verlaufe der Arthritis def. vulg. ja auch so hochgradige Degenerationen der Gelenke beobachtet worden, dass die schliesslichen Producte der krankhaften Veränderung kaum noch Anhaltspunkte für die ursprüngliche Form der Gelenkkörper ergaben; im Grossen und Ganzen ist das aber selten, die Destruction bei der vulgären deformirenden Gelenkentzündung geht mit einer gewissen Gesetzmässigkeit vor sich: Zerfall der peripheren Partien mit Wucherung der diesen benachbarten Theile wechselt ab, so dass letztere gewissermaassen als reactiver Vorgang im Gegensatz zu den rarificirenden Processen aufgefasst werden kann. Aus diesen beiden Factoren setzt sich das pathologisch-anatomische Bild zusammen. Bei der neuropathischen Arthropathie ist das völlig Regellose, Ungesetzmässige das charakteristische Merkmal des Processes. Zerstörungen in so grossartigem Maassstabe, Gelenke, die einem mit kleinen Steinchen gefüllten schlaffen Sack gleichen, wo von der ehemaligen Configuration der knöchernen Gelenkkörper überhaupt nichts mehr zu erkennen ist, kommen bei der Arthritis def. nicht vor. Zudem tritt dieses Alles im Verlauf einer kurzen Zeit in Scene, während ja, wie bekannt, die gewöhnliche deformirende Gelenkentzündung zu den exquisit chronischen Processen gehört. Dieselbe ist ferner eine Erkrankung, die jüngere Individuen wohl zu verschonen pflegt. Nicht so die neuropathische Arthropathie! Wir sahen einen unserer Kranken (Krussmann) an einer schweren Arthropathie des Ellbogengelenks auf syringomyelitischer Grundlage erkranken, der erst im Alter von 17 Jahren stand. Sieht man die Casuistik der syringomyelitischen Arthropathie durch, so fällt einem auf, wie im Gegensatz zu der Arthritis def. hier oft jugendliche Individuen erkranken. Der zweite Patient Graf's zählte est 20 Jahre,

der dritte 17. Bernhardt berichtete über einen 19jährigen Kranken, Sokoloff über einen solchen von 23 Jahren.

Die deformirende Gelenkentzündung gehört zu den intensiv schmerzhaften Leiden, bei denen trotz der Abnormität der Bewegung und der Vergrösserung der Excursionsweite der Gelenke doch eine gewisse Steifigkeit derselben auffällt.

Diese beiden Dinge mangeln der neuropathischen Arthropathie; gerade die absolute Schmerzlosigkeit ist so ungemein in die Augen fallend und frappant. Ohne dass der Kranke eine Spur von Empfindung hat, kann man im Gelenk die bizarrsten Stellungen vornehmen, die häufig genug an die Verrenkungen der Gummi- und Schlangenmenschen des Circus erinnern. Von Steifigkeit ist hier nichts zu bemerken, es sei denn, dass die paraarticulären Knochenwucherungen ein rein mechanisches Hinderniss für die Bewegung bilden, wie z. B. bei meinem Kranken Nr. III, der das Knie infolge des gewaltigen Osteophyts in der Fossa poplitaea nicht völlig beugen und genügend strecken konnte.

Wie verhalten sich nun die Gelenkerkrankungen des Tabikers zu denen des an Syringomyelie Leidenden? Haben wir hier gesonderte Processe, die sich pathologisch-anatomisch differenziren lassen?

Während die Casuistik der tabischen Arthropathie eine reiche Menge hierher gehöriger Fälle zählt, ist das Contingent, welches die Syringomyelie stellt, zunächst noch klein. Nach der neuesten Zusammenstellung von Graaf haben wir in Summa 35 Fälle; rechne ich meine beiden noch hinzu, so macht das 37 Krankengeschichten — ein Material, welches immerhin genügen dürfte, ein Urtheil über die pathologisch-anatomischen Typen der syringomyelitischen oder, wie sie Sokoloff nennt, der gliomatösen Arthropathie zu gestatten. Gerade dieser Autor hat es versucht, auf Grundlage seiner Statistik eine Reihe charakteristischer Merkmale festzustellen, die der oben genannten Erkrankung gegenüber der tabischen Arthropathie zukommen sollten.

Als wirklich und principiell unterscheidend könnten doch nur Abweichungen im pathologisch-anatomischen Befund angeführt werden. Wie steht es nun mit diesen? Sokoloff constatirte, dass die gliomatöse Arthropathie chronischer verliefe und mehr den Charakter der Arthritis deformans darböte, während exsudative Processe in den Hintergrund treten; diese spielten eine dominirende Rolle bei der tabischen Form, die sich in der Mehrzahl der Fälle durch die Hochgradigkeit der Zerstörung des Gelenkes sowie durch einen äusserst

rapiden Verlauf auszuzeichnen pflegt. Ich muss noch einmal darauf hinweisen, dass sowohl bei der Tabes als auch der Syringomyelie bestimmte pathologische Typen für die Erkrankung bestimmter Gelenke charakteristisch und ziemlich constant zu sein scheinen.

In der Zusammenstellung Rotter's finden sich 12 Fälle von Arthropathie der Schulter; rechne ich meine beiden hinzu, so sind das 14, ihnen stehen 15 Erkrankungen des nämlichen Gelenkes bei Gliomatose gegenüber. In der bei Weitem grössten Anzahl derselben liess sich ein durchaus identischer Befund beider Formen constatiren: Hochgradiges Schlottergelenk mit Elongation der Kapsel und Bänder, Einschmelzung und Schwund der knöchernen Gelenktheile, so dass die perversesten Luxationsstellungen im Gelenk vorgenommen werden konnten. Meist bestanden dabei intensive Ergüsse, sowohl im Gelenk selbst, als auch paraarticulär, so dass zwischen tabischer und gliomatöser Arthropathie keinerlei differentialdiagnostische Momente gefunden werden können. Eher könnten als Beispiel für den chronischen Verlauf nach dem Typus der vulgären Arthritis deform. die gliomatösen Ellbogengelenkerkrankungen herangezogen werden. Die Zahl der hier beobachteten Fälle beträgt 17. Fast durchweg zeichnen sich dieselben durch Wucherungsvorgänge sowohl intraarticulär als auch paraarticulär aus, so dass sie der hypertrophischen Form der neurotischen Arthropathie zugezählt werden müssen. Etwas Analoges zeichnet die gleichnamige tabische Arthropathie aus: Unter den 6 Fällen der Rotter'schen Statistik bildet z. B. der von Schrader beobachtete ein treffliches Seitenstück zur gliomatösen Erkrankung, Kredel hat 15 Fälle tabischer Arthropathie des Ellbogengelenks gesammelt; gewöhnlich war ein Erguss im Gelenk vorhanden, Krachen bei Bewegungen, mehrfach Bildung extracapsulärer Knochenwucherungen, welche erhebliche Deformitäten bedingten. Dislocationen sind am Ellbogengelenk selten, da hier eben die hyperplasirenden Processe das Vorherrschende sind. Ergüsse finden sich bei beiden Formen, sowohl der tabischen, als auch der gliomatösen; so konnten solche bei meinen beiden Kranken Nr. VI und VII beobachtet werden; doch spielen sie nur eine untergeordnete Rolle und können nicht im Entferntesten mit jenen gewaltigen Exsudationen, wie sie z. B. beim Schultergelenk so häufig sind, concurriren. Also auch für dieses Gelenk lässt sich weder klinisch, noch anatomisch ein Moment auffinden, welches nur einer der genannten Formen zukäme.

Ein Vergleich der Erkrankung des Hüft- und Kniegelenks der tabischen mit der gliomatösen Form hat wenig Aussicht auf Erfolg,

da die Zahl letzterer Erkankung an Hüfte und Knie nur sehr unbedeutend ist. Ebenso sind Arthropathien der kleinen Gelenke spärlich. Während bei der Syringomyelie nur eines Falles von Betheiligung der Fusswurzel Erwähnung gethan wird — eine Beschreibung kann man die kurze Skizze Morvan's kaum nennen —, findet sich bei der Tabes nach Kredel eine Serie von 16 Fällen. Das Sprunggelenk war bei letzterer Erkrankung 25 mal afficirt. In der Mehrzahl der Fälle war die Arthropathie leichter Art: es fand sich Auftreibung der Epiphysen der Tibia und Fibula mit abnormer und eingeschränkter Beweglichkeit. In den 4 Krankheitsgeschichten syringomyelitischer Arthropathie des Fussgelenks sind genau dieselben Befunde erhoben: Verbreiterung der Fusswurzel, Auftreibung der Malleolen u. s. w. Beobachtungen über die schwerere Form der Arthropathie des Fuss- und Sprunggelenks, wie sie für die Tabes von Rotter, Thiersch, Czerny und Roser geliefert worden sind, fehlen für die Syringomyelie noch für das erste. Hier finden wir dafür eine Reihe von 8 Fällen von Betheiligung der Handwurzel und des Handgelenks. Leider bestand in einer grossen Zahl der Fälle eine Complication mit Eiterung, so dass die Befunde nicht mit Sicherheit zu deuten sind. Es scheint aber doch, als ob die gliomatöse Erkrankung der Handwurzel und des Handgelenks eine gewisse Aehnlichkeit mit der tabischen der analogen Gelenke der unteren Extremität hätte: wir finden Auftreibung des Radius, der Ulna, volare Luxation der Hand und dergl.

Ebenso wie die Vorgänge an den Knochen keine Differenzen zwischen tabischer und gliomatöser Arthropathie ergeben, decken sich auch die anatomischen Befunde bei beiden Erkrankungen an den Weichtheilen der Gelenke, den Bändern und der Kapsel vollständig.

Kurz resumirend kommen wir also zu folgendem Schluss:

1. Pathologisch-anatomisch haben wir bei der Arthropathie der Tabiker und Gliomatösen intraarticulär, sowohl an den Gelenkkörpern, als auch den Weichtheilen des Gelenkes den Befund, wie wir ihn von der vulgären deformirenden Gelenkentzündung her kennen.

2. Charakteristisch für die neurotische Arthropathie sind die paraarticulären Veränderungen, die sich in Verknöcherung der dem Gelenk benachbarten Weichtheile äussern, sowie als Exostosenbildung, deren Sitz oft weit vom erkrankten Gelenk ab liegt, imponiren.

3. Sehr bezeichnend ist für die neurotische Arthropathie ferner die Hochgradigkeit der pathologischen Veränderung, wie sie uns in gleicher Intensität und Extensität bei der deformirenden Arthritis wohl kaum je entgegentritt.

4. Die neurotische Arthropathie ist schliesslich anatomisch dadurch gekennzeichnet, dass intra- und paraarticuläre Exsudationen eine wichtige Rolle spielen, während die Arthritis def. in der Regel als trockene Form der Gelenkerkrankung verläuft.

5. Anatomische Unterschiede zwischen der tabischen und gliomatösen Form der Arthropathie sind bisher nicht festgestellt worden.

Es ist eine andere Frage, ob die trophischen Störungen bei der Syringomyelie überhaupt von denen bei Tabes abweichen. Thatsächlich müssen wir zugestehen, dass jede dieser beiden Erkrankungen durch das Vorkommen von Trophoneurosen charakterisirt wird, die bei der anderen vermisst werden. Bei der Tabes finden sich keine Erkrankungen der Haut, wie sie als Blasenbildung so häufig bei der Syringomyelie beobachtet werden. Ein alltäglicher Befund bei Gliomatose sind die Ernährungsstörungen an den Fingern, von denen der Tabiker verschont bleibt. Morvan stellt, gestützt auf diese Complication, ein eigenes Krankheitsbild auf, welches er „Parésie analgésique à panaris des extrémités sup. ou parésianalgesie des extrémités sup." nannte, mit Unrecht, denn nach der Auffassung, der die meisten deutschen Neurologen huldigen, haben wir es bei jenen Zuständen mit reiner Syringomyelie zu thun, bei der blos der Typus Morvan, d. h. die trophischen Störungen der Finger prävaliren. Jedenfalls thut man besser, in Fällen von Gliomatose mit ausgesprochenen Fingernekrosen, wie das auch schon vorgeschlagen worden ist, von „Syringomyelia mutilans" zu reden.

Die Abstossung ganzer Fingerglieder, wie sie bei der Syringomyelie beobachtet wird, lässt sich vorherrschend auf zwei Ursachen zurückführen: Einmal ist es der trophoneurotische Process, der zu Ernährungsstörungen der Fingergelenke führt. Wir finden dieselben verdickt aufgetrieben, die Phalangen sind hypertrophisch, die Nägel rissig, blättrig, kurz der Typus der menschlichen Hand geht mehr und mehr verloren, und an ihre Stelle tritt ein tatzenhaftes Gebilde. Dazu gesellen sich in zweiter Linie mannigfache Infectionen, die mit dem trophoneurotischen Process als solchem direct nichts zu thun haben, sie sind aber sehr wohl geeignet, die Verwüstungen im Bereiche der Hand und Finger zu schnellerer Entwicklung zu bringen. Panaritien, Eiterung der Interphalangealgelenke, Sehnenscheiden u.s.w. sind bei dem an Syringomyelie Leidenden etwas ganz Gewöhnliches. Alle diese Processe nehmen einen weit insidiöseren Verlauf als beim Individuum mit gesundem Nervensystem. Die Haut dieser Kranken ist äusserst vulnerabel, und die gestörte Sensibilität beraubt sie der Möglichkeit, die erkrankten Glieder zeitweilig ausser Gebrauch zu

setzen. Im Hinblick auf die Erkrankungen der Haut und die trophischen Störungen der Finger besteht eine grosse Aehnlichkeit zwischen der Syringomyelie und der Lepra. Besonders sind es die Zustände an den Fingern und den Händen, die bei der Lepra zum Verwechseln ähnliche Bilder liefern. Es ist dieses schon ein Beweis dafür, dass die trophischen Störungen eben ein Product mannigfacher Factoren sind, die ihren Sitz auf der ganzen Linie von der peripheren Ausbreitung der nervösen Apparate bis in die centrale Ausgangsstelle derselben haben können und nicht an ein anatomisch umschriebenes Gebiet, ein hypothetisches trophisches Centrum gebunden sind. Freilich spielt auch sicher neben dem Sitz der Erkrankung die Natur derselben eine nicht gleichgültige Rolle. Warum sehen wir z. B. nach den verschiedenen Erkrankungen peripherer Nerven, deren Endstadium chronische Entzündungs- und Degenerationszustände sind, nie derartig hochgradige trophische Störungen einsetzen, wie sie sich eben als Folge der leprösen Neuritis präsentiren (Hoffmann[1])? Wir kommen damit auf die ätiologische Frage der nervösen Arthropathien resp. die trophischen Störungen bei Tabes und Syringomyelie zu sprechen. Es ist dieses ein Gebiet, dessen Dunkel bis jetzt noch wenig erhellt ist, und Alles, was auf demselben geleistet ist, darf nicht mehr als hypothetischen Werth beanspruchen. Die Schwierigkeit liegt in unserer mangelhaften Kenntniss, die wir über die Vorgänge der Ernährung und die Gesetze, nach welchen diese erfolgen, besitzen.

Dass es nicht trophische Centra in dem Sinne giebt, dass gewisse centrale Stationen die Ernährungsverhältnisse eines gewissen Gebietes selbständig regeln, ist doch wohl sicher. Existirten solche Centra und hätten sie etwa in den grauen Vorder- oder Hinterhörnern des Rückenmarks ihren Sitz, so müsste bei Destruction dieser Theile, wie sie im Gefolge der Tabes, der Syringomyelie und anderer Erkrankungen angetroffen wird, häufig ein totales Absterben grösserer Körper- oder Organabschnitte erfolgen, was nicht der Fall zu sein pflegt. So ist denn auch Charcot's These, der den Ort der materiellen Veränderung bei tabischer Arthropathie in die grauen Vorderhörner verlegte und diese damit als trophisches Gelenkcentrum proclamirte, hinfällig geworden, zumal mehrfache Sectionsbefunde, trotz hochgradigen Gelenkleidens in vivo, die völlige Intactheit der Vorderhörner an den Tag legten.

Die mannigfaltigen Formen der Ernährungsstörungen legen den Gedanken nahe, dass die Ernährungsvorgänge selbst ein Product verschiedener functioneller Leistungen sein müssen. Vergleichen wir nur

1) Zur Lehre von der Syringomyelie. D. Zeitschr. f. Nervenheilk. Bd. III. 1892.

beispielsweise die anatomischen Formen der atrophischen und hypertrophischen Arthritis! Hier massige Knochenneubildung, dort Schwund ganzer Gelenktheile; und doch sind beide Formen hervorgegangen aus einer Anomalie, einer Störung im gesetzmässigen Verlauf der Ernährung durch Ausschaltung gewisser Factoren, die für diese nothwendig sind.

Wir wissen, dass für das Leben des Muskels der Zusammenhang des motorischen Nerven desselben mit dem grauen Vorderhorn eine conditio sine qua non ist; wird dieser unterbrochen, sei es durch Läsion in der Continuität des Nerven, sei es durch eine Beeinträchtigung in seiner centralen Station, so verfällt der von diesem versorgte Muskelabschnitt dem Tode, er degenerirt. Der motorische Nerv trägt nicht nur Willensimpulse zu seinem Erfolgsorgan, den Muskel, in ihm verlaufen auch zugleich vasomotorische Bahnen. Es findet je ein directer Faseraustausch zwischen dem Spinalnervensystem und dem Sympathicus statt, so dass von letzterem aus auch eine Versorgung der Rückenmarksnerven mit vasomotorischen Fasern stattfindet. In diesem Sinne muss eine Unterbrechung in der Continuität des Nerven gewisse Störungen setzen, deren Wesen wohl hauptsächlich in einer Alteration der Blutversorgung zu suchen ist, somit einen nutritiven Charakter hat.

Ebenso werden Abnormitäten in der Ernährung in Erscheinung treten müssen, wenn die sensiblen Systeme alterirt werden. Der Sitz der Läsion kann sowohl in der Endausbreitung des Nerven gesucht werden, er kann aber auch im grauen Hinterhorn oder im Intervertebralganglion gelegen sein. Aus den Versuchen Schiff's, Lovén's, Deahna's und Anderer scheint der Antheil, den die sensiblen Nerven an den Ernährungsvorgängen haben, hervorzugehen. Er wird in einer Regulirung derselben zu suchen sein. Erstgenannter Forscher sah nach Reizung sensibler Fasern Erweiterung der Gefässe im Kaninchenohr auftreten. Er konnte ferner langsam abwechselnde Verengerung und Erweiterung der Gefässe ohne einen gleichmässigen Rhythmus beobachten. Diese Schwankungen sind sehr passend als periodisch-regulatorische Gefässbewegungen bezeichnet worden. Sie können als Ausdruck der Ernährungsbedürftigkeit der Gewebe gelten. Die sensiblen Nerven garantiren also durch reflectorische Verknüpfung mit den Vasomotoren eine gewisse Constanz in der Ernährung, so dass erhöhten Ansprüchen auch durch vermehrten Zufluss Genüge geleistet werden kann, und umgekehrt. Die sensiblen Nerven spielen also somit im Hinblick auf die Vasomotoren eine regulirende Rolle im Sinne

pressorischer und depressorischer Mechanismen. Wir sehen also doch immerhin, dass wir mit Functionen bekannter Nervensysteme, soweit sie motorische, sensible und vasomotorische Leistungen zu Wege bringen, die Vorgänge in der Ernährungsthätigkeit dem Verständniss näher rücken können, ohne auf die Existenz eines problematischen, anatomisch nicht nachgewiesenen trophischen Systems zurückgreifen zu müssen. Wir verlangen, dass die drei oben genannten Factoren in ungestörter Weise functioniren, falls nicht Störungen in der Ernährung die unausbleibliche Folge sein sollen. Die Intensität derselben wird natürlich wieder auf mannigfache Ursachen zurückgeführt werden können. Wir werden als solche den anatomischen Bau und die physiologische Leistung des afficirten Organs ansehen müssen. Je complicirter beide sind, je grössere Anforderungen an die Leistungsfähigkeit desselben gestellt werden, desto intensiver werden sich Ernährungsstörungen fühlbar machen. Andererseits aber treten im Geleite letzterer noch andere Factoren auf, die in mehr secundärer Weise dazu beitragen, das Gleichgewicht der Ernährung noch stärker zu verschieben. So z. B. bildet bei Degeneration im sensiblen System die Alteration der Empfindungssphäre einen weiteren Grund für die Beeinträchtigung des afficirten Gebietes. Eine Summe von Schädlichkeiten mechanischer, chemischer und thermischer Natur, denen gegenüber die Sensibilität des normalen Organismus das beste Sicherheitsventil ist, dringt auf den geschädigten Körperabschnitt ein und trägt seinerseits dazu bei, die Folgen der trophischen Störung in erheblicher Weise zu verstärken.

Wenn wir in dieser Richtung die Erkrankungen des Nervensystems, bei denen trophische Störungen vorzukommen pflegen, durchmustern, so können wir sowohl bei der Tabes, als auch der Syringomyelie und Lepra anatomische Läsionen bestimmter Abschnitte des Nervensystems auffinden, die bald in der Peripherie desselben, bald im Centralorgan ihren Sitz haben.

Was die Syringomyelie anlangt, so ist schon früher von verschiedenen Seiten auf die Degeneration peripherer Nerven hingedeutet worden. Diese sollten den Grund für die trophoneurotischen Erscheinungen abgeben. Ich nenne hier Autoren wie Jolly, Bernhardt, Déjérine und And.

Morvan klammerte sich gleichfalls an das Bestehen von Alteration im peripheren Nervensystem, indem er mit Hülfe derselben jenes Symptomenbild construirte, das ihm zu Ehren „Maladie de Morvan“ genannt worden ist. Wenn auch zugegeben werden muss, dass in einer Reihe von Fällen degenerative Processe im peripheren Nerven-

system gefunden werden, so z. B. in den Fällen von Steudner[1]), Langhans[2]), Holeschnikoff[3]) und And., so können ebenso Fälle angeführt werden, wo trotz hochgradiger Störungen in vivo, so z. B. Mutilation ganzer Phalangen, die Section keinerlei Abnormität im peripheren Nervensystem nachwies. In solchen Fällen bleibt nichts Anderes übrig, als auf die Mitbetheiligung des Rückenmarks an den trophischen Störungen zurückzugreifen. Gerade die Ausdehnung der pathologischen Processe in demselben, das Ergriffensein sämmtlicher Abschnitte der Medulla spinalis macht sich in der Mannigfaltigkeit und Regellosigkeit der trophischen Störungen geltend, die sich an den verschiedensten Organsystemen abspielen.

Im Gegensatz zur Syringomyelie, bei der neurotische Vorgänge überwiegen, sehen wir bei der Lepra die trophischen Störungen in enger Beziehung zur peripheren Ausbreitung der Nervenstränge auftreten. — Die Haut nebst ihren Anhangsgebilden, den Haaren und Nägeln, leidet schon früh, ebenso werden die Hände in recht hochgradiger Weise betroffen. Wir finden bei letzteren deformirende Processe der Fingergelenke, an die sich als schliesslicher Ausgang Mutilation zu knüpfen pflegt. Die Untersuchungen Gerlach's[4]) haben gezeigt, dass die lepröse Neuritis peripher zu beginnen pflegt und allmählich centralwärts fortschreitet; dementsprechend finden wir die intensivsten Veränderungen der äussersten Peripherie. Arthropathien grösserer Gelenke in ähnlicher Weise wie bei Tabes und Syringomyelie sind meines Wissens nach bei der Lepra nicht beobachtet worden, ich selbst habe solche wenigstens nicht zu sehen Gelegenheit gehabt, weder an dem reichen Material der Dorpater chirurgischen Klinik, noch an den Insassen des in der Nähe von Riga gelegenen Leprosoriums.

Bei der Tabes spielen Degenerationen peripherer Nerven eine wichtige Rolle. Ausser den Beobachtungen Oppenheim's und Siemerling's, sowie Pitres' und Vaillard's sind in den verschiedensten peripheren Nerven degenerative Zustände bekannt und anatomisch nachgewiesen worden, ja die Vermuthung mancher Autoren, dass die tabische Degeneration an peripheren Nerven beginnen kann und von hier aus centripetal fortschreitet, gewinnt in neuer Zeit mehr an Boden.

Wir sehen jedenfalls bei den Erkrankungen jener drei Gruppen, der Lepra, Syringomyelie und Tabes, dass durch pathologische Zustände in den nervösen Apparaten die normale Relation zwischen

1) Beiträge zur Pathologie der Lepra mutilans. Erlangen 1867.
2) Virchow's Archiv. Bd. LXIV. 3) Ebenda. Bd. CXIX.
4) Inaugural-Dissertation. Dorpat 1890.

motorischen resp. vasomotorischen und sensiblen Nervenfunctionen gestört ist; es werden somit Abnormitäten im Ablauf der Ernährung der Gewebe in Erscheinung treten müssen, wie sie uns denn auch thatsächlich in den Trophoneurosen jener drei genannten Zustände vorliegen.

Der Streit, ob die Arthropathien der Tabiker und Syringomyelitiker thatsächlich durch die Affection nervöser Systeme bedingt werden, oder ob dieselben als reines Accidens der Nervenerkrankung, als zufällige Complication dieser angesehen werden müssen, ist noch lange nicht endgültig entschieden. v. Volkmann und Virchow sprechen sich dahin aus, dass die genannten neurotischen Gelenkerkrankungen in die Klasse der vulgären Arthritis def. zu rechnen seien. Dieselben nehmen nur beim Nervenkranken einen von der Norm abweichenden Verlauf, weil einmal das Gewebssystem der genannten Kranken vulnerabler ist, ferner weil ihnen die normale Sensibilität mangelt und sie selbst in schonungsloser Weise am Ruin ihrer Gelenke mitarbeiten.

Ich glaube, die meisten Autoren, die Gelegenheit gehabt haben, solche Fälle zu sehen, werden die Anschauung v. Volkmann's und Virchow's unterschreiben. Es ist ja zweifellos, dass uns in den pathologisch-anatomischen Befunden jener Gelenkerkrankung nichts weiter vorliegt, als die Arthritis deformans, die freilich einige Eigenthümlichkeiten aufweist; doch damit ist das Räthsel noch lange nicht gelöst!

Schon vor Jahren haben Autoren wie Senator, Remak, Benedict und And. auf die nervöse Grundlage der deformirenden Gelenkentzündung hingewiesen, und ich glaube, die tabische und gliomatöse Form derselben sind wesentlich dazu angethan, diese Anschauung zu stützen, da sie uns lehren, dass die Arthropathie in den Gebieten aufzutreten pflegt, in deren Bezirk die Erkrankung des Nervensystems fällt. So sind bei der Tabes, die ihre Veränderungen am intensivsten und frühesten am Dorsal- und Lumbalmark zu zeigen pflegt, 80 Proc. der Gelenkerkrankungen an den unteren Extremitäten zu suchen, während bei Syringomyelie, die sich in der Regel in höher gelegenen Abschnitten des Rückenmarks localisirt, annähernd das umgekehrte Verhältniss statt hat. Dieses kann doch nicht als Zufall betrachtet werden, wir sehen darin vielmehr eine innere Gesetzmässigkeit, die zwischen der nervösen Erkrankung und der durch sie verursachten Ernährungsstörung besteht.

Der mechanische Erklärungsmodus, wie er sich in den Arbeiten der genannten Forscher findet und neuerdings auch von Rotter mit voller Schärfe aufrecht erhalten worden ist, reicht nicht für das Verständniss des Zustandekommens der genannten Störung aus, wenn-

gleich ja zugegeben werden muss, dass mechanische Insulte als begünstigendes Moment eine nicht zu unterschätzende Rolle spielen.

Der Begriff der Arthritis deformans ist nach alle dem kein feststehender, scharf umschriebener, wir müssen ihn vielmehr als anatomischen Sammelnamen betrachten, der eine ganze Reihe von Erkrankungen der Gelenke umfasst, die alle das Charakteristische haben, dass es zu mehr chronisch oder acut verlaufenden Degenerationen der knöchernen, knorpligen und fibrösen Theile derselben kommt, deren Endstadium mehr oder weniger hochgradige Verbildungen des Gelenkes sind. Eiterungsprocesse und Ankylosenbildung gehören nicht in den Rahmen der Erkrankung. Es concurriren in der Aetiologie derselben eine ganze Reihe von Umständen, so dass je nach der Art derselben die Gelenkerkrankung einige charakteristische Züge erhält. Die Ernährungsstörungen, die an den Gelenken auftreten und die der nächste Grund für die destructiven Vorgänge in denselben sind, können durch mehrere Momente inducirt sein. Sie können, wie wir das oben dargelegt haben, einer Affection der nervösen Apparate ihr Entstehen verdanken, ferner spielen in einer anderen Reihe traumatische und infectiöse Momente (Lepra) die ätiologische Rolle, und schliesslich sind sie als Theilerscheinung allgemeiner seniler Metamorphose aufzufassen und finden sich neben Gerontoxon, Atherom der Arterien, bindegewebiger Transformation der Gewebe und dergleichen mehr.

Demnach würden wir unter den deformirenden Processen der Gelenke etwa folgende Typen aufstellen können:

1. Die polyarticuläre Form der Arthritis deformans. (Vulgäre Form der Arth. def.)
2. Die monarticuläre Form. (v. Volkmann.)
3. Die Arthritis deformans tabica.
4. Die Arthritis deformans gliomatosa.
5. Die Arthritis deformans leprosa.
6. Die Arthritis deformans senilis.

Ich glaube mit diesen hier namhaft gemachten Formen deformirender Gelenkerkrankungen bei Weitem nicht das ganze Gebiet derselben erschöpft zu haben, wohl aber glaube ich eine bestimmte Zahl deformirender Gelenkerkrankungen abgegrenzt zu haben, die bei gewissen Erkrankungen des centralen Nervensystems (Syringomyelie, Tabes) oder peripherer Nervenaffectionen (Lepra, Gelenkverletzungen, senile Veränderung der Nerven) vorkommen und typische Formen derselben darstellen.

XIII.

Aus der chirurgischen Universitäts-Kinderklinik zu München.

Beitrag zur Casuistik und Statistik der primären Geschwülste der Harnblase im Kindesalter.

Von

Dr. C. Steinmetz,
Assistenzarzt.

(Hierzu Tafel IX.)

„Neubildungen der Blase gehören bei Kindern nicht nur zu den klinischen, sondern auch zu den pathologisch-anatomischen Seltenheiten", schreibt Joh. Bókai[1]) im Gerhardt'schen Handbuch und erwähnt, dass er unter 1397 Spitalsectionen keinen einzigen Fall von Blasentumor verzeichnet fand und ebensowenig während der klinischen Beobachtung je in der Lage war, die Vermuthung eines Tumors aussprechen zu müssen. Es sind auch dementsprechend in der älteren Literatur nur spärliche Mittheilungen über Geschwülste der Harnblase im Kindesalter vorhanden; erst in den letzten Jahren, nachdem mittlerweile die Kenntniss der Blasentumoren überhaupt eine eingehendere und genauere geworden war, finden sich auch nähere Angaben über Tumoren der Harnblase bei Kindern.

So berichtet Fenwick[2]), dass die Sarkome der Blase hauptsächlich bei jungen Kindern unter 5 Jahren vorkommen. Die Myxome, die nach Thompson[3]) bis jetzt nur bei jungen Kindern beobachtet wurden, sind nach Fenwick möglicher Weise in Wahrheit Sarkome. Bei Kindern sind die Geschwülste multipel und befallen das Trigonum und die untere Zone der Blase, während sie bei Erwachsenen meist einfach sind und die hintere

1) Die Krankheiten der Harnblase in Gerhardt's Handbuch der Kinderkrankheiten. Tübingen 1878. 4 c. S. 555.

2) Lancet 1888. I. p. 575.

3) Ueber die Classification der Blasentumoren. Wiener med. Pr. 1890. Nr. 39.

Wand befallen. Bei Kindern sind sie öfters polypenartig, bei Erwachsenen breit aufsitzend.

Die ausführlichsten Angaben über Blasentumoren bei Kindern finden wir in dem vortrefflichen Werke Albarran's[1]) über die Geschwülste der Harnblase. Nach Albarran sind bis jetzt bei Kindern keine Tumoren der Blase beschrieben, die nicht in die Gruppe der Sarkome oder Myxome gehörten; beide gehen, wie er in 2 Fällen nachgewiesen hat, in einander über. Dem makroskopischen Aussehen nach gleichen die Sarkome öfters den Myxomen, indem beide eine gewisse Aehnlichkeit mit den Polypen der Nase haben. Es sind daher öfters Sarkome als Myxome angesehen worden. Sie zeichnen sich beide durch ihre grosse Malignität, ihre rasche Entwicklung, durch das schnelle Eintreten der Recidive nach ihrer operativen Entfernung und durch den „galoppirenden" Verlauf aus. Blutungen sind bei Kindern selten, es treten im Gegensatz zum Verlauf bei Erwachsenen meist zuerst Störungen der Urinentleerung ein (Dysurie, Incontinenz). Wird die Blutung als erstes Symptom beobachtet, so tritt sie zugleich mit den Erscheinungen der Cystitis auf. Die Constatirung des Tumors ist bei Kindern wegen des Höherstehens der Blase leichter als bei Erwachsenen. Bei kleinen Mädchen füllen die Lappen der Geschwulst die Blase aus und treten oft durch die Harnröhre heraus. Dem raschen Wachsthum ist die häufig auftretende und durch Compression der Ureterenmündungen zu erklärende Hydropyo-Nephrose zuzuschreiben.

Phocas[2]) hat im Anschluss an einen von ihm operirten Fall noch 29 Fälle gesammelt[3]) (darunter befinden sich 5 bei Albarran bereits erwähnte Fälle). Er kommt zu denselben Schlüssen wie Albarran und referirt kurz darüber. Gutartige Tumoren sind im Kindesalter seltener als bösartige. Hämaturie tritt selten auf, dagegen sind Störungen der Urinentleerung häufig. Bei den Mädchen kommt es rasch zur Erweiterung der Harnröhre, und der Tumor ragt dann zur Vulva heraus. Die Diagnose wird leicht. Bei den Knaben erweitert sich die Blase; wenn man den Katheter einführt, zeigt sich, dass die Urinmenge in der Blase, welche viel Urin zu enthalten schien, eine geringe ist. Durch die Untersuchung per rectum und die bimanuelle Untersuchung wird die Diagnose ermöglicht. Man ist bei Mädchen 12 mal operativ vorgegangen, meist per vias naturales, mit 10 Todes-

1) Les tumeurs de la vessie. Paris 1892. p. 305 ff.

2) Annales des maladies des org. génito-urinaires. 1892. p. 408. (Referat aus dem VI. französischen Chirurgencongress.)

3) Die einzelnen Fälle sind in dem kurzen Referat nicht näher angeführt.

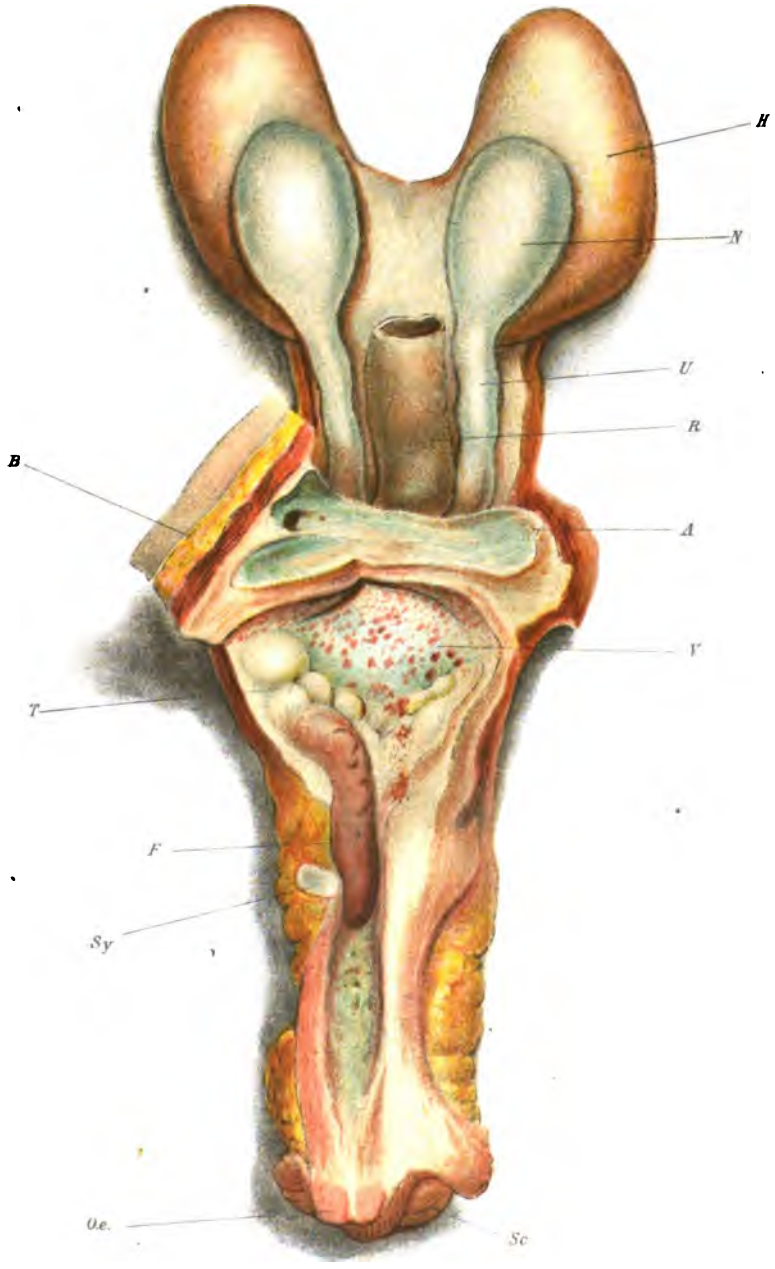

Steinmetz, Primäre Geschwülste.

Lith. Anst. v. Kunkbach, Leipzig

Verlag von F. C. W. Vogel in Leipzig

fällen und 2 Heilungen; bei Knaben sind 7 mal Operationen ausgeführt worden, mit 5 Todesfällen und 2 Heilungen. Die Heilungen beziehen sich auf Fälle von gutartigen Geschwülsten.

In der deutschen Literatur habe ich sowohl in den grösseren Abhandlungen über Blasengeschwülste (Küster, Ulzmann, Kümmel u. s. w.), als auch in den Lehrbüchern der Kinderheilkunde (Vogel-Biedert, Henoch, Baginsky[1]), Uffelmann) nichts Zusammenfassendes, sondern nur sehr spärliche Notizen, oder auch nichts über Tumoren der Blase bei Kindern finden können.

Angeregt durch einen Fall von Neoplasma der Harnblase bei einem $2^3/_4$ jährigen Knaben, welcher im Sommer 1893 in der chirurgischen Universitäts-Kinderklinik behandelt wurde und in mancher Beziehung ein eigenartiges Krankheitsbild geboten hatte, sah ich mich in der Literatur nach ähnlichen Fällen um. Dabei fiel mir sehr bald auf, dass die bisher beschriebenen Fälle sowohl unter einander, als auch mit der eigenen Beobachtung eine grosse Uebereinstimmung zeigten und sich, wie es auch Albarran und Phocas schon angedeutet haben, nicht nur in Bezug auf Symptome und Verlauf, sondern auch, was histologische Structur angeht, nicht unwesentlich von den Neubildungen der Blase Erwachsener unterschieden. Ich hielt es daher für geeigneter, den beobachteten Fall, welcher sich durch die mikroskopische Untersuchung als Sarkom erwies, nicht etwa mit den Sarkomen der Harnblase überhaupt zu vergleichen, sondern ihn den bisher bekannten Fällen von Neubildungen der Harnblase im Kindesalter anzureihen; und ich glaubte die Berechtigung zu einer gesonderten Betrachtung der primären Tumoren der Harnblase im Kindesalter aus dem wohlcharakterisirten und nicht mit dem bei Erwachsenen übereinstimmenden Krankheitsbild, das diese Affection im Kindesalter hervorruft, und aus dem Mangel an diesbezüglichen Angaben in der deutschen Literatur ableiten zu dürfen.

Ich lasse nun zunächst die Krankengeschichte des von mir beobachteten Falles folgen und habe dieselbe, angesichts des immerhin seltenen Vorkommens derartiger Fälle, etwas ausführlicher wiedergegeben.

Der Knabe O. O., $2^3/_4$ Jahre alt, wird am 6. April 1893 vom behandelnden Arzt in die Klinik geschickt mit dem Bemerken, dass er seit 2—3 Wochen an Harndrang leide. Durch sehr heftiges Drängen gingen immer nur einige Tropfen Urin ab, so dass Patient täglich zweimal

1) Lehrbuch der Kinderkrankheiten, Berlin 1892, S. 859 erwähnt von primären Tumoren der Blase nur den Fall von Charbon und Ledeganck.

katheterisirt werden musste, worauf eine Besserung eintrat, so dass der Katheter nicht mehr eingeführt zu werden brauchte. Vor einigen Tagen musste er jedoch wieder katheterisirt werden. Der Arzt glaubte beim Einführen des Katheters einige Male auf einen Widerstand in der Harnröhre zu stossen und vermuthete einen Blasen- oder Harnröhrenstein, konnte aber keinen solchen nachweisen. Eltern und Geschwister gesund. Patient selbst war bis jetzt auch stets gesund.

Status praesens. Gut entwickeltes Kind. Ueber den Lungen leichte Bronchitis nachzuweisen.

Blase reicht bis zum Nabel. Einführung eines Metallkatheters in Narkose. Das Instrument dringt leicht in die Blase hinein, nachdem es in der Pars membranacea der Harnröhre wie an einem Absatz vorbeigekommen war, und es entleert sich etwa $^1/_2$ Liter klaren gelben Urins. Phimose nicht vorhanden.

8. April. Patient lässt öfters Wasser, dabei befindet sich in den Windeln und in dem betreffenden Gefäss immer etwas Koth (Pressen). Nachdem er am 7. nicht katheterisirt worden war, reicht die Blase heute Morgen fast bis zum Nabel. Einführen eines Nélaton-Katheters ohne Narkose gelingt sehr leicht; Liegenlassen desselben $^1/_2$ Stunde lang, ebenso Nachmittags.

9. April Vormittags. Blase steht 2 Finger breit unter dem Nabel. Einführung des Nélaton und Verweilenlassen $^1/_2$ Stunde lang.

10. April. Blase reicht bis zu Nabelhöhe und lässt sich durch die Bauchdecken als runder, ziemlich fester Tumor durchfühlen. In Narkose Einführen eines Metallkatheters. Absatz in der Pars membranacea nicht mehr zu fühlen. Nach Entleerung der Blase lässt sich dieselbe durch die combinirte Untersuchung per rectum und durch die Bauchdecken als apfelgrosser, ziemlich fest sich anfühlender glatter Tumor abtasten. Von einem Stein nichts zu fühlen. Per rectum oberhalb des Blasenhalses eine querverlaufende Furche zu fühlen (vergl. im Sectionsbericht paracyst. Abscess?). Nachmittags 5 Uhr: Blase durch Percussion über der Symphyse nicht mehr nachzuweisen. Windeln durchnässt und wieder etwas Koth enthaltend. Bronchitis unverändert. Patient, der nur „ja“ und „nein“ sagen kann, macht einen geistesabwesenden Eindruck und scheint auch nicht alle an ihn gerichteten Fragen zu verstehen. Appetit gut.

19. April. Patient wurde seit dem 10. April nicht mehr katheterisirt, bekam aber täglich ein Bad, worauf das Urinlassen ohne Drängen und nicht mehr so häufig erfolgte. Bronchitis gebessert. War die ganze Zeit fieberfrei. Entlassung auf Wunsch der Eltern.

Schon damals musste das Vorhandensein eines Tumors ziemlich wahrscheinlich erscheinen, nachdem bei der Untersuchung am 10. April die vorher entleerte Blase sich noch als apfelgrosser Tumor bei der combinirten Untersuchung abtasten liess; es hätte sich allerdings auch um eine einfache Hypertrophie der Blasenmusculatur handeln können, wofür die glatte Oberfläche und die gleichmässige Form sprachen; eine Ursache für dieselbe war aber andererseits nicht nachweisbar. Da es nun nicht gelang, sich hierüber Klarheit zu verschaffen, und da eine deutliche Besserung eingetreten war, wurde Patient auf Wunsch der Eltern entlassen.

25. Mai. Patient wird wieder aufgenommen. Die bei der Entlassung am 19. April vorhandene Besserung dauerte nach Angabe der Mutter nur einige Tage an, worauf der alte Zustand wieder eintrat. Patient magerte ab und fieberte. Appetit war sehr gering, Stuhl angehalten.

Patient hat sehr abgenommen. Der Urin fliesst fortwährend in Tropfen ab.

26. Mai. Einführung des Metallkatheters in Narkose gelingt leicht; wiederum der Absatz in der Pars membranacea zu fühlen. Die Blase fühlt sich bei der combinirten Untersuchung diffus verdickt und ziemlich hart an, besonders die Blasenhalsgegend wölbt sich gegen den Mastdarm stark vor, oberhalb dieser Gegend die querverlaufende Furche wieder deutlich zu fühlen. Stein nicht nachzuweisen. Beim Herausziehen des Katheters kommen einige Tropfen Blut aus demselben heraus, sowie der Katheter wieder eingeführt wird, fliesst dann aber der Urin ganz klar ab. Patient spielt fortwährend am Penis und scheint Schmerzen in der Blasengegend zu haben. Der Urin träufelt fortwährend ab, Urinlassen im Strahl nicht mehr möglich. Appetit sehr gering.

Patient wurde am 2. und 6. Juni nochmals in Narkose untersucht, mit demselben Befund wie am 26. Mai; bei der letzten Untersuchung blieben in dem Fenster des Katheters 2 kleine, ziemlich derb sich anfühlende Gewebsstücke, das eine stecknadelkopf-, das andere linsengross, haften. Die mikroskopische Untersuchung derselben ergiebt, dass sie aus verfetteten und zerfallenen Massen bestehen; deutliche Structur und Zellgrenzen nicht zu erkennen, dagegen scheinen Andeutungen von Zottenformen vorhanden zu sein. — Einführung eines Nélaton-Katheters gelingt nicht mehr. — Patient fiebert seit dem 1. Juni.

Es wurde jetzt das Vorhandensein eines Tumors mit grosser Wahrscheinlichkeit angenommen, und sollte zur Verificirung der Diagnose, ev. Entfernung des Tumors zunächst die Sectio perinealis gemacht werden. Patient verfiel jedoch so rasch, dass davon abgesehen wurde.

7 Juni. Abträufelnder Urin blutig gefärbt. Patient spielt fortwährend mit seinem Glied und ist durch nichts davon abzubringen. 11½ Uhr Nachts Trachealrasseln.

8. Juni. 4 Uhr Morgens Exitus.

Sectionsbefund. Pathologisches Institut (Dr. Hölzl).

Ziemlich aufgeschossene männliche, kindliche Leiche. Ernährungszustand mässig, Hautfarbe blass. Todtenstarre in Lösung. Verwaschene Leichenflecke.

Bei der Eröffnung der Bauchhöhle verdickt sich die Bauchwand, vom Nabel abwärts rasch zunehmend, indem ein hühnereigrosser Tumor fest an dieselbe angelagert ist; dieser, der zuerst für die Blase gehalten wird, erweist sich als ein der Blase aufsitzender, vielkammeriger Abscess (vgl. Tafel IX, A). Die Blase (*V*) ist stark erweitert, klaffend, fast hühnereigross, mit enorm hypertrophischen Wandungen, durchschnittlich 0,7 Cm. dick. Im Innern der Blase zeigt sich eine grosse Anzahl flacher, halbkugeliger, stecknadelkopfgrosser Prominenzen, von derber Consistenz, blaurother und grauweisser Farbe, dazwischen kleine gleichgrosse Hämatome. Während die oberen zwei Drittel der Blase von schiefrig blauer Farbe sind, zeigt das untere Drittel einen grob-

knolligen, grauweissen, derben Tumor (*T*) von gleichmässig saftig glänzender Schnittfläche. Diese Wandbeschaffenheit setzt sich bis zur Pars membranacea fort, wo die Schleimhaut sichtbar wird. An der vorderen Fläche dieses knolligen Tumors sitzt ein wurstförmiger, fast kleinfingerdicker, ziemlich derber, auf der Oberfläche zunderartig zerfressener, missfarbener Fortsatz (*F*) auf, dessen Länge 5—6 Cm. beträgt, und der sich bis in den Anfang der Harnröhre hinein erstreckt. An der Oberfläche zeigt der flache weisse Tumor (*T*) geringe rothe Blutherde und derbe, beetartige, reibeisenartig sich anfühlende, graugelbe Verdickungen. Pars membranacea und Pars cavernosa nach einer kurzen Verengerung enorm erweitert, bis zu 2 Cm. Circumferenz, die Schleimhaut derselben mit missfarbenen, zerfressenen, diphtheritischen Auflagerungen versehen, die sich bis zur Harnröhrenmündung erstrecken. Die Mündung der Ureteren in die Blase liegt offenbar im Bereiche des Tumors. Beide Ureteren (*U*) enorm erweitert, bis zum Lumen eines Dünndarms, geschlängelt. Nierenbecken (*N*) sitzen der hufeisenförmigen Niere (*H*) auf der vorderen Fläche als gut wallnussgrosse Cysten auf; die Nieren zeigen glatte Ober- und Schnittfläche. Farbe hellgelblich. Mark und Rinde schlecht geschieden; beide blass. Rinde 7 Mm. breit, beim Darüberstreichen trüber Saft zu erhalten. Consistenz schlaff. Prostata und Samenbläschen frei. Die um die Ureteren gelegenen retroperitonealen Lymphdrüsen erbsen- bis bohnengross geschwollen.

Anatomische Diagnose: Neoplasma des Blasenhalses, Anämie sämmtlicher Organe, trübe Schwellung der Leber, Niere (Hufeisenniere). Cystitis. Paracystitische Abscessbildung. Blasenhypertrophie, enorme Erweiterung der Ureteren und des Nierenbeckens, gangränöse Diphtherie der Urethra. Pleuritis sero-fibrinosa des rechten Unterlappens. Rechts Hypostase.

Die zur mikroskopischen Untersuchung von verschiedenen Stellen des Tumors entnommenen Stücke wurden in Müller'scher Flüssigkeit conservirt und in Alkohol nachgehärtet. Ein Theil derselben wurde ohne Einbettung mit dem Rasirmesser geschnitten und mit Carmin gefärbt, ein Theil wurde in Celloidin eingebettet, mit dem Mikrotom in möglichst dünne Schnitte zerlegt und mit Hämatoxylin gefärbt; ein dritter Theil wurde nach Einbettung in Paraffin ebenfalls mit dem Mikrotom geschnitten und mit Hämatoxylin gefärbt.

Die Präparate färbten sich alle im Allgemeinen schlecht, an vielen Stellen waren die Geschwulstzellen stark geschrumpft, ganz besonders in den Paraffinschnitten. (Section 28 Stunden nach dem Tode — intensive Cystitis — Zerfall des Tumors an der Oberfläche.)

Uebersichtsbilder bei schwacher Vergrösserung ergeben bei Schnitten, welche durch die ganze Dicke der Wand gelegt sind, dass der

Tumor von der Mucosa, welche er ganz eingenommen hat, bis in die Muscularis hineinreicht. An seiner gegen das Blaseninnere gekehrten Oberfläche zeigt er in allen Präparaten kleine Papillen, welche bei genauerer Betrachtung auch schon makroskopisch nachweisbar sind; sie sind an ihrer Oberfläche überall von Epithel entblösst, welches sich nur noch in den Krypten zwischen 2 Papillen an einzelnen Stellen vorfindet. Die Spitzen aller Papillen, an vielen Stellen die ganzen Papillen, sind nekrotisch und haben entweder gar keine Farbe mehr angenommen, oder sich mit Hämatoxylin diffus schmutzigblau gefärbt, so dass keine genauere Structur mehr zu erkennen ist; nur kann man an vielen Stellen inmitten des nekrotischen Gewebes Gefässschlingen verfolgen, die prall mit durch den Aufenthalt in Müller'scher Flüssigkeit goldgelb gefärbten rothen Blutkörperchen gefüllt sind. In den tiefer gelegenen Theilen des Tumors und auch in der noch einigermaassen erhaltenen unteren Hälfte eines Theiles der Papillen besteht das Geschwulstgewebe aus ziemlich grossen, rundlichen, oder auch spindelförmigen Zellen, letztere vielfach zu Zügen angeordnet, mit rundem, ovalem, oder mehr spindelförmigem, durchweg sehr schwach gefärbtem Kern, welche in einem faserigen, ziemlich lockeren, überall reichlich vorhandenen Stroma eingebettet sind. An manchen Stellen, besonders in der Umgebung der Papillen, sind die Geschwulstzellen sehr zahlreich und liegen dicht bei einander, an anderen Stellen treten sie mehr in den Hintergrund, während die Zwischensubstanz überwiegt. In den der Muscularis angrenzenden Theilen des Geschwulstgewebes finden sich neben den beschriebenen Zellen auch noch solche, und zwar mitten unter ihnen, mit langem, stäbchenförmigen Kern, ähnlich dem der glatten Muskelfasern. Die Muskelbündel selbst erscheinen theilweise atrophisch und klein, offenbar durch das Geschwulstgewebe comprimirt. Gefässe sind mit Ausnahme der in den Papillen beschriebenen in der Tumormasse nicht sehr zahlreich.

Ausser den beschriebenen Bestandtheilen finden sich noch in dem Tumor, und zwar in einigen Präparaten sehr zahlreich vertreten, drüsenartige Gebilde. Diese bestehen aus einem auf Querschnitten meist runden oder ovalen, von geschichtetem cubischen Epithel ausgekleideten Hohlraum, in dessen Lumen spärliche Reste von zerfallenen Zellen zu sehen sind. Die kleineren unter ihnen sind blos von einem einschichtigen Epithel ausgekleidet. Das Epithel selbst ist in jeder Beziehung, sowohl was Grösse, als Form und Färbung anbetrifft, vollständig mit dem in den Krypten zwischen den Papillen befindlichen Epithel identisch; an vielen Stellen gelingt es auch, den

Zusammenhang mit demselben nachzuweisen, auch erstreckt sich die Drüsenwucherung nur bis in die der Submucosa entsprechenden Schichten des Tumors hinein. Das Epithel liegt wie an den Papillen ohne Basalmembran dem übrigen Gewebe direct an, ist aber überall ganz scharf von demselben abgegrenzt.

Der beschriebene Tumor ist eine Bindesubstanzgeschwulst, in welcher die zelligen Bestandtheile im Allgemeinen gegenüber der Intercellularsubstanz prädominiren, und ist daher als Sarkom [1]) und zwar der Form der Zellen nach als Spindel- und Rundzellensarkom aufzufassen. Die Schrumpfung der Geschwulstzellen (besonders in den Paraffinpräparaten) deutet auf eine Quellung derselben infolge schleimiger Degeneration (Ziegler l. c. p. 327: Sarcoma myxomatodes) und erinnert an die von Albarran als Fibromyxom bezeichneten Geschwulstformen. Was die drüsenartigen Gebilde angeht, so glaube ich dieselben theils als Fortsetzung der Einsenkungen zwischen den Papillen, theils als die durch den Reiz der sich entwickelnden Geschwulst gewucherten, normaler Weise in der Submucosa befindlichen Drüsen [2]) ansehen zu dürfen. Ihre vollständige Abgrenzbarkeit von dem übrigen Gewebe, ihr im Allgemeinen spärliches Vorkommen, ihr an vielen Stellen nachweisbarer Zusammenhang mit dem Epithel der Papillen, ihre blos auf die der Submucosa entsprechenden Schichten sich erstreckende Ausbreitung im Geschwulstgewebe scheinen mir darauf hinzudeuten, dass es sich nicht um einen integrirenden Bestandtheil der Geschwulst bei ihnen handeln kann, sondern um eine zufällige Wucherung normaler Weise präexistirender Gebilde. Ein ähnliches Verhalten hat auch Albarran [3]) beobachtet.

Die geschwollenen retroperitonealen Lymphdrüsen um die Ureteren erwiesen sich bei der mikroskopischen Untersuchung als frei von Tumormasse und als lediglich aus Lymphdrüsengewebe bestehend.

Aus der mir zugänglichen Literatur habe ich, im Anschluss an den im Vorstehenden beschriebenen Fall, 31 weitere Fälle von primären Tumoren der Harnblase bei Kindern in der Tabelle Seite 328 ff. zusammengestellt. Wenn es nun auch zwecklos und verfehlt wäre, aus einer Statistik von 32 Fällen weitgehende Schlüsse ziehen zu wollen, so glaube ich doch aus der vergleichenden Zusammenstellung derselben manches Bemerkenswerthe folgern zu dürfen.

Alle in der Tabelle näher bezeichneten Tumoren gehören den Bindesubstanzgeschwülsten an; und zwar überwiegen bei

1) Ziegler, Lehrbuch der patholog. Anatomie. 1892. S. 314.
2) Albarran, l. c. p. 30. 3) l. c. p. 101.

Weitem die Sarkome (13 Fälle) und Myxome (Schleimpolypen) (13 Fälle). Ich möchte mich der Ansicht Fenwick's und Albarran's anschliessen und beide als zu einer Gruppe gehörig betrachten und zu Gunsten dieser Ansicht geltend machen, dass die meisten der als Myxome, Schleimpolypen u. s. w. bezeichneten Tumoren nur nach dem makroskopischen Aussehen so benannt sind und gar nicht mikroskopisch untersucht wurden, während die 2 von Albarran untersuchten Fälle, die ihrem makroskopischen Aussehen nach auch für Myxome angesehen wurden, mikroskopisch den Sarkomen zugerechnet werden mussten. Ihrem klinischen Verlauf nach sind die Myxome jedenfalls in nichts von den Sarkomen zu unterscheiden; beide zeichnen sich durch ihre grosse Bösartigkeit aus, welche sich durch ihr rasches Wachsthum und die Schnelligkeit des Eintretens der Recidive kundgiebt. Rechnet man Fall 27 (Myosarkom) zu den Sarkomen, so bleiben noch ein Fibromyom (Fall 28), ein Cystofibroid (Fall 30), ein Rhabdomyom (Fall 29) und zwei nicht näher bezeichnete Fälle (Fall 31 und 32) übrig.

Unter den primären Geschwülsten der Harnblase im Kindesalter bilden demnach die **Sarkome, Myxosarkome** und **Myxome** die Regel (26 Fälle). Ausnahmsweise kommen den Myomen zuzurechnende Tumoren vor. Beide Gruppen gehen in einander über (Myosarkom).

Was das Alter angeht, so sind die ersten 5 Lebensjahre weitaus am häufigsten befallen. Unter 29 Fällen, in denen das Alter angegeben ist, befinden sich 23 Fälle im 1.—5. Jahre und nur 6 Fälle im 5.—13. Jahre. Das jüngste Kind war ein neugeborenes.

Das Vorkommen angeborener Geschwülste (Fall 22: Winckel, und höchst wahrscheinlich Fall 15: v. Linhart; vgl. auch Fall 11, der stets an Harnbeschwerden gelitten hatte) und das Vorkommen von Tumoren der Blase zusammen mit angeborenen Missbildungen der Harnorgane (Fall 15: Divertikel, Fall 13: Hufeisenniere) dürfte vom ätiologischen Standpunkt interessant sein, zumal wenn man sich noch dazu das vorzugsweise Befallenwerden der ersten 5 Lebensjahre und die Häufigkeit der in ihrer histologischen Structur an embryonales Keimgewebe erinnernden Sarkome und Myxome vergegenwärtigt.

Das Geschlecht findet sich in 30 Fällen angegeben; unter diesen waren 20 männlichen und 10 weiblichen Geschlechts, so dass ähnlich wie bei Erwachsenen auch bei Kindern das männliche Geschlecht vorwiegend zu dieser Erkrankung disponirt zu sein scheint.

Die Prädilectionsstelle für den Sitz der Geschwülste ist die Gegend des Blasenhalses und das untere Drittel der Blase;

doch kann der Tumor auch sowohl von der vorderen (Fall 2, 4), als auch von der hinteren Wand (Fall 22, 27) ausgehen.

Unter 26 Fällen war nur einmal eine einzige gestielte Geschwulst (Fall 27), einmal waren 2 Geschwülste (Fall 22), in allen übrigen Fällen mehrere Geschwülste, meist in grosser Anzahl, vorhanden. Unter den genauer beschriebenen Fällen sind die Tumoren meist breit aufsitzend oder infiltrirend; doch fehlen vielfach hierüber genauere Angaben.

Metastasen finden sich nur in Fall 6 angegeben (Lymphdrüse am unteren Ende des linken Ureters); Uebergreifen auf die Prostata und die Samenbläschen 2mal (Fall 6 und 12), Ausbreitung auf die Schleimhaut der Vagina auch 2mal (Fall 19, 20; beide sind als Schleimpolypen bezeichnet).

Hypertrophie der Musculatur oder Verdickung der Blasenwand finden wir in den meisten der genauer beschriebenen Fälle verzeichnet; ebenso ist fast stets das Bestehen einer Cystitis erwähnt, und zwar auch in solchen Fällen, die nicht ärztlich behandelt waren, bei denen also keine Instrumente in die Blase eingeführt worden waren (Fall 12).

Ebenso häufig ist die Erweiterung der Ureteren und die Hydronephrose. Sie ist theils durch Compression der Ureterenmündungen durch die Geschwulst, oder Ausbreitung des Tumors auf die Gegend der Ureterenmündungen, theils durch Verlegung der Harnröhre durch die Geschwulst verursacht und kann derartige Dimensionen erreichen, dass wie in dem Chiari-Pribram'schen Fall (Fall 6) durch Compression der Mesenterialvenen Ascites und Erweiterung der Venen an den Bauchdecken eintritt. In dem von Hutchinson beschriebenen Fall (Fall 21) hatte sich durch den Verschluss der Harnröhre der Urachus wieder geöffnet.

Sehr häufig ist auch das Befallensein der Nieren, und zwar finden wir theils Pyelonephritis (Fall 2, 9, 31; vergl. auch Fall 30), theils eitrige Nephritis, Nierenabscesse (Fall 12, 16, 21, 28, 31) angegeben. In Fall 28 war durch Durchbruch eines Nierenabscesses eine allgemeine Peritonitis entstanden, an welcher Patient zu Grunde ging. Nur in einem Falle (Fall 17) ist ausdrücklich das Freisein von Nieren und Harnleiter betont.

Paracystitische Abscesse sind 3mal in den Fällen 10, 13, 18 angegeben.

Wie schon von Albarran und Phocas hervorgehoben wurde, scheint die Hämaturie bei Kindern nur ausnahmsweise vorzukommen. Dieses bei Erwachsenen so wichtige und charakteristische,

meist frühzeitig eintretende Symptom, welches allerdings gerade bei Sarkomen auch seltener beobachtet wird, als bei den anderen Geschwulstformen, aber immer noch, nach Albarran, unter 29 Fällen 18mal auftrat, findet sich in der Tabelle nur in 2 Fällen angegeben (Fall 5 und 29). In 2 weiteren Fällen ist Blutbeimengung des Urins erst ganz am Schlusse der Erkrankung erwähnt (Fall 6 und 13) und muss wohl mit der intensiven Cystitis, welche in beiden Fällen bestand, in Zusammenhang gebracht werden.

In mehreren Fällen ist sogar ausdrücklich hervorgehoben, dass keine Hämaturie beobachtet wurde, z. B. Fall 7 und 11.

Im Gegensatz zum Verlaufe bei Erwachsenen pflegt vielmehr die Erkrankung bei Kindern mit Harnbeschwerden, Harndrang, Harnverhaltung, Steinsymptomen zu beginnen.

Aus den genauer beschriebenen Fällen, die alle, wie schon bemerkt wurde, in Bezug auf Symptome und Verlauf eine grosse Aehnlichkeit haben, lässt sich etwa folgendes Krankheitsbild construiren, welches bei Knaben und Mädchen etwas verschieden ist:

Bei einem vorher gesunden, meist ca. 2 Jahre alten Knaben stellt sich allmählich häufiger Drang zum Urinlassen ein, wobei aber immer nur wenig Urin entleert wird. Das Drängen wird häufiger, und die entleerte Urinmenge wird immer geringer, so dass die stark gefüllte Blase vermittelst des Katheters entleert werden muss. Man vermuthet einen Stein, ohne jedoch einen solchen nachweisen zu können. Bei der combinirten Untersuchung per rectum und durch die Bauchdecken ist die infolge des häufigen Pressens hypertrophisch gewordene Blase als glatter, fester Tumor zu fühlen. Nachdem einige Tage lang der Katheter regelmässig eingeführt wurde, tritt eine Besserung ein (Fall 13 und 15), so dass sogar spontanes Urinlassen wieder möglich wird; doch ist diese nur von kurzer Dauer. Schon nach einigen Tagen stellen sich die früheren Beschwerden in erhöhtem Maasse wieder ein; es kommt zur vollständigen Harnverhaltung und Harnträufeln. Der Urin wird trübe, manchmal stinkend. Patient empfindet heftige Schmerzen in der Blase und Eichel und zieht fortwährend an seinem Glied, dabei verfällt er immer mehr und beginnt zu fiebern. Eiweiss im Urin; vielleicht auch geringe Blutbeimengung. Unter rascher Abnahme der Kräfte tritt der Tod ein, etwa 3 Monate nach Eintritt der ersten Erscheinungen.

Bei Mädchen besteht insofern ein Unterschied, als sehr bald beim Drängen der Tumor durch die Urethra heraustritt und in der Vulva sichtbar wird. Bindet man den vorliegenden Theil ab, so wächst er alsbald wieder nach, und wird dieser nochmals ent-

fernt, so erfolgt wiederum in kurzer Zeit ein Recidiv u. s. w., bis unter raschem Verfall der Tod eintritt (so z. B. in den Fällen 2, 3, 14).

Sieht man die Sectionsbefunde durch, so findet man sowohl bei Mädchen, als auch sehr häufig bei Knaben (Fall 10, 13, 15, 30) die Angabe, dass Stücke des Tumors sich bis in den Anfang der Harnröhre hineinerstrecken. Es liegt nahe, diesen Befund mit den regelmässig vorkommenden Symptomen: Harndrang, ganz besonders aber Incontinenz und Harnverhaltung in ursächlichen Zusammenhang zu bringen; die genannten Symptome würden dann, wie ich glaube, dadurch hervorgerufen werden, dass das in die Harnröhre hineinwachsende Stück des Tumors diese erweitert und gleichzeitig verschliesst. Es wäre ferner die in manchen Fällen (13, 15) erwähnte vorübergehende Besserung nach dem Katheterisiren dadurch bedingt, dass der in die Harnröhre hineinreichende Fortsatz der Geschwulst durch den Katheter aus der Harnröhre verdrängt würde, und das rasche Wiedereintreten der früheren Beschwerden würde dadurch zu erklären sein, dass der Fortsatz des Tumors sehr bald durch die Contractionen der Blase wieder in die Harnröhre hineingeräth. — Das Hineinwachsen von Theilen des Tumors in den Anfangstheil der Harnröhre ist auch bei Tumoren, die, von der Prostata ausgehend, secundär auf die Blase übergreifen, beobachtet, so z. B. in dem von Wind[1]) beschriebenen Fall. Es ist dies ein Verhalten, das wohl durch die mechanischen Verhältnisse bei der Urinentleerung bedingt sein dürfte, indem ein vom Blasengrund oder Blasenhals aus sich entwickelnder, rasch wachsender Tumor oder ein Theil desselben durch die Contractionen der Blase bei der Urinentleerung leicht in die Harnröhre hineingepresst wird und in derselben dann Raum hat, sich nach dem äusseren Ende zu auszudehnen.

Wenn diese Erklärung der Symptome richtig ist, so dürfte die erste Entwicklung der Neubildungen der Blase bei Kindern ganz symptomlos verlaufen, wenigstens ohne bis jetzt beobachtete Symptome, und die Erscheinungen erst dann eintreten, wenn der Tumor eine solche Grösse und Ausdehnung erreicht hat, dass die Harnröhrenmündung durch Stücke der Geschwulst verlegt wird. Dafür spricht einigermaassen auch der v. Linhart'sche Fall, bei dem der Tumor höchst wahrscheinlich angeboren war und fast 2 Jahre keine Symptome gemacht hatte.

Der Verlauf ist rapid; nur im v. Linhart'schen Fall sind als Dauer der Erkrankung 2 Jahre angegeben; gewöhnlich pflegt diese

1) Die malignen Tumoren der Prostata im Kindesalter. I.-D. München 1888.

Erkrankung schon nach ungefähr 10 Wochen nach Eintritt der ersten Erscheinungen zum Tode durch Infection (Cystitis — Pyelonephritis), und zwar auch bei gutartigen Geschwülsten (Fall 28: Fibromyom), und Urämie (Hydronephrose) zu führen.

Nach der Tabelle zu urtheilen, ist die Prognose eine fast absolut schlechte. Mit Ausnahme des von Billroth operirten Gussenbauer'schen Falles (Fall 27), bei dem es sich um eine relativ gutartige, einzige, gestielte Geschwulst handelte, sind alle Fälle sehr bald gestorben. Nur durch operative Entfernung kann Heilung erhofft werden.

Operationen[1]) sind nun 15mal ausgeführt worden.

In 7 Fällen wurden bei kleinen Mädchen (Fall 1, 2, 3, 14, 16, 17, 19) die aus der Urethra herausragenden Polypen abgetragen; in allen Fällen trat das Recidiv sehr rasch, auch bei mehrmaliger Entfernung ein; alle Fälle starben.

Bei Knaben wurde im Ganzen 8mal operativ vorgegangen: 3mal Perinealschnitt (Fall 4, 5, 18), 1mal Sectio perinealis bilateralis (Fall 32), 1mal Sectio perinealis lateralis und Sectio suprapubica (Fall 27: Gussenbauer), 2mal Sectio suprapubica (Fall 23 und 31), 1 mal Blasenschnitt ohne nähere Angabe (Fall 11; wahrscheinlich Perinealschnitt). Der Gussenbauer'sche Fall ist der einzige, der geheilt ist, bei allen anderen erfolgte der Tod entweder sehr bald nach der Operation (Fall 18: 44 Stunden p. op.; 11: 4 Tage; 6: 6 Tage; 4: 10 Tage p. op.), oder an rasch eintretendem Recidiv. Nur Fall 32 überlebte die Operation 2 Monate.

Diese recht traurigen Resultate haben wohl darin ihren Grund, dass man nicht radical vorgegangen ist, sondern sich damit begnügt hat, einfach den vorliegenden oder vorfallenden Geschwulsttheil abzutragen; der einzige Fall, bei welchem die ganze Geschwulst entfernt wurde (Gussenbauer), ist auch der einzige, der geheilt ist; er bot allerdings insofern günstige Aussichten, als es sich um eine relativ gutartige, einzige, gestielte Geschwulst handelte (Myosarkom). Wenn man es, wie leider in den meisten Fällen, mit breit aufsitzenden, multiplen oder die Wand infiltrirenden Geschwülsten zu thun hat, die dazu häufig um die Ureterenmündungen sitzen und schon eine grosse Ausdehnung erreicht haben, dann wird allerdings eine radicale Ent-

1) Die Eingangs erwähnten, von Phocas angegebenen Zahlen lassen sich ohne Weiteres nicht den meinigen zufügen, da unter ihnen ausser den 5 bei Albarran angeführten Fällen auch noch höchst wahrscheinlich mehrere weitere in den Tabellen enthaltene Fälle einbegriffen sind.

fernung kaum mehr ausführbar sein. Nach dem heutigen Stande der Blasenchirurgie wird man nur dann auf Erfolg rechnen dürfen, wenn man noch mit einer partiellen Resection der Blase auskommen kann. Wenn aber der Tumor schon eine derartige Ausbreitung erreicht hat, dass seine vollständige Entfernung nur durch Totalexstirpation der Blase (Bardenheuer, Gussenbauer, Küster, Pawlik, Kümmel u. A. m.) ermöglicht würde, dann werden die Aussichten auf Erfolg auf ein Minimum herabsinken. Denn von den bis jetzt ausgeführten Totalexstirpationen der Blase ist nur der von Pawlik auf dem Berliner Congress 1890 demonstrirte Fall von dauerndem Erfolge begleitet gewesen. Dieser besonders günstig gelagerte Fall betraf eine Frau mit multiplen, kleinen Papillomen; die Ureteren wurden in die Vagina befestigt. Alle übrigen Fälle starben meist kurz nach der Operation.

Als günstiges Moment fällt in die Wagschaale das anscheinend seltene Vorkommen von Metastasen; blos in Fall 6.

Aus alledem ist die eminente Wichtigkeit einer möglichst frühzeitig gestellten Diagnose ersichtlich. Denn je früher die Diagnose gestellt wird, d. h. je kleiner die Geschwulst ist, um so eher wird die Möglichkeit gegeben sein, durch einen verhältnissmässig kleineren Eingriff noch im Gesunden operiren zu können, und um so mehr die Aussicht auf Heilung steigen. Wird der Tumor dagegen erst als solcher erkannt, wenn er schon zur Urethra herausragt, oder gar äusserlich über der Symphyse fühlbar ist (Fall 6), dann wird es, wenn es sich nicht um eine einzige gestielte Geschwulst, wie in dem einzig dastehenden Gussenbauer'schen Fall, handelt, zur operativen Beseitigung und damit zur Heilung des Leidens überhaupt zu spät sein. In solchen Fällen sollte man nicht mehr operiren, sondern den Fall symptomatisch behandeln und sich damit begnügen, die Beschwerden zu lindern (Narcotica, Dauerkatheter, ev. bei Schwierigkeit, den Katheter einzuführen, Perinealschnitt zur Sicherung des Urinabflusses, wie in Fall 11).

Wie wir oben gesehen haben, hat es nun den Anschein, als ob die Harnblasentumoren bei Kindern längere Zeit symptomlos verlaufen und erst Erscheinungen zeigen, wenn sie eine gewisse Grösse erreicht haben. Ich glaube aber, dass man doch zu der Hoffnung berechtigt ist, es werde in Zukunft bei verdächtigen Fällen (Steinsymptome ohne nachweisbaren Stein) durch Anwendung aller Hülfsmittel der Untersuchung (combinirte Untersuchung in Narkose per rectum und durch die Bauchdecken, chemische und mikroskopische Untersuchung des Urins, Cystoskopie „mit kleineren, speciell für Kinder hergestellten

Instrumenten"[1])) und durch die genauere Kenntniss dieser Affection gelingen, zu einer frühzeitigeren Diagnose zu gelangen, und somit zu der Möglichkeit, dieser, wenn auch glücklicher Weise nicht häufigen, aber dafür um so bösartigeren, bis jetzt fast sicher in kurzer Zeit zum Tode führenden Erkrankung Herr zu werden.

Vielleicht gelingt es auch, neue Symptome herauszubringen; so erwähnt z. B. Albarran[2]), dass es ihm oft gelungen sei, bei Neubildungen der Blase eine nur mikroskopisch festzustellende Hämaturie zu constatiren.

Meinem hochverehrten Chef, Herrn Oberarzt Dr. Herzog, sage ich an dieser Stelle für die gütige Ueberlassung des Falles, sowie für die vielfache Anregung und Unterstützung meinen verbindlichsten Dank.

1) Albarran, l. c. p. 306. 2) l. c. p. 201.

Bemerkungen zu der Tabelle.

Fall 1—13 sind sicher als Sarkome zu bezeichnende Fälle.

Fall 14—24 sind Fälle, die als Myxome, Schleimpolypen u. s. w. bezeichnet sind, bei denen jedoch vielfach eine mikroskopische Untersuchung fehlt.

Fall 24 und 25 finden sich in Schmidt's Jahrbüchern 1860, Nr. 6 zusammen in einer Tabelle mit dem von Sperling unter die Schleimpolypen rubricirten Fall von Crosse (Fall 18) und gehören jedenfalls zu dieser Gruppe.

Die 3 letzten Fälle sind ihrer Structur nach nicht näher bezeichnet.

Nr.	Literaturangabe	Alter männl.	Alter weibl.	Diagnose, histologischer Befund	Symptome und Verlauf	Operation	Erfolg, Ausgang	Makroskop. Aussehen, Sitz, Grösse, Sectionsbefund
1	*Guersant*, Gaz. des hôpit. Nr. 23. 1868. p. 28; citirt nach Hirsch-Virchow. 1868. II. S. 165. Langenb. Arch. XIII. S. 139. Schmidt's Jahrb. CXXXIX. S. 307. Albarran, Les tumeurs de la vessie. p. 139. Sperling, Zur Statist. d. prim. Tumor. d. Harnbl. I.-D. Berlin 1883.	—	1 J. 10 M.	*Fibrosarkom* (Albarran, Sperling); das fundamentale Gewebe war Bindegewebe, von zahlreichen Zellen mit theils runden, theils oval. Zellkern. durchsetzt, mit einem reichen Netze von strotzend gefüllten Capillaren.	*Harndrang.* Beim jedesmaligen Drängen *erschien an der Mündung der Harnröhre* ein kleiner fester, rundlicher und röthlicher Tumor; heftige *Schmerzen, Fieber, äusserlich Brandigwerden* des Tumors; *aashafter Geruch aus der Scheide*, der aus der Blase vermittelst des Katheters entleerte *Urin* äusserst *übelriechend* und *trübe.*	Nach blutiger Erweiterung des Meatus urinarius ext. *Entfernung des Tumors* mit der Drahtschlinge. 1½ St. nach d. Operat. spontane Abstossung einer pilzförmigen Masse.	Gestorben am 7. Tage nach der Operation.	*Sitz:* an einer Stelle des *Blasenhalses.* Gewicht des Tumors 15 Grm. Keine Section.
2	*Siewert*, I.-Diss. Greifswald; cit. n. *Winckel*, Krankh. d. weibl. Harnröhre u. Blase. Billroth u. Lücke, Deutsche Chir. 71. Lief.	—	3 J.	*Spindel-* und *Rundzellensarkom.*	Durch die Contractionen der Blase in die *Harnröhre getrieben*, wucherte in die Scheide hinein und dehnte sie derart aus, dass der Muttermund erweitert wurde.	In 3 Woch. *dreimalige Entfernung* von fast handtellergrossen Stücken.	Gestorben; immer wieder rasches Nachwachsen.	*Sitz: vordere Blasenwand*, eitrige *Cystitis*, Atresie des l. Ureters, *l. Hydronephrose, Pyelonephritis dext.*, eitrige *Peritonitis*, brandiger Zerfall einiger Geschwulsttheile.
3	*Butlin*, Lancet 1882. Vol. I. p. 310, s. auch Albarran u. Sperling, l. c.	—	4 J.	*Rundzellensarkom.*	*Röthliche fungöse Massen ragten aus der Urethra.*	*Mehrmalige Entfernung* der herausragenden Tumoren.	Gestorben; rasches Nachwachsen.	Blase und Vagina bildeten eine mit dendritischen Vegetationen ausgefüllte Höhle.
4	*Chaffey*, Pathol. Transact. XXXVI; cit. nach Hirsch-Virchow. 1885. II. S. 220. Albarran, l. c.	3½ Jahre	—	*Lymphosarkom.*	*Cystitis.* Krankheitsdauer 8 Monate.	*Perinealschnitt.*	Gest. am 10. T. nach d. Operat. an Peritonitis; nach d. Operat. an Scarlatina erkrankt.	*Sitz: vordere Wand;* mehrere Knoten, deren grösster von der vorderen Wand sich auf die Ureterenmündung erstreckte.
5	*Fenwick*, Path. Transact. 1886. XXXVII. p 213; cit nach Hirsch-Virchow. 1886. II. S. 240. Albarr., l. c.	8 J.	—	*Fibrosarkom.*	*Hämaturie.*	*2 mal Perinealschnitt.*	Gestorben 6 Monate nach Beginn der Hämaturie.	Kirsch- bis kleinpflaumengrosse Polypen von variabler Form, die *ganze Blasenwand* bedeckt.

		medic. Wochenschr. 1896. Nr. 50. S. 483, und *Pribram*, Ebenda, 1886. Nr. 49. S. 469.			*kom*, von der Submucosa ausgehend. Spindelzellen häufig in Fettdegeneration begriffen, in Zügen gruppirt; geringer Gefässreichthum. Mucosa im Allgemeinen frei, blutreich, ödematös, mit vielen polypenartigen Anhängen, aus gequollenem Schleimhautgewebe bestehend.	*Erweiterung der Venen an den Bauchdecken.* Punction des Ascites, worauf mit dem Nélaton 720 Com. *trüben Harns* entleert wurde, dem einige Tropfen *Blutes* nachfolgen. Nach der Punction *apfelgrosser Tumor über der Symphyse* zu fühlen. Harn blutig-ammoniakalisch, enthält Eiweiss. Dauer der Erkrankung *mehrere Wochen.*		6 Tage nach der Aufnahme unter Zunahme d. Collapses und der Hämaturie.	*Blase.* Der Tumor *infiltrirte* einerseits die Wand d. Blase diffus u. bildete andererseits *zwei breit aufsitzende Tumoren*, davon einer an d. Oberfläche exulcerirt; secund. Befallensein d. *Prostata* und *Samenbläschen. Metastasen:* haselnussgrosse *Lymphdrüse* am unt. Ende d. l. Ureters — in d. Höhle d. Blase ein halbhühnereigrosser *freier*, röthlicher, grauer Knollen von Aftermasse — Compress. d. r. Ureters durch den Tumor, *r. Hydronephrose*, durch den abgestoss. Tumor Verlegung d. Harnröhre und *l. Hydronephrose.* Durch die Hydronephrose *Compression* d. *Mesenterialvenen* u. Transsudat. in d. Bauchhöhle. *Cystitis. Hypertrophie d. Musculatur.*
	7	*Lostalot*, Revue des mal. de l'enf. 1888. Vol. VI. p. 461; cit. nach Albarran, l. c. p. 108. No. 25.	4½ Jahre	—	Kleinzelliges *Rundzellensarkom.*	Keine Hämaturie; *Harndrang, Schmerzen.*	—	Gestorben an Urininfection.	*Sitz: Nähe des Collum; mehrere gestielte Polypen* mit glatter Oberfläche.
	8	*Albarran*, Les tumeurs de la vessie. Paris 1892. p. 447. No. 61 der Tabelle u. p. 101.	—	Kind	*Myxosarkom.* Drüsenartige Wucherungen in Zusammenhang mit dem d. Oberfläche der Polypen überziehenden Epithel.	Keine Krankengeschichte.	—	Gestorben.	*Sitz: Blasenhals* und *Trigonum*, den Schleimpolypen der Nase gleichend.
	9	*Albarran*, l. c. p. 449. No. 65; s. auch *Lostalot*, Ann. des mal. de l'enf. 1888.	4½	—	*Myxosarkom.* Zellen stellenweise in Bündeln angeordnet. Amorphe Intercellularsubstanz sehr reichlich.	Intensive *Cystitis.* Beginn vor 2 *Monaten.*	—	Gestorben.	*Sitz: Blasenhals;* multiple knotenförmige Gewächse, doppelte *Pyelonephritis.*

Nr.	Literaturangabe	Alter männl.	Alter weibl.	Diagnose, histologischer Befund	Symptome und Verlauf	Operation	Erfolg, Ausgang	Makroskop. Aussehen, Sitz, Grösse, Sectionsbefund
10	*D'Arcy Power*, Transact. of the pathol. soc. 1888; cit. nach Centralblatt f. Chirurgie. 1889. S. 642.	Kind	—	*Alveolarsarkom.*	*Bei jeder Urinentleerung Schmerzen* in *Blase* u. *Bauch.* Nach Incision ein. *unterhalb des Nabels* entstandenen *Abscesses* blieb eine Urinfistel zurück, während auf dem natürlichen Wege sehr wenig Urin entleert wurde. Beginn der Erkrankung vor *8 Wochen.*	—	Gestorben; ging rasch zu Grunde.	*Sitz:* in der *Nähe der Ureteren* auf jeder Seite der *verdickt. Blasenwand;* unregelmässig gelappte Geschwulst festsitzend, mittler. Theil frei beweglich, so dass die Harnröhrenöffnung verlegt werden konnte. Communic. zwischen Blase u. *Abscesshöhle* nicht gefunden. Ureter. ausgedehnt.
11	*Morgan*, Medical Tim. No. 1833; cit. nach Jahrb. f. Kinderheilk. N. F. Bd. XXVI. 1887. S. 407.	3 J.	—	*Lymphosarkom* mit Spindelzellen und Rundzellen.	Hatte *stets Schwierigkeiten beim Uriniren* gezeigt. In den letzten 12 Mon. *Schmerzen* im Hypogastrium vor der Urinentleerung. *Harnverhaltung.* Hämaturie nie beobachtet; kein Eiweiss im Urin. Blasenmusculatur erschien atonisch.	Blasenschnitt (wegen Schwierigkeit zu katheterisiren).	Gestorben nach 4 Tagen an Peritonitis.	*Sitz:* vom *Blasenhals* und von d. *vorderen Blasenwand* ausgehend, den *Blasengrund* bis zur Einmündung d. Ureteren einnehmend. An d. Oberfläche weich krümlig, gegen die Tiefe fester. Dilatation d. Blase um 1/3, diffuse eitrige Peritonit., keine Metastasen.
12	*Dittrich*, Prager med. Wochenschr. 1889. Nr. 480. S. 557 ff.	1 3/4 Jahre	—	*Spindelzellensarkom.* Submucosa u. Muscul. von ein. sehr zellreich. Gewebe infiltrirt, aus dicht gedrängt. Spindelzellen mit eiförmig. Kern bestehend, die zu Zügen angeordnet in verschiedener Richtung verlauf. Geschwulstmasse bis dicht gegen d. Schleimhaut vorgedrungen. Epithel d. Schleimhaut intact.	Soll längere Zeit an *Harnbeschwerden* gelitten haben. Keine Krankengeschichte. Sectionsfall. (Gerichtl. Section wegen nicht sicher constatirter Todesursache.)	—	Gestorben.	*Sitz:* nahm die *ganze Blasenwand* ein, ragte in mehr. Protuberanzen in die Blasenhöhle. *Muscularis verdickt,* secund. Befallensein d. *Prostata* u. der *Samenbläschen.* Eitr. *Cystitis,* eitr. *Nephrit. Pyonephrose, Anämie,* hochgrad. Abmager. (eitrige Bronchitis, lobuläre Pneum. r.).
13	Eigene Beobachtung.	2 3/4 Jahre	—	*Rund- und Spindelzellensarkom.* Drüsenartige Wucherungen in Zusammenhang mit dem die Papillen überziehend. Epithel.	*Harnbeschwerd., Steinsymptome, Harndrang, Harnverhaltung,* spät. *Harnträufeln,* z. Schluss Urin blutig gefärbt. *Ziehen am Penis, Fieber,* Blase bei d. combin. Unters. als *apfelgrosser,* fester *Tumor zu fühlen.* Dauer d. Erkrankung ca. 12 Woch. Nach dem Katheterisiren *vorübergehende Besserung.*	—	Gestorben.	*Sitz: unt. Drittel, wurstförm. Fortsatz,* der sich bis in d. *Anfang d. Harnröhre* erstreckt. Kleine Tumoren üb. d. ganze Oberfläche d. Blase ausgebreitet. *Cystitis, Erweitg. d. Ureteren. Hydronephrose, paracyst. Abscess, Hypertrophie d. Blase. Hufeisenniere.*

	14	*Ilbarran*, l. c. p. 436. Nr. 37 der Tabelle.		4 J.	*Fibromyxom.*	*Erscheinen des Tumors in der Urethra seit 7 Monaten.*	*7malige Entfernung* mit dem Ecraseur durch die Urethra.	Gestorben 40 Tage nach der Operation.	*Sitz: Blasenhals, Fundus und Umgebung in d. Blase zerstreut.* Aspect mamelonné myxomateux *gestielt, glatte Oberfläche.*
	15	*v. Linhart*, Wiener medic. Presse. 1867. Nr. 10 und 11.	3 J. 9 M.	—	*Myxom;* schleimige Grundsubstanz, zahlreiche kleine, rundliche, ovale Zellen enthaltend.	Seit 2 *Jahr. Harnbeschwerden.* Konnte zeitweilig Urin lassen, nie aber vollständig die Blase entleeren; nach jeder Urinentleerung heftige *Schmerzen; plötzliche Unterbrechung des Urinirens; Harndrang. Ziehen* und Drücken am *Penis* u. *Präputium.* Später *völlige Harnverhaltung. Urin* molkenähnlich, *trübe; später übelriechend.* Nach dem Katheterisiren *vorübergehende Besserung*, sogar spontanes Urinlassen möglich; bald aber Zunahme des *Fiebers, rascher Verfall.*	—	Gestorben an Urämie.	*Sitz: Fundus und Seitenwände;* polypenartige Auswüchse, mit verschied. dicken *fibrösen* Theilen, grosse Knollen bildend. Am *Trigonum* u. *Ostium vesicale* kleiner u. lang gestielt. Im *Ostium vesicale der Urethra* ein *grösserer lappiger Tumor beweglich. Angeboren. Divertikel,* dessen Mündung links am Trigonum, dessen Höhle ebenfalls mit Geschwulstmassen erfüllt. *v. Linhart* hält die Myxomtumoren auch für *angeboren.* Nach Aussage der Eltern soll auch eines ihrer Kinder an Verbildung der Blase gelitten haben.
	16	*Birkett*, Medic. chirurg. Transact. 1858. LXI. p. 311 bis 313; cit. nach *Gersuny*, Langenbeck's Archiv. XIII. S. 138 ff., Schmidt's Jahrbücher 1860. Bd. CVI. Nr. 6.	—	5 J.	*Fibröser Polyp, Schleimpolyp* (Sperling). Zellen und Kerne eingebettet in ein Netzwerk zarter wellenförmiger Fasern. Oberfläche mit Cylinderepithel bedeckt. Ausgang von der Schleimhaut und dem submucösen Gewebe.	Seit *8 Wochen Schmerzen* in der *Blase;* seit *6 Wochen Harnverhaltung. Aus der Harnröhre trat eine dunkelrothe Geschwulst* hervor, neben welcher man den Finger einführen konnte. *Kachexie.* Krankheitsdauer *10 Wochen.*	*Abbinden* der vorgefallenen Geschwulsttheile.	Gestorben an Erschöpfung nach 2 Wochen.	*Sitz: Blasenhals.* 2/3 der ausgedehnten Blase von einer birnförmigen Masse erfüllt, die aus einer Anzahl an der Basis schmalen, aber nicht eigentl. gestielten Geschwülste besteht und an der Blasenmündung der Urethra aufsitzt. Schleimhaut der Umgebung intact. *Musculatur hypertrophisch, Pyelitis, eitrige Nephritis.*

Nr.	Literaturangabe	Alter männl.	Alter weibl.	Diagnose, histologischer Befund	Symptome und Verlauf	Operation	Erfolg, Ausgang	Makroskop. Aussehen. Sitz, Grösse, Sectionsbefund
17	*Plieninger*, Württemb. med. Corr.-Bl. 1834. Nr. 23; cit. nach Gersuny, l. c., Sperling, l. c., Schmidt's Jahrb. Bd. IV. S. 300.	—	3¾	*Schleimpolyp* (nach Sperling).	*Stuhldrang* mit Prolapsus ani. *Herausragen* einer Excrescenz von Form u. Grösse einer Erdbeere aus d. *Harnröhre;* beim Sondiren in d. linken Blasengegend ein hart. Körper — vom Mastdarm aus mandelgrosser, ovaler Körper zu fühlen — *Abmagerung.*	*Abbindung* der herausragenden Geschwulst.	Gestorben an Peritonitis.	*Sitz: Blasengrund, ganze hintere Fläche.* Schwammige Excrescenzen (in einer derselben ein erbsengrosser, rundl. Körper, vom Aussehen ein. Krystalllinse), ausserdem mehrere mandelgrosse, knorpelharte Geschwülste. *Nieren u. Harnleiter gesund.* Harnblase sehr *ausgedehnt verdickt*, allgemeine eiterige *Peritonitis.*
18	*Gersuny*, Langenbeck's Archiv. Bd. XIII. S. 138 v. *Crosse* beobachtet, ausführl. bei Coneson, The disease of the bladder. London 1862. XI. Kap. Schmidt's Jahrb. Bd. CVI. 1860. Nr. 6. Sperling, l. c.	1½ J.	—	*Schleimpolyp* (nach Sperling).	Beim *Sondiren* in der Blase eine *Geschwulst zu fühlen; per rectum* die contrahirte Blase als doppeltwallnussgr. Geschwulst zu *fühlen; Harndrang, Harnträufeln.*	*Sectio perinealis* (Abtragung der durch die Wunde vorfallenden Polypen).	Gestorben 44 St. nach d. Operation.	*Sitz: Umgebung des Blasenhalses.* Menge weinbeergrosser gestielter Polypen, *den Nasenpolypen ähnlich* durchscheinend, alle von der Schleimhaut ausgehend. *Hydronephrose.* Im Blasengrund kleiner dickwandiger Abscess, zwischen Bauchfell und Musculatur der Blase.
19	*Marsh*, Transact. of the path. Soc. XXV. p. 178; cit. nach Sperling, l. c.	—	2 J.	Schleimpolyp.	Erstes *Erscheinen* d. Polypen in der *Harnröhre vor 1 Jahr.* Vom Rectum aus eine Masse wie ein kleines Hühnerei zu fühlen.	6mal *Abbindung* der sich herausdrängenden Polypen.	Gestorben.	*Sitz: Fundus und Hals;* sehr weiche, kleinere und grössere gestielte Polypen *vom Charakter eines Nasenpolypen. Hypertrophie der Blasenwände.* Auf der Schleimhaut der *Vagina* die[illegible] *Polypen.*

	Tim. and Gaz. 1874. I. p. 602; cit. nach Sperling, l. c.		chen	Sperling); hyperplast. Gebilde der Schleimhaut, keine Neubildungen; an der Basis fibröse, an den Spitzen zellig, stark vascularisirt; die Spitzen tragen kein Epithel.			Gestorben.	*Menge weicher Polypen* über die Schleimhaut verstreut. Dieselben Polypen auf der Schleimhaut der *Vagina*.
21	*Hutchinson*, Med. Tim. and Gaz. 1857. p. 433; cit. nach Schmidt's Jahrb. 1858. Bd. IC. Nr. 7. S. 17.	1 J. 1 M. altes Kind	—	*Schleimpolyp.* Feines Faserzellgewebe, zum grösseren Theil aus granul. od. früher homog. Substanz mit eingebetteten Kernen bestehend, darüb. eine grosse Menge Epithel.	Seit *8 Wochen Steinsymptome.* Bildung eines *Abscesses am Nabel*, nach Incision desselben entleert sich Urin aus demselben; *durch den Verschluss d. Urethra* hatte sich der Urachus wieder geöffnet.	—	Gestorben.	Breiter weicher Polyp, der wie eine Klappe das Orific. urethrae verschlossen hatte. — *Blasenwände verdickt*, in der *r. Niere* 2—3 *Eiterpunkte.*
22	*Winckel*, Krankh. der weibl. Harnröhre und Blase, Pitha u. Billroth. S. 168.	—	neugeboren	*Schleimpolyp.*	Bei der Section gefunden.	—	—	*Zwei gestielte Polypen* an d. *hinteren Blasenwand.*
23	*Batchelor*, Med. News. July 19. 1890. Cit. nach Hirsch - Virchow. 1890. II.	4½ J.	—	*Schleimpolyp.* Keine mikroskopische Untersuchung.	—	*Sectio suprapubica.*	Gestorben 23 Tage nach der Operation.	*Multiple gest. Geschwülste;* keine Autopsie.
24	*Jowers*, Hosp Rep. XXIII. p. 236; cit. nach Hirsch-Virchow. 1888. II. S. 314.	9 J.	—	*Schleimpolyp.*	Die Diagnose schwankte zwischen Blasenstein und Blasentuberculose.	—	Gestorben.	*Multiple Polypen.* Erweiterung d. *Ureteren. Pyelitis.*
25	*Stanley-Savory*, 1852; cit. nach Schmidt's Jahrb. 1860. Bd. CVI. Nr. 6.	1 J.	—	*Schleimpolyp (?).*	Krankheitsdauer 10 Wochen.	—	Gestorben an *Nierenkrankheit.*	Gestielte Geschwulst in d. Blase.

Nr.	Literaturangabe	Alter männl.	Alter weibl.	Diagnose, histologischer Befund	Symptome und Verlauf	Operation	Erfolg, Ausgang	Makroskop. Aussehen, Sitz, Grösse, Sectionsbefund
26	*Astley-Cooper*, cit. nach Schmidt's Jahrb. 1860. Bd CVI. Nr. 6.	10—12 J.	—	*Schleimpolyp (?).*	—	—	Gestorben.	Zahlreiche gestielte Geschwülste.
27	*Gussenbauer*, Archiv f. klin. Chir. 1875. S. 411 ff.	12 J.	—	*Myosarkom.*	*Harndrang*, *Schmerzen* in der *Eichel* und *Blasengegend*; grosser Tumor *durch die Bauchdecken zu fühlen*; ebenso per rectum; durch die combinirte Untersuchung per rectum und mit Sonde als die hintere Blasenwand einnehmend zu fühlen. — *Cystitis* mässigen Grades.	*Sectio perinealis lateralis* zur Verificirung der Diagnose u. alsdann *Sectio suprapubica* und Exstirpation des Tumor.	*Geheilt* nach 4 Wochen.	*Sitz: Hintere Blasenwand; faustgross, höckerig*, mit einer Basis von 7 Cm. Umfang *der Muscularis aufsitzend.* Oberfläche glatt.
28	*Cooper-Forster*, The surg. diseases of the children. London 1860; cit. nach Langenbeck's Archiv. III. S. 13.	2 J.	—	*Fibromyom.*	*Aeusserlich durchzufühlende* von der Hinterfläche d. Blase ausgehende *orangegrosse* Geschwulst.	—	Gestorben an Peritonitis.	*Sitz: Hinterfläche d. verdickten* Blase; orangegross; am *Hals* und in der Umgebung der Harnröhre Menge fibröser Polypen mit dünnem Stiel. *Compression der Ureteren* durch die grosse Geschwulst. Hydronephrose. *Vereiterung einer Niere*, von wo aus sich Eiter in die Bauchhöhle ergossen hatte.
29	*Livio*, cit. nach Albarran, l. c. p. 135. *Morfan*, Rev. des Sc. méd. Vol. XXX. p. 616.	13 J.	—	*Rhabdomyom.* Muskelfasern mit zahlreichen Kernen, an das Aussehen der embryonalen quergestr. Muskelfasern erinnernd; im Stiel deutlicher Zusammenhang mit d. Muscularis der Blase.	*Hämaturie;* Blutgerinnsel im Urin.	—	Gestorben an Anämie.	*Sitz: Unteres Drittel;* polypenförmige Tumoren mit langem Stiel, dunkelroth, geronnenem Blut gleichend, die kleineren unter ihnen gestielt. Blase verdickt. „Colonnes et cellules."

30	*Ernst*, cit. nach *Gersuny*, l. c., S. 137. Protokoll d. Ges. d. Schweizer Aerzte in Zürich. Bd. II. S. 148.	5 J.	—	Cystofibroid.	Anfälle von *Ischurie*, abwechselnd mit *Incontinenz* (Präparat).	—	Gestorben unter urämischen Erscheinungen.	*Sitz: R. Seite d. Fundus;* apfelgross, gestielt, an der Peripherie d. grössten Cyste mehrere kleine, die nach aussen ragten und von polypösen Excrescenzen bedeckt waren; eine solche lange frei schwebende *„penisartige" Verlängerung* ragte in *die Urethra* hinein. *Schleimhaut* und *Muskelhaut verdickt. Ureteren* colossal *erweitert. Nieren gross infiltrirt.*
31	*Phocas*, Ann. des mal. des org. génito-urinaires 1892. p. 408 u. 409.	6½ J.	—	Tumor.	Diagnose durch den hohen Blasenschnitt ermöglicht. — Mehrere palliative Operationen.	*Sectio suprapubica.*	Gestorben; Recidiv nach 1 Monat.	*Pyelonephritis.*
32	*Charbon und Ledeganck*, Bulletin de l'acad. royale de méd. de Belgique. XX. Bd. 5. Hft.; cit. nach Jahrb. f. Kinderheilk. Bd. XIII. 1879. S. 420.	3 J.	—	Zottige Degeneration (Papillom).	*Steinsymptome.* Bei Untersuchung mit der Sonde gelangt man an einen harten Körper, den man für einen Blasenstein hielt.	Bilateraler Blasenschnitt (zur Entfernung des vermutheten Steins).	Gestorben 2 Monate nach der Operation; 14 Tage vor dem Tode prolabirte eine hühnereigrosse, gestielte, blumenkohlartige Masse aus der Perinealwunde.	*Sitz: Blasengrund;* rauhe, weiche, brüchige Masse, aus blumenkohlartigen Wucherungen bestehend. Keine Section.

Erklärung der Abbildungen.

(Tafel IX.)

H Hufeisenniere.
N erweiterte Nierenbecken.
R Rectum.
U erweiterte Ureteren.
A paracystitischer Abscess.
V Blase.
T Tumor.
F wurstförmiger Fortsatz des Tumors.
Oe Orificium ext. urethrae.
Sc Scrotum.
B Stück der Bauchdecken über dem Abscess.
Sy Stück der Symphyse.

XIV.

Die ersten 12 Jahre der Diphtheriebaracke in Bethanien.

Ein Beitrag zur Statistik

von

Dr. Curt Hagen,

mit einigen einleitenden Bemerkungen und einigen Schlussbetrachtungen

von

Prof. Dr. Edm. Rose.

(Mit 1 Abbildung.)

I. Einleitung.

Im Jahre 1881 übernahm ich als dirigirender Arzt die chirurgische Abtheilung vom Central-Diakonissenhause Bethanien in Berlin an Stelle von Wilms und kehrte damit nach 14jähriger Abwesenheit in Zürich an die Stelle meiner allerersten Wirksamkeit zurück. Ich war überrascht von der gewaltigen Zunahme, welche in der Zeit Croup und Diphtherie gemacht hatten. Ihr Auftreten in Berlin hatte damals den Fortschritt dieser Krankheiten in Zürich weit hinter sich gelassen.

Die ersten vereinzelten Fälle waren in Bethanien im Jahre 1861 zur Operation gekommen. In den 4 Jahren 1861—64 assistirte ich Wilms bei 53 Croupschnitten; 14 kamen davon durch (gleich 26 Proc.). Ich selber habe dann in Berlin, theils in seiner Vertretung, später als Privatdocent consultirt, 13 Operationen der Art gemacht. Gerade ebenso viel Croupschnitte hatte in dieser Zeit (1860—67) Billroth in Zürich vorgenommen und von diesen 13 einen Knaben durchgebracht (gleich 7,69 Proc.), wie denn in seinen ersten 17 klinischen Jahren in Zürich und Wien von seinen 18 Croupschnitten überhaupt nur einer [1]) am Leben blieb.

An beiden Orten hat sich dann die Krankheit immer mehr ausgebreitet, und die Croupoperation stetig mehr eingebürgert. In den 14 Jahren, dass ich der chirurgischen Klinik im Zürcher Cantonsspital vorstand (vom August 1867 bis April 1881), sind dort 157 Kranke

1) Th. Billroth, Chirurg. Klinik. Zürich 1860—1867. Berlin, bei Hirschwald. 1869. S. 201. Derselbe, Chirurg. Klinik. Wien 1871—1876, nebst einem Gesammtbericht über die chirurgischen Kliniken in Zürich und Wien 1860—1876. S. 218. Berlin, bei Hirschwald. 1879.

(mit einer Mortalität von 63 Proc.)[1]) zur Operation gekommen. Ganz andere Fortschritte hatte die Operation unter der Zeit bei Wilms in Bethanien gemacht. Aus dem Bericht von Settegast[2]) ist bekannt, dass von 1861—76 unter 754 Croupschnitten 235 zur Rettung führten. Aus den Jahresberichten der Anstalt ergänze ich für

1877	unter	89	Croupschnitten	38	Geheilte,	
1878	=	149	=	34	=	
1879	=	131	=	31	=	und
1880	=	142	=	45	=	

Unter Wilms' Leitung sind also im Ganzen in den 20 Jahren von 1861—80 eingeschlossen 1265 Croupschnitte mit 383 Heilungen (= 30,276 Proc.) gemacht worden.

Viel gewaltiger gestaltete sich nun die Diphtherie in Berlin in den 80er Jahren. Als ich Anfang April 1881 die Station etwa ein Jahr nach Wilms' Erkrankung[3]) übernahm, zeigten sich mir ganz ungewöhnliche Verhältnisse. Bald kam es zu mehrfach wiederholten Malen vor, dass binnen 24 Stunden 7 Tracheotomien unumgänglich nöthig waren. Es dauerte wenige Jahre, so konnte jetzt in Bethanien, trotz der ungünstigen Erfolge auf der Höhe der Epidemie, 1889 das tausendste durch den Croupschnitt gerettete Kind gesund entlassen werden.[4])

1. Die Einrichtung der Diphtheriebaracke.

Kein Wunder kann es nehmen, dass bei so gewaltiger Zunahme der Krankheit die alten Verhältnisse sich als unzureichend erwiesen. Die Einrichtungen, wie sie Settegast geschildert (S. 876), waren ganz unhaltbar geworden. In dem „Evacuationshaus", welches seiner Zeit (1872) zur Verbesserung des Gesundheitszustandes im Garten des Krankenhauses errichtet war, dienten die 2 Eckzimmerchen[5]) am Ende für die Diphtherie; sie reichten jetzt eben gerade noch anfangs für die frischen Fälle aus. Als verantwortlicher Leiter der Abtheilung ohne mein Zuthun und zu meiner Ueberraschung berufen, sah ich mich gezwungen, im Curatorium der Anstalt in aller Form die Verantwortung abzulehnen, bis eine durchgreifende Umgestaltung der Verhältnisse durchgeführt sei. Es musste durchaus für mehr Platz ge-

1) Vgl. Lüning, Resultate und Technik der Tracheotomie bei Croup und Diphtheritis im Schweiz. Correspondenzblatt. Bd. XIII. 1883. S. 66.

2) Langenbeck's Archiv. Bd. XXII. S. 882.

3) Wilms starb nach langen Leiden am 24. September 1880.

4) Da im Jahre 1881 im Ganzen 213, in diesem 1894 schon 100 Kinder operirt worden sind, beträgt die Anzahl der Croupschnitte in Bethanien jetzt viel über 4000, zumal hier die Tr. sup. bei Männern nicht mitgerechnet worden sind.

5) *a* und *b* im Grundriss. Vgl. die Abbildung auf S. 345.

sorgt und eine Absonderung viel strenger durchgeführt werden, wenn die Fälle im Hause selber sich nicht weiter verbreiten, sondern aufhören sollten. Ein Neubau war durch das grosse bestehende Deficit der Anstalt, welche weder vom Staat, noch von der Gemeinde einen Beitrag zu ihrer Unterhaltung empfängt, vollständig ausgeschlossen. Demgemäss wurde auf meinen Vorschlag der Beschluss gefasst, dass die ganze für die Frauenabtheilung errichtete Baracke mitsammt den beiden bisher für die Diphtheriekranken benutzten Zimmerchen jetzt ausschliesslich für die Diphtheriekranken eingerichtet wurde. Zugleich wurde diese „Diphtheriebaracke" mit eigenem Personal, 20 Betten [1]) und eigenem Inventar ausgestattet. Es wurde nicht nur in jeder Beziehung die Diphtherieabtheilung von meiner Kinderstation getrennt, sondern schliesslich auch ein eigener (vierter) Assistent als Arzt für die Diphtheriebaracke angestellt, dem, wie auch den Schwestern, der Verkehr mit den gefährdetsten Theilen des Krankenhauses (besonders also den Kinderabtheilungen) ganz untersagt war. Je mehr mit dem Anwachsen der Diphtheriekranken es mir unmöglich war, alle Fälle selbst zu operiren, desto mehr trat er an meine Stelle und wurde bei der Tracheotomie von dem Assistenten der Männerabtheilung unterstützt, wie ich denn schon vor Billroth's Warnung [2]) darauf gehalten habe, dass bei jeder Tracheotomie — es wird grundsätzlich immer nur die untere bei unseren Croupkindern gemacht — stets zwei Aerzte (nicht blos zur gegenseitigen Unterstützung, sondern auch zur Deckung gegen üble Nachrede) zusammen wirksam sind. Uebrigens ganz, wie auch schon vor 200 Jahren Matthäus Gottfried Purmann, churbrandenburgischer Feldscher und späterer Stadtarzt von Breslau, in seiner „Rechten und wahrhaftigen Feldscherkunst" angerathen hat, trotzdem er so Viele [3]) von der Erstickung bei der bösartigen Bräune durch die Tracheotomie gerettet hat — in Deutschland, beiläufig 150 Jahre, ehe Bretonneau und Trousseau in Frankreich den Croupschnitt fast 2000 Jahre nach Asclepiades von Bithynien neu erfanden. Der Assistent der Männerabtheilung hat dieses Amt bekommen, weil auf die Männerabtheilung allein mir noch niemals Uebertragungen vorgekommen sind, und überhaupt Ansteckungen mit Diphtherie bei Männern sehr viel seltener (freilich dann auch in schwererer Form), als bei Frauen und Kindern auftreten. Die seltenen Fälle von Diphtherie bei Männern ergeben sich noch dazu auf der inneren Station meist im Verlauf des Typhus und werden dann dort auf einem Isolirzimmer behandelt, allenfalls, wenn etwa Glottisödem hinzutritt, in

1) Worunter 4 für Erwachsene. 2) Chirurg. Klinik. Zürich 1869. S. 201.
3) Dritte Auflage 1693, vierte Abth. Kap. 1. S. 227.

ein Isolirzimmer der chirurgischen Abtheilung (womöglich der chirurgischen Männerbaracke) zur Operation verlegt. Da bei ihnen stets die Tracheotomia superior gemacht ist, fallen sie hier von selbst aus. So handelt es sich beim Krankenbestand der Diphtheriebaracke also ausschliesslich um Kinder unter 14 Jahren und um Frauen; letztere gehören meist dem Dienstmädchenstande an und sind infolge des Dienstbotenabonnements stark vertreten, wie sie denn auch infolge dieses contractlichen Verhältnisses jeder Zeit Aufnahme finden. Sonst war die Diphtheriebaracke nach Beschluss des Curatoriums nur für Nothfälle bestimmt und reichte mit ihren 20 Plätzen oft nur mit Mühe dafür aus; denn auch auf der Höhe der Epidemie im Jahre 1884 schlossen die Geldverhältnisse jede Erweiterung der Baracke aus.

Unbedingt wurden jetzt also alle Kranken aufgenommen, bei denen die Operation in baldiger Aussicht stand, ein Weitertransport ärztlicherseits nicht verantwortet werden konnte. Dementsprechend wurden auch Masern- und Scharlachkranke mit Croup unbedingt aufgenommen, wenn die Operation vor der Thür stand; für solche Fälle wurde jetzt eines der kleinen Eckzimmerchen (*b*) bestimmt, in dem früher allein die Croupschnitte lagen. Das andere wurde Operationszimmer (*a*). Stand keine Operation bei diesen Fällen in Aussicht, so wurden sie nach Beschluss des Curatoriums auf besonderen Antrag des vormaligen dirigirenden Arztes der inneren Abtheilung (Herrn Geh. San.-Rath Dr. Goltdammer) ein für allemal abgewiesen, da nach § 30 der Statuten, auf die hin die Anstalt gegründet, Unheilbare und Ansteckende ausgeschlossen sind, und bei der Zunahme der Scharlach- und Masernepidemien, mangels eines eigenen Absonderungshauses der inneren Abtheilung, bei der geringen Zahl kleiner Isolirzimmer zu leicht Uebertragungen auf die übrigen Kranken und Schwestern vorkommen konnten und auch zuletzt trotz aller Aufmerksamkeit und Sorgfalt vorgekommen sind. Der Transport nach anderen, für sie eingerichteten Krankenhäusern lässt sich ja leicht ausführen und somit auch rechtfertigen.

Liess nun im Sommer meist die Diphtherie in der Stadt und Umgebung nach, so stand nichts im Wege, dass die vorhandenen Plätze auch mit leichteren Fällen, oder auch mit solchen schwer septischen Kranken besetzt wurden, bei denen eine Operation gar nicht, oder wenigstens nicht gleich in Aussicht stand.

Schon infolge dieser verschiedenen Strenge bei der Aufnahme der Kranken giebt natürlich unser Krankenbestand kein ganz getreues Bild des Ganges der Epidemie in Berlin und Umgegend. Es ist das um so weniger der Fall, als, unserem Beispiele folgend, bald ein

Krankenhaus nach dem anderen veranlasst wurde, eigene Diphtherieabtheilungen einzurichten. Während anfangs selbst aus den Dörfern und Vororten im wohlhabenden Westen von Berlin Kinder zur Operation geschickt wurden, hörte das bei der Dringlichkeit des Falles ganz von selbst auf, sobald schon auf halbem Wege Krankenhäuser zur Aufnahme solcher Nothfälle bereit waren, und Bethanien wurde so immer mehr darauf hingeführt, den Bestand seiner Baracke aus seiner nächsten Nachbarschaft (Berlin S. O.), also aus den armen Schichten der Fabrikarbeiter-Bevölkerung der Luisenstadt und des Stralauer Viertels sowie aus den Arbeitervororten des Süd-Ostens, zu ergänzen, ein Umstand, der gewiss nicht gerade zum Vortheil der Mortalität beigetragen hat. Dadurch, dass hier in dieser Bevölkerung die Diphtherie am längsten gehaftet hat, ist es nun wieder gekommen, dass manche Krankenhäuser (z. B. im Westen) ihre kleinen Diphtheriebaracken schon längst haben eingehen lassen können, während bei uns die Aufnahme nie versiegt, ja sogar (vielleicht nur infolge dieses Schlusses) der Bestand wieder zu steigen scheint.

Das Schwanken in der Zahl und die Schwere der Fälle in der Diphtheriebaracke hatte noch eine zweite Maassregel zur Folge. Bei der in unserer Anstalt nothwendigen Sparsamkeit haben seiner Zeit die chirurgische Männerbaracke und die jetzige Diphtheriebaracke beim Bau eine gemeinsame Brandmauer (*c*) erhalten, die sie zwar vollständig trennt, allein sie stossen doch an ihrer schmalen Seite an einander. Die öffentlichen Eingänge (*d*) zu beiden liegen auf den entgegengesetzten schmalen Seiten, während die Thür in der Mitte der einen Längsseite (*f*) nur in einen gemeinsamen Vorraum führt, der ausschliesslich als Eingang für die beiden Schwestern der zwei Baracken dient und in die beiden Sonderesszimmer (*e*) der zwei Schwestern den Zugang gewährt. Um dieses Aneinandergrenzen noch unschädlicher zu machen, wurde die ganze Baracke von mir nun streng als Absonderungshaus eingerichtet, indem die Männerbaracke jetzt möglichst allen infectiösen Fällen, den Erysipelen und Phlegmonen, die uns aus der Stadt zeitweise recht zahlreich zugehen, allen ausgedehnten Eiterungen und unreinlichen Kranken, allenfalls auch septischen Fällen anderer Art eingeräumt wurde; ihre Besorgung wurde dem Arzt der Diphtheriebaracke (aber wieder mit gesondertem Personal und Inventar) übertragen, um ihn so ausschliesslich und hinreichend im Garten zu beschäftigen. Dass den schweren Eiterungen auch aus anderen Gründen der freiere Aufenthalt im Garten wohlthut, zeigt die langjährige Erfahrung in Bethanien. In meiner Abhandlung „Ueber die Krankenbehandlung in Zelten", welche sich in

den alten Charitéannalen (Jahrgang 1864, XII) findet, habe ich auf statistischem Wege gezeigt, welche Verbesserung des Gesundheitszustandes das Haus 1863 erreicht hat, als es zuerst in Norddeutschland im Sommer seine Schwerkranken der Männerstation in Zelten unterbrachte. Nach diesem Versuch hat man sie dann in den Kriegen in Schleswig 1864, Böhmen 1866 und anderwärts, jedoch nicht immer mit der nöthigen Umsicht, wie ich schon vor Jahren in meinem „Krankenzerstreuungssystem im Felde“ [1]) beklagt habe, wiederholt angewendet; in Libun, auf dem Schlachtfelde von Gitschin haben wir sie in der Noth wohl auch durch die Behandlung in den offenen Tennen der Scheunen mit Vortheil [2]) ersetzt. In Bethanien haben wir die Zelte in unserem Garten beibehalten; Baracken sind ja dauerhafter, aber bei der bekannten Durchlässigkeit von Holz und Stein doch inficirbarer als die Zelte, die so wie so in einigen Jahren eine Erneuerung treffen muss. So werden sie denn jetzt Sommers zur Lüftung und Reinigung der Baracke benutzt, indem die Männerkranken in das Zelt und die Diphtheriekranken dann in die Männerbaracke kommen, falls nicht einmal im Sommer eine Ebbe in der Aufnahme eintritt und uns gestattet, die Diphtheriekranken auf die Seiteneckzimmer zu beschränken und so die gründliche Lüftung und Reinigung der Diphtheriebaracke stückweise vorzunehmen. So habe ich also 1881 mit vollem Bewusstsein die Verwandlung des „Evacuationshauses“ von 1872 in ein „Absonderungshaus“ durchgesetzt und durchgeführt.

Es ist bekannt, weit über die Grenzen unseres Vaterlandes hinaus, dass in unserer „Musteranstalt“ von ehedem, in der Wilms schon 1854 hinter einander alle 17 Fälle von Oberschenkelamputation geheilt hatte,[3]) im Jahre 1865 der (in anderen Krankenhäusern damals nie [4]) ausgehende) Hospitalbrand leider Wurzel gefasst hatte. Meines Erachtens nach wurde er durch ein Danaergeschenk aus Schleswig-Holstein importirt: nach der Auflösung der dortigen, zum Theil stark vom Hospitalbrand befallenen Spitäler bekam Bethanien zum Geschenk mehrere grosse Säcke Charpie, die nach ihrem grauen Aussehen jedenfalls schon Jahre lang herumgestanden hatten. Das Umsichgreifen nöthigte 1870 zu einer Renovation der Anstalt. Neben einer besseren Spülung des anstossenden Schifffahrtskanals, der wegen der Schleuse oft stagnirte, durch ein 4 Fuss starkes Spülrohr, welches die Schleuse oberhalb Bethanien umgeht, neben dem Anschluss der Anstalt an die englische Wasserleitung, der Aufstellung eines Desinfectionsapparats

1) Berlin, bei Otto Janke. 1868. S. 25. 2) Ebenda. S. 27.
3) Vgl. mein „Krankenzerstreuungssystem im Felde“. S. 21.
4) Nussbaum in München hatte beispielsweise bei 80 Proc. seiner Wundflächen Hospitalbrand nach eigener Angabe. Langenbeck's Arch. Bd. XVIII. S. 707

mit Dampfheizung, der Verbesserung der Wassercloseteinrichtung, der Einführung eines stärker ventilirenden Ofensystems und anderen Verbesserungen in den Jahren 1870 und 1871 wurde eben diese Baracke als „Evacuationshaus“ gebaut. Hierein wurden bis zu meinem Eintritt 1881 alle frisch operirten Fälle gebracht, um vor ihrer Infection im Hause sicher zu sein. Seit dem December 1870 wurden von der städtischen Armendirection wieder Kranke nach Bethanien geschickt; über die Erfolge haben seitdem Settegast, Gueterbock, Körte und andere Assistenzärzte der Anstalt mehrfach in Langenbeck's Archiv berichtet. Sie zeigten jedenfalls, dass Bethanien damals anderen Krankenhäusern nicht nachstand.

Um so ruhiger konnte jetzt wieder das Haupthaus der Anstalt für die frischen Fälle benutzt werden. Diese Veränderung war um so nothwendiger, als ja die Verwandtschaft von Hospitalbrand und Wunddiphtherie bekannt ist. Es ging unter keiner Bedingung an, dass Croupschnitte 3 Tage nach der Operation als „Reconvalescenten“ in den Saal zu den frisch operirten gynäkologischen Fällen aus Platzmangel verlegt wurden. Dem machte ich sofort ein Ende. Vereinzelte Uebertragungen der Diphtherie, z. B. auf die Scheide, hörten allerdings erst mit der Ernennung des vierten Barackenarztes ganz auf. Der Erfolg hat gezeigt, dass die Maassregel des Wechsels nichts geschadet, sondern der Anstalt von Nutzen war. In keinem der Spitäler, welche ich bis jetzt dirigirte, ist der Hospitalbrand vorgekommen; um ihn gründlich kennen zu lernen, habe ich mich deshalb 1870 im Sommer freiwillig erboten, in der Abtheilung des Berliner Barackenlazareths auf dem Tempelhofer Felde, dessen Direction ich auf Wunsch des Generalstabsarztes Dr. Grimm übernommen hatte, eine isolirte Baracke einzuräumen, in die aus den 32 Kriegslazarethen der Stadt täglich die Hospitalbrandkranken gebracht wurden, manchmal um nach oberflächlichen kleinen Wunden kaum erkrankt unter furchtbaren Zerstörungen in wenigen Tagen zu Grunde zu gehen. Nichts dergleichen ist mir in Zürich und Bethanien vorgekommen, obgleich es sich doch hier um alte, oft überfüllte und durchseuchte Spitäler handelte, Dank der ständigen Desinfection aller Wundflächen, wie sie seit Semmelweiss' Schriften streng bei uns durchgeführt wurde.

2. Beschreibung der Baracke.

Auf der beifolgenden Tafel ist unten der Grundriss der Diphtheriebaracke wiedergegeben, in Verbindung mit dem Anfangsstück der Männerbaracke, welche äusserlich ganz gleich aussieht. Darüber befindet sich nach dem Bauplan verkleinert ein Längsschnitt des Ge-

bäudes, welcher mitten durch die Baracke vom öffentlichen Eingang (*d*) durch den Corridor (*g*) zwischen den beiden Eckzimmerchen (*a* und *b*) in den Saal (*h*), hier durch die früheren beiden Oefen (*o* und *p*) und das dazwischen liegende Ventilationsrohr (*n*), endlich durch die Wärmküche (*i*) und das Warmwasserreservoir (*u*) in die entsprechenden Theile der Männerbaracke (*k*) führt. Daneben zeigt ein Querschnitt des Gebäudes hinter dem äusseren Ofen (*o*) im Hintergrund die Thüren zu den vier Kammern. Ganz unten befindet sich ein Maassstab in Metern, aus dem sich die Verhältnisse leicht ergeben.

Wie der Plan zeigt, stand ursprünglich auf jeder Seite des Ventilationsrohres (*n*) ein Ofen, der nach Bedürfniss gebraucht wurde. Jetzt ist der innere (*p*) durch einen Born'schen vierkantigen Ofen ersetzt, der allein genügt; der äussere (*o*) dient nur zur Reserve für etwaige Reparaturen und bei ganz besonderer Kälte, sonst vermittelt er nur die Ventilation. Die Luft wird ihm auf jeder Seite der Baracke von aussen durch einen gemauerten Kanal (*m*) unter dem Fussboden zugeführt. Am Eingange des äusseren Kanales befindet sich eine verstellbare, mit Löchern versehene eiserne Scheibe (*q*) ausserhalb der Wand, welche mittelst eines Hebels sich drehen lässt, um viel oder wenig Luft nach Bedürfniss in den Saal hineinzulassen. Die durch den Kanal eintretende Luft streicht durch den Mantel des äusseren Ofens (*o*) in das Ventilationsrohr (*n*). Das letztere geht 2,50 Meter über das Dach hinaus, ist oben am Ende terrassenartig gebaut und mit einer Kappe versehen; dicht über dem Fussboden befinden sich ringsherum grosse längliche, senkrechte Löcher. Das Rauchrohr des grossen eisernen Born'schen Ofens, dessen Contouren mit Punkten an der Stelle des ehemaligen inneren Ofens (*p*) angedeutet sind, führt ebenfalls in das eiserne Ventilationsrohr (*n*) hinein. Die Oefen können mit Stein- und Presskohlen geheizt werden.

Eine zweite Ventilationseinrichtung befindet sich an der Decke. Das Dach ist aus Holzcement hergestellt, ziemlich flach gehalten, in der Mitte leicht ansteigend. Auf der Mitte des Daches befindet sich der ganzen Länge nach ein Dachreiter (*l*) im Aufbau, von 1 Meter Höhe und 1,50 Meter Breite, dessen Seitentheile mit Klappen von 2 Meter Länge und 0,70 Meter Breite versehen sind, welche durch Riegel geschlossen werden können, den Sommer über aber sämmtlich geöffnet bleiben. In der Baracke sind an der Decke mitten unter dem Dachreiter in der ganzen Länge Klappen (*z*) mit Gegengewichten nach aussen angebracht, welche sich von innen mit einer Stange sehr leicht öffnen lassen. Endlich sind noch an jedem Fenster der Baracke oberhalb Kippflügel zum Aufziehen angebracht.

Die Baracke ist aus gelben Verblendsteinen, massiv, 0,80 Meter über dem Erdreich ohne Kellerräume gebaut, 44,26 Meter lang und

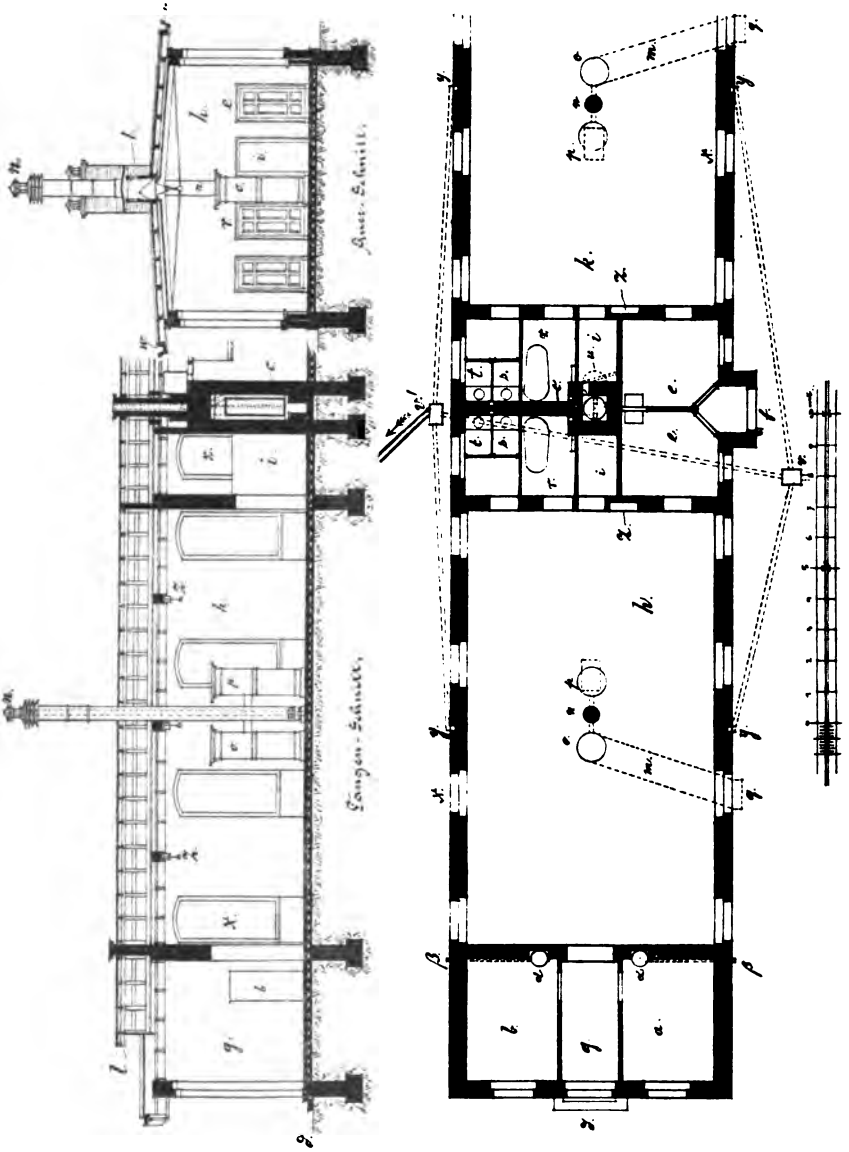

8,95 Meter breit. Rechts vom öffentlichen Eingange (*d*) kommt man durch den Corridor (*g*) in den jetzigen Operationssaal (*a*), links in das Isolirzimmer (*b*) für etwaige Scharlach- oder Masernfälle; beide

Eckzimmer haben eigene Kachelöfen (α) mit Ventilationseinrichtung von aussen (β) und Fenster von denselben Dimensionen wie die Saalfenster (x) (3,4 Meter Höhe und 1,5 Meter Breite). An der einen Längsseite befindet sich ein Privateingang für die Schwestern (f), welcher durch einen Vorraum jederseits durch das für die Schwestern reservirte Esszimmer (e) in die Baracke führt. Neben der Thür des Schwesternzimmers befindet sich in der Baracke zunächst an der Wand der Waschapparat mit Kalt- und Warmwasserleitung (z — und — z), dann der Eingang zu einer kleinen Wärmküche (i), dann die Thür zum Badezimmer (r), endlich eine Thür, welche zu dem Vorraum führt, aus dem man theils in das Wassercloset (s), theils in einen Raum für den Ausguss (t) gelangt. Die Dachrinnen (w) leiten das Regenwasser durch die Gossen (y) in die Sammelräume (v und v') ab.[1]) Der Fussboden der Baracke ist mit farbigen Mettlacher Fliesen bedeckt, die Decke ist mit weisser, die Wände mit grünlicher Oelfarbe gestrichen.

In der Mitte der beiden Wärmküchen befindet sich ein dichtes, fest verschlossenes, eingemauertes, eisernes Reservoir (u) für Wasser, welches durch ein Dampfrohr, das von dem Haupthause aus den Dampfkesseln herübergeleitet ist, erwärmt wird. Wird das Wasser nach dem Baderaum, in den Waschapparat, oder sonstwie abgelassen, so füllt es sich von selbst aus einem kupfernen Kaltwasserreservoir unter der Decke, welches mit der Wasserleitung in Verbindung steht und sich von selbst durch einen Schwimmkugelhahn in das Warmwasserreservoir beim Abfluss daraus entleert. An dem Dampfrohr ist ein Reductionsventil angebracht, welches gewöhnlich nicht mehr Dampf durchlässt, als gebraucht wird. Versagt dasselbe einmal, so ist in der Wärmküche eine Vorrichtung angebracht, die durch eine kleine Handbewegung den Dampf sofort absperrt. Die Heizung der Badestube geschieht durch dasselbe kupferne Heizrohr, welches aus dem Warmwasserapparat das Wasser zur Badewanne führt. Der Abfluss geht in die Kanalisation (durch v'), die mit der städtischen Kanalisation in der Waldemarstrasse in Verbindung gesetzt ist. Die Erleuchtung geschieht durch Gas.

Der Bau ist ausgeführt von den Baumeistern Gropius und Schmieden und kostete im Ganzen 17172 Thaler, etwas weniger, als der Voranschlag betrug.

3. Die Verwerthung des Krankenmaterials.

Nach den Statuten der Anstalt (§ 1) ist sie ausschliesslich Heilanstalt zur Ausbildung evangelischer Diakonissen, und nun einmal

1) Aus v' gehen sämmtliche Abwässer durch eine Thonröhrenleitung direct in das Kanalisationsrohr in der Waldemarstrasse.

jeder klinische Unterricht (§ 30) ausgeschlossen, was ja Niemand mehr bedauert als ich, zumal diese Einrichtung meines Erachtens weder zum Vortheil der Kranken gereicht, noch zum Unterricht der Schwestern zweckmässig ist. Je offener Alles in den Krankenhäusern zugeht, desto grösser ist die Controle, und damit desto segensreicher der Aufenthalt für die Kranken, desto lehrreicher für die Gesunden. Dafür sind alle Kopftafeln, Krankengeschichten und Jahresberichte nur Nothbehelfe nach meiner jetzt 35jährigen Spitalerfahrung; mit ihnen muss man eben auskommen, um die Controle der Oeffentlichkeit zu ersetzen. Da nun also einmal in Bethanien so jeder Zeit die wissenschaftliche Verwerthung des übergrossen Krankenmaterials, soweit als die pflichtmässige Behandlung nicht darunter leidet, rein Privatsache der Aerzte war und noch ist, konnte es sich unsererseits bei der Benutzung der vielen Diphtheriefälle nur um therapeutische Fragen und nicht um bacteriologische Studien handeln, zu denen sich erst sehr allmählich ein bescheidener Raum und die allerbescheidensten Einrichtungen erwerben liessen. Bacteriologen von Fach habe ich früher meine Unterstützung durch mein schönes Material wiederholt, aber vergeblich angeboten, wozu wohl auch die grosse Entfernung unserer Anstalt von den wissenschaftlichen Centren der Stadt beigetragen hat.

Wenn die genaue Beobachtung und sorgfältige Behandlung alle Kräfte bei uns in der Diphtheriebaracke in Anspruch nahmen, so konnte es sich nebenher nur um die Lösung praktischer Fragen auf statistischem Wege handeln. Gefällt man sich immer wieder darin, die Statistik nach Talleyrand als eine Mensonge en chiffres zu bezeichnen, so ändert ihr Missbrauch doch nichts daran, dass die statistische Methode die einzige ist, Zweifel in der praktischen Medicin wirklich zu entscheiden, wenn man sich nur eben bemüht, sie richtig und vorurtheilsfrei anzuwenden, da man ja am Menschen doch nur in sehr beschränktem Maasse zu experimentiren in der Lage ist. Nicht die sogenannte Erfahrung, die widerspruchsvolle, sondern ihre wissenschaftliche Begründung durch die statistische Methode hat seit Semmelweiss die Wundbehandlung aus einer reinen Kunst zur Wissenschaft erhoben. Zu ihrer richtigen Anwendung gehört vor Allem ein gleichartiges Material und grosse Zahlen ohne zu weitgehende Detaillirung.

Was die Gleichartigkeit des Materials anbetrifft, so habe ich die Mängel unserer Arbeit in dieser Beziehung schon erwähnt, das Schwanken in dem Umfange des Bezirks, aus dem die Fälle herrühren, und die ungleiche Schwere, wie sie sich bei gleicher Platz-

zahl in der Baracke je nach dem Platzmangel aus der grösseren oder geringeren Strenge bei Aufnahme der Nothfälle auf der Höhe der Epidemie ergiebt. Ein Bild der Zunahme der Diphtherie in Berlin und Umgegend kann das ganze Material nur insofern geben, als mit dem Wachsthum der Stadt von etwa 500 000 Einwohnern im Jahre 1861 auf 1 700 000 im Jahre 1894 und einem ähnlichen Anschwellen der benachbarten Vororte und Dörfer zwar einherging eine stete Zunahme der Krankenhäuser, welche allmählich errichtet werden mussten und solche Kranke aufzunehmen in der Lage waren. Da aber Bethanien, in seinem Krankenhause durch die Baracke von der Ueberfüllung etwas entlastet, immerhin sonst gleich in seinem Umfange geblieben ist, so zeigt sich doch das Wachsthum der Diphtherie an dem allmählichen Ansteigen und Vorwiegen der Fälle unter der Gesammtzahl der Kranken, während der Umfang der Anstalt und die Zahl ihrer Betten so ziemlich gleich geblieben ist.

Die Vorzüge des Materials in Bezug auf die Gleichartigkeit sind aber desto bedeutender, indem die Tracheotomie ganz nach den Grundsätzen ausgeführt und nachbehandelt worden ist, die schon früher von mir oder meinen Schülern und Assistenten ausgesprochen worden sind.[1])

---

1) Vergleiche von mir:

1. „Vorschlag zur Erleichterung der Operationen am Oberkiefer." Vortrag, gehalten in der 3. Sitzung des III. Congresses der deutschen Chirurgen am 10. April 1874, in Langenbeck's Archiv. Bd. XVII.

2. Vortrag „Ueber Verengerung der Luftröhre" im Cantonalen Verein der Zürcher Aerzte am 13. Nov. 1876, im Correspondenzbl. für Schweiz. Aerzte 1877. S. 526.

3. „Vorstellung zweier Kranken, die durch die Tracheotomie und totale Kropfexstirpation geheilt", in der Gesellschaft jüngerer Aerzte in Zürich am 24. Februar 1877. (Vgl. Correspondenzbl. für Schweiz. Aerzte 1877. S. 317.)

4. „Der Kropftod und die Radicalcur der Kröpfe." Berlin 1878, bei August Hirschwald. (Vortrag im deutschen Chirurgencongress am 7. April 1877. Vgl. Langenbeck's Archiv. Bd. XXII.)

5. „Ueber eine neue Form der substrumosen Tracheotomie." Vortrag, gehalten im Cantonalen Verein der Zürcher Aerzte am 4. November 1878. (Vgl. Correspondenzbl. für Schweizer Aerzte 1879. S. 46.)

6. „Die radicale Operation der Kehlkopfpolypen." Vortrag, gehalten auf dem Chirurgencongress in Berlin am 9. April 1881. (In Langenb. Arch. Bd. XXVII. H. 3.)

Ferner:

7. „Das erste Hundert Croupoperationen in Zürich", ein Beitrag zur Statistik. Aus der Praxis des Herrn Prof. Dr. Edmund Rose, von Gräfin Vilma Hugonnai. (Zürich 1876, bei Orell Füssli u. Co. Diss. inaug. med.)

8. „Ueber Strumabronchotomien. Ein Beitrag zur Statistik." Von Bohuslava Keck aus Prag. (Diss. inaug. med. Zürich bei Orell Füssli u. Co. 1880.)

9. „Die Bronchostenosen im Verlauf des Typhus." Von A. Lüning, Secundärarzt der chirurg. Klinik in Zürich. (Langenbeck's Arch. Bd. XXX. H. 2. 1882.)

4. Meine Vorschriften für den Croupschnitt.

Die Verwerfung der prophylaktischen Tracheotomie habe ich schon 1874 [1]) befürwortet. Ebenso halte ich nichts von dem bei Ungeübten so gefährlichen, manchen Orts so beliebten scharfen Haken, der sich zum Fixiren des Kehlkopfes besser durch meinen dünnen „Kehlhaken“ [2]) ersetzen lässt, mit dem man die Schilddrüse in die Höhe zieht. Noch weniger empfehlen sich die Tracheotome, Instrumente, mit denen schon so viel Unglück angerichtet worden ist.

Von allen mit kleinen Blutverlusten und infolge dessen so leicht

---

10. „Resultate und Technik der Tracheotomie bei Croup und Diphtheritis.“ Vortrag von A. Lüning, gehalten am 1. April 1882 in der Gesellschaft der Aerzte von Zürich. (In Correspondenzbl. für Schweiz. Aerzte 1883.)

11. „Die Tracheotomie bei Schwangeren“, von Benno Remak aus Posen. (Diss. inaug. med. berolinensis bei Schmädicke, Posen 1882.)

12. „Ueber den Blutsturz nach der Tracheotomie“, von Dr. Adolf Maass, Assistenzarzt in Bethanien. (Deutsche Zeitschr. für Chirurgie von Lücke und Rose 1890. Bd. XXXI. S. 317.)

13. „Ueber den Croupschnitt bei Säuglingen“, von Dr. Curt Hagen, Assistenzarzt in Bethanien. (D. Zeitschr. f. Chir. v. Lücke u. Rose. Bd. XXXIII. 1892. S. 291.)

14. „Eine Tracheotomie wegen Lysolvergiftung“, von Dr. M. Räde, Assistenzarzt in Bethanien. (D. Zeitschr. f. Chir. v. Lücke u. Rose. Bd. XXXVI. 1893. S. 565.)

1) Vgl. S. 6 in meinem „Vorschlag zur Erleichterung der Operationen am Oberkiefer“, in welchem Vortrag ich für andere Fälle statt der prophylaktischen Tracheotomie die Operation am hängenden Kopf vorgeschlagen habe.

2) In meinen Tracheotomiebestecken finden sich zwei Paar von meinen Kehlhaken, wie ich sie mir zuerst 1867 von Windler habe machen lassen. Sie bestehen ganz aus einem Metallstück, um sie nach dem Gebrauch auskochen zu können. Sie enden an jeder Seite in geschweiften, abgerundeten Platten nach Art der Desmarres'schen Lidhalter, um im Nothfall durch einfaches Umdrehen schnell wechseln zu können. Diese acht Enden haben je vier verschiedene Grössen. Die breitesten Paare, quer angelegt, dienen zum Auseinanderziehen der aufgeschlitzten Wunde in der Mittellinie und dadurch zum Isoliren der Luftröhre so lange, bis nach ihrer Eröffnung der Luftröhrenschnitt mit den Dieffenbach'schen Schielhaken sicher auseinandergehalten ist. Die zwei schmaleren können nach Bedürfniss in senkrechter Anlage benutzt werden, der obere, um die Schilddrüse hinaufzuziehen und damit die Luftröhre zum Einschnitt etwas zu fixiren, andererseits der untere, um die Thymus, die Gefässe, auch wohl aus dem Mediastinum heraufbrodelndes Emphysem hinabzudrücken, wobei er zugleich beim Luftröhrenschnitt etwa querlaufende Gefässe vor der Verletzung sicher behütet.

Windler hat diese Kehlhaken früher unter Nr. 1109 abgebildet, aus Versehen unter den Resectionsinstrumenten, wie ich schon 1878 in meiner Arbeit über den Kropftod (S. 39) erwähnt; im letzten Katalog von 1892 stehen sie unter Nr. 1209. Das Princip, Instrumente der Infection wegen ganz aus Metall zu machen, ist ja seit diesem Vorgang von Antiseptikern vielfach angewendet worden.

mit septischen Impfungen [1]) einhergehenden localen Methoden, also von allen Aetzungen und Manipulationen, wie z. B. dem Catheterismus laryngis, dem Vorläufer der Tubage und Intubation, sind wir hier in Bethanien schon in meiner Assistentenzeit zurückgekommen; sogar mit Mundspateln sollte man oft vorsichtiger bei so brüchigen Geweben umgehen und alle kleinen Blutungen bei widerspenstigen Kindern vermeiden.

Bei der inneren Behandlung lassen wir uns mit einigem Vertrauen höchstens noch durch den ausgiebigsten Gebrauch der feuchten Wärme in allen Variationen zur Lösung der Häute, bei der Diphtherie mit Calomel, der Phosphorsäure und chlorsaurem Kali unterstützen. Sonst heisst es so ziemlich mit dem verkannten Caron: „Hors la trachéotomie point de salut pour les croupalisés."

Der Croupschnitt ist bei der Bronchostenose angezeigt, wenn sich die Erstickungsanfälle wiederholen, wenn ohne dieselben das Kind durch die Dauer der Laryngostenose, des „Ziehens", wie man bei uns hier sagt, ganz erschöpft, oder wenn es gar durch Intoxication cyanotisch und apathisch wird; auch dann, wenn es weder Puls noch Respiration hat, aber noch warm gebracht wird, wünsche ich die Operation mit nachfolgender künstlicher Athmung ausgeführt zu sehen, weil manchmal selbst dann noch ganz merkwürdige Lebensrettungen in Fällen, wo ein einfacher Kehlkopfverschluss vorlag, bei uns vorgekommen sind. Gerade bei der Erstickung hüte man sich besonders vor dem zu frühen Aufgeben!

Beim Croupschnitt wird nur die Tracheotomia inferior gemacht zur Schonung der Stimmbänder und Vermeidung aller Decanülisationsbeschwerden.[2])

---

1) Ich denke immer noch mit Schrecken an die ersten Diphtheriekinder 1861 in Bethanien, die ich auf Wilms' Anordnung mit starken Höllensteinlösungen mittelst gestielter Schwämme auswischen musste. An Gewissenhaftigkeit habe ich es nicht fehlen lassen. Je gründlicher es geschah, desto schneller gingen sie ohne Croup zu Grunde.

2) Ernsthafte Hindernisse, die Canüle zu entfernen, erinnere ich mich nicht bei der Tracheotomia inferior behandelt zu haben. Höchstens hat einmal die Erweichung der Luftröhre, wie sie gleichzeitig mit leichten Lungenkatarrhen bei starker Rhachitis sich findet und in der That schon zur Verwechslung von Luft- und Speiseröhre — Einführung der Canüle in die Speiseröhre ist, wie ich sicher weiss, in solchen Fällen schon vorgekommen — geführt hat, eine Verzögerung der Entfernung bis zur Erholung des Kindes mit sich geführt, wie wir Aehnliches bei der Erweichung der Luftröhre durch den Kropf erlebt haben. Dagegen haben wir mehrfach Kinder von ausserhalb bekommen, die nach der Cricotracheotomie und Tracheotomia superior Jahre lang operative Hülfe bedurft haben, um sie endlich von der Canüle zu befreien. Es entstehen dabei durch den Druck der Canüle manch-

Nach ausgiebiger Durchschneidung der Haut und Fascie soll alles Andere stumpf „geschlitzt“ [1]) werden, wie ich mich 1878 ausgedrückt habe, auch das Zellgewebe auf der Luftröhre, soweit sie nachher eingeschnitten wird. Hier zu Lande kann man so fast alle Unterbindungen vermeiden, jedenfalls soll die Blutung vor dem Einschnitt der Luftröhre, wo irgend möglich, gestillt sein.

Der Einschnitt der Luftröhre bei der Tracheotomia inferior soll zwar unter dem Isthmus der Schilddrüse, aber möglichst hoch (nicht möglichst tief) wegen des hinten übergezogenen Kopfes angelegt werden; dazu nützt das Hinaufziehen der Schilddrüse mit einem schmalen Kehlhaken (mittelst der linken Hand). Dabei hilft ein zweiter Arzt wesentlich, wenn er es versteht, mit den zwei breiten Kehlhaken die Wunde auseinanderziehend, zur Blosslegung der Trachea und Deckung der Weichtheile.

Mit einem vierten kann der Operateur beim Einschnitt der Luftröhre die Thymus herabziehen und decken, was besonders bei stürmischen Athembewegungen nützlich sein kann; spielt doch die Thymus hier oft eine grössere Rolle als die Schilddrüse.

Den Luftröhrenschnitt hält der Operateur mit zwei Dieffenbach'schen Schielhaken so lange offen, bis man sich überzeugt, dass Alles in Ordnung und der Athem regelmässig geworden ist; dann wird die Canüle eingelegt und womöglich ohne unnütze und oft so verderbliche Versuche bis nach der Reaction am 6. oder 7. Tage liegen gelassen. Ein Wechsel findet nur statt, wenn Blutspuren auf Decubitus deuten.

Bei einem berühmten Chirurgen fiel es mir auf, dass er die Wunde vor dem Verband bis zur Canüle durch Nähte schloss; in diesem unruhigen und inficirten Terrain thun wir das der Verhaltung und Senkungen wegen niemals.

Das operirte Kind lassen wir hier in Bethanien nach seinem Belieben sich drehen und aufsitzen, ein Vertrauensact für unsere Schwestern; nur darf es nicht so gehen wie in Zürich beim Sohne eines Collegen, der sich in den ersten Stunden dreimal die Canüle

---

mal sehr hartnäckige Rückbiegungen des Schildknorpels mit Verengerung. Meinen ersten Fall von partieller Exstirpation des Kehlkopfs habe ich 1871 machen müssen, weil der Ringknorpel nach der Cricotracheotomie nekrotisirte (vgl. Lüning, Die Bronchostenosen bei Typhus. Langenbeck's Archiv. Bd. XXX. Fall 2).

1) Vgl. meine Arbeit über den Kropftod und die Radicalcur der Kröpfe (Berlin 1878, bei Hirschwald. S. 39). Zum Schlitzen habe ich mir den Schmid'schen Ohrlöffel vergrössern lassen. Dabei wird aber nicht das Löffelende benutzt, sondern das andere spitze feste Ende zum Kratzen und Herabreissen.

herausriss und jedesmal nur mit Mühe vor der Erstickung bewahrt werden konnte. Der schliessliche Erfolg war dementsprechend ein schlechter. Infolge dieser traurigen Erfahrung liess ich dann in Zürich alle Canülenkinder mumienartig einwickeln. Es kommt aber dabei, scheint mir, viel häufiger zum Decubitus, als wenn man dem eigenen Instinct des Kindes darin nachgiebt. Den schlimmsten Decubitus habe ich andererseits gesehen bei einem Kinde, dem ein Assistent ohne mein Wissen stündlich eine hydropathische Einwicklung des Brustkorbes machen liess; die Canüle hat unten die ganze Dicke der Luftröhre mit ihrem ganzen Umfang durchbohrt, wie die Section zeigte.

Die Tracheotomie wird ohne Narkose gemacht; das Kind bekommt sofort danach starken Wein, wie überhaupt die elenden Kinder möglichst gut genährt werden sollen.

Wein, Senega, Aether, Kampher und dergleichen spielen bei der Nachbehandlung eine grosse Rolle.

Das Eingehen mit Federn ist möglichst zu beschränken, die übereifrige Geschäftigkeit des Wartepersonals nach Kräften zu unterdrücken, besonders das Herumwirthschaften mit Pincetten in der Wunde zur Reinigung direct den Wärterinnen zu verbieten — meines Erachtens ein Hauptgrund für die Entstehung der Verblutungen.

Das sind in Kurzem etwa die Hauptpunkte, auf die ich schon früher in Zürich Werth gelegt und die hier in dieser Zeit maassgebend gewesen sind. Sie schliessen nicht aus, dass wir lange mit Pilocarpin, Papayotin, mit Cyan-Quecksilber und Anderem experimentirt haben, ohne dass wir im Stande gewesen sind, davon eine wesentliche Wirkung bei grösseren Zahlenreihen zu finden.

„Hors la trachéotomie point de salut pour les croupalisés", gegen die ursächliche Diphtherie steht ein sicheres Mittel noch aus!

Schon seit jeher leiden wir Aerzte in Bethanien nicht an der Glaubensseligkeit, die unter den heutigen Therapeuten immer ärger grassirt.

5. Die allmähliche Würdigung des Croupschnitts.

So empfahl also das Gleichbleiben in dem Umfang und der Einrichtung der Diphtheriebaracke, wie die Abschliessung unserer Ansicht über die Grundsätze und die damit eingeführte Gleichartigkeit in der Behandlung das Krankenmaterial für eine statistische Verwerthung.

Nachdem die Baracke nunmehr 12 Jahre in dieser Weise von mir geleitet, sind die Zahlen wohl so gross, dass man in manchen Fragen zu sichereren Resultaten als früher gelangen kann. Die nächste Frage wäre nun wohl: Was leistet der Croupschnitt im Grossen unter diesen Verhältnissen? Für den Werth des Croupschnittes eintreten,

hiesse doch wohl heutzutage nach Wilms' Erfolgen Eulen nach Athen tragen. Immerhin mag doch ein Rückblick auf die Geschichte des Croupschnittes in dieser Beziehung nicht ohne Interesse sein. Welche Anfechtung hatte er unter den Aerzten, geschweige denn unter dem Volke zu bestehen gehabt!

Noch im Jahre 1813 schrieb unser verdienter Johann Abraham Albers in Bremen, der doch mit Louis Jurine in Genf den Napoleonischen Preis über den Croup zu gleichen Theilen erhalten hat:

„So oft die Bronchotomie auch beim Croup unternommen, so ist dennoch bis jetzt kein einziges Kind dadurch gerettet worden. Um so unsinniger ist daher das Benehmen des Herrn Caron in Paris, welcher diese Operation noch immer als das einzige Mittel zur Errettung der Croupkranken ertrotzen will."

„Man sollte glauben, der Mann sei aus dem Bicêtre entsprungen", sagt noch drastischer ein anderer Recensent von der Arbeit des Chefchirurgen am Hospital Cochin über die Behandlung des Croup mit der Tracheotomie. So ging es damals Jean-Charles-Felix Caron mit seinem Wahlspruch: „Hors la trachéotomie point de salut pour les croupalisés." Es war das ungefähr zur selben Zeit, als Grüithuisen in Bayern mit seiner Erfindung des Steinbrechers (Lithontriptor's) von Textor verhöhnt wurde!

Von Napoleons Croupcommission wurde Caron's Traité gar nicht einmal angenommen, „weil gar kein Chirurg darin gewesen sei", sagt Caron. „Bei dem Unvermögen der Arzneikunst, ein sicheres Mittel gegen den Croup zu erfinden, müsse diese Lücke grosse Zweifel auf die Competenz ihres Urtheils über eine Krankheit werfen, welche blos chirurgisch sei und nur durch eine chirurgische Operation gehoben werden könne!" Caron stützt sich dabei auf die Gleichheit des Bildes, welches Fremdkörper im Kehlkopf hervorrufen, mit dem Aussehen eines Croupkindes, auf die Autorität von Marcus Aurelius Severinus und auf die glücklichen Erfolge der Alten mit der Tracheotomie bei der Angina suffocatoria,[1]) die doch zumeist nichts anderes war als Croup mit oder ohne Diphtherie des Rachens.

---

1) Hat man doch gerade bei einem Fall von „Angina" nach Asclepiades von Bithynien vor 2000 Jahren die Tracheotomie zuerst, und zwar mit Erfolg gemacht. Und auch die Fälle, die vor 200 Jahren der brandenburgische Regimentsfeldscher des grossen Kurfürsten, Mathäus Gottfried Purmann, durch die Tracheotomie rettete, haben doch wohl auf Diphtherie beruht, deren epidemisches Vorkommen bekanntlich schon Aretaeus beschrieben hat. Zur Zeit des Hippokrates kannte man schon den Croup mit seiner Orthopnoe (Ed. Kühn, II. S. 237. III. S. 300), und Caelius Aurelianus theilt ihn in solchen mit und ohne Diphtherie des Rachens ein.

Die erste ehrenvolle Erwähnung bei der napoleonischen Preisvertheilung erhielt damals Dr. Gaspard Vieusseux in Genf, der schon 1784 eine in Paris preisgekrönte Schrift über den Croup verfasst hat. Nach seiner dreissigjährigen Erfahrung empfiehlt er vier Heilmittel, von denen die drei ersten verwerflich und schädlich sind. Die localen erschweren den später etwa nothwendigen Croupschnitt gar sehr, die Blutentziehungen schwächen das meist sehr angegriffene und elende Kind noch mehr. Das erste und sicherste sei nämlich der Aderlass, auch wiederholt, danach kommt das Blasenpflaster zwischen die Schultern und auf den Hals. Mit diesen beiden Mitteln heilte er ohne Ausnahmen den Croup, wenn er bei Zeiten gerufen wird, und das Uebel nicht allzu heftig oder von einem besonderen Symptom begleitet ist. Zwölf Stunden danach, falls keine bedeutende Erleichterung erfolgt ist, giebt Vieusseux alle 1/4—1/2 Stunde 1/2 Gran Brechweinstein, bis hinlänglich Brechen erfolgt. Wenn auch dies Mittel fehlschlägt, so hat er noch ein viertes und mächtiges an dem warmen Bade, welches fast nie contraindicirt sei. Er lässt die Kranken so lange darin, als sie es aushalten können. „Voilà les seuls remèdes, qu'on puisse regarder comme très efficaces et comme suffisants dans le croup, au moyen desquels on le guérit ordinairement, pourvu toujours qu'on soit appelé à temps." Von der Tracheotomie erwartet er nichts.

Wie viele Kinder, durch den Croupschnitt sicher gerettet, gingen in meiner Assistentenzeit, schwimmend in unstillbarer grüner Kupferdiarrhoe, doch noch zu Grunde! Wie blutig wurden damals oft die Operationen, wenn der Hals wund und geschwollen war von all' den grossen Blasenpflastern und den zahlreichen Blutegelstichen.

Ja, diese schöne Ausrede: „pourvu toujours qu'on soit appelé à temps"! Wie viel glänzende Erfolge bei kleinen Diphtherieepidemien und darauf beschränkter Erfahrung hat man unter dieser Klausel nicht Alles im Laufe der letzten Jahrzehnte an sich vorübergehen sehen! Die letzten unter dieser Einschränkung wurden bei der Serumtherapie proclamirt, sogar statistisch nachzuweisen gesucht — nach der Erfahrung eines Jahres! Und doch meint man schon jetzt weder das Herabsteigen noch die Sepsis damit vermeiden oder heilen zu können, was doch die Hauptsache wäre, um andere Mittel zu übertreffen.

Das Messer des Chirurgen fragt man jetzt hier nicht mehr darnach, ob es die rechte Zeit sei, wenn die verzweifelnden Mütter in ihrer Herzensangst erst mit den sterbenden Kindern auf den Armen zur Diphtheriebaracke eilen! Und das thun sie jetzt oft in der social-

demokratischen Bevölkerung rings um Bethanien, ohne erst irgend einen Arzt gefragt zu haben!

6. Werth des Croupschnittes.

Immerhin sind die Erfolge des Croupschnittes doch ausserordentlich verschieden gewesen, selbst scheinbar unter ähnlichen Verhältnissen. Wir sahen, Billroth in Zürich hatte 1860—67 eine Mortalität von 92,3 Proc., in demselben Cantonsspital von 1868—81 hat mir dann Lüning eine von 63 Proc. nachgerechnet.

In Berlin hatte Wilms, wie wir sahen, von 1861—80 eine Mortalität von 69,724 Proc., während bei derselben Bevölkerung in der Berliner Charité [1]) 1884 und 1885 auf 200 Diphtheriefälle 70 Croupschnitte wieder mit einer Mortalität von 92,86 Proc. kommen.

Gerade aber die verzweifelten Mütter wollen wissen, was sie zu hoffen haben. „Ein Viertel bis ein Drittel kommt durch", hiess es früher hier in Bethanien. Eine Entscheidung aber nach grossen Zahlen unter einheitlicher Behandlung, nicht nach zusammengewürfelten Mittheilungen aus aller Herren Länder wäre bei dieser Unsicherheit gewiss von Interesse. Das war die erste Frage, welche ich mir genauer zu lösen vornahm, natürlich nur für unsere, keineswegs in jeder Beziehung besonders günstigen Verhältnisse. Kein Zweifel, dass die Resultate unter anderen Umständen, die nicht in unserer Hand liegen, z. B. in der Privatpraxis, bessere sein könnten. Fast alle unsere Croupkinder stammen jetzt aus der Fabrikarbeiterbevölkerung und entsprechen in ihrem Körperzustand der Ungunst, welche eine grosse Fabrikstadt in Bezug auf die Gesundheit durch schlechte Wohnung, schlechte Luft und mangelhafte Ernährung ausübt. Habe ich doch einmal vor Zeiten gegenüber von Bethanien am Mariannenplatz eine Entbindung mit der Zange machen müssen, während in den vier Ecken der zweifenstrigen Stube, nur durch Kreidestriche getrennt, vier Familien auf der Erde herumlagen; die Kinder störte es weiter nicht sehr in ihrem Schlaf!

Auf der anderen Seite bringt der stete Wechsel der Assistenten und Schwestern in der Baracke keinen Segen, lässt sich aber nach unseren Verhältnissen nicht ändern. Bethanien hat zwar jetzt 284 Schwestern (nämlich 211 Diakonissinnen, 52 Novizen und 21 Probepflegerinnen), aber als Schule und Mutterhaus damit 79 Aussenstationen

---

1) Vgl. Dr. Karl Weber, Mittheilungen aus 200 Fällen von Diphtherie auf der Kinderstation der königl. Charité. Diss. inaug. med. Berlin 1886, besprochen in der Deutschen Zeitschrift für Chirurgie von Lücke u. Rose. Bd. XXV. 1887. S. 597.

an 24 Orten zu versorgen[1]), so dass hier fortwährend Noth an Schwestern ist und die freiwillige Hülfe der im Hause für den Kriegsfall ausgebildeten Lehrschwestern, der „Johanniterschwestern", zur Aushülfe oft genug erbeten werden muss.

So haben denn gerade unsere aus grossem Material gezogenen Zahlen nur Werth für solche Durchschnittsverhältnisse, wie sie unsere Kranken, unsere Behandlung und unsere Krankenpflege darbieten. Um so mehr gestatten sie den Einblick in das „je nachdem".

7. *Eine Frage der Taktik.*

Demnächst kommt nun in Frage die Abhängigkeit der Resultate des Croupschnittes vom Alter der Kranken und damit ein Vorgehen der ärztlichen Taktik zur Sprache.

Die Dankbarkeit der Operation ist ja eine so ausserordentlich verschiedene. Einmal bringt ein ziehendes Kind mit septischer oder skorbutischer Diphtherie einen prallen, phlegmonös gerötheten Hals, von hohem Fieber und starker Nierenentzündung ganz benommen, vielleicht gleichzeitig mit floridem Scharlach oder schweren Masern; ein anderes Mal wird ein Kind gebracht mit allerheftigster Erstickungsnoth, aber einfachem Kehlkopfcroup, welches schon Abends nach der Operation fieberlos und selig einem die Hände entgegenstreckt und alle Welt anlacht. In Zürich habe ich einmal solchem Kinde, obgleich es keinen Puls mehr hatte, doch noch nach den oben erwähnten Grundsätzen den Kehlschnitt gemacht, weil es eben erst ausgeathmet haben sollte und noch warm war; allein die Wiederbelebungsversuche durch die Canüle blieben fruchtlos. Ich benutzte die Gelegenheit auf dem Operationstisch zu einer Einsicht in den Kehlkopf von oben (mittelst einer Pharyngotomia transversa) und war im höchsten Grade überrascht durch den Anblick bei dieser sogenannten häutigen Bräune, wie vollständig die Fibrinmassen den Kehlkopf ausgestopft hatten. Keine Borste hätte man ohne Weiteres durch den Kehlkopf führen können, so war er vollgepfropft; schwerlich haben die letzten Athembewegungen noch Luft durchziehen können. Es war mir ein Räthsel, wie das Kind damit noch lebend oder vielmehr sterbend überhaupt

1) Bethanien versieht ausserhalb seines Krankenhauses in den Provinzen Schlesien, Pommern, Sachsen und Brandenburg (bis vor Kurzem auch Ostpreussen) 21 Krankenhäuser, 6 Siechenhäuser, 3 Alten- und Armenhäuser, 10 Kinderpflegeanstalten, 3 Mägdeherbergen und Ausbildungsanstalten, 1 Hospiz, 18 Gemeindepflegen, 12 Spielschulen und 2 sogenannte „Magdalenenpflegen" (Zufluchtsstätten für gefährdete Mädchen) mit 204—206 Schwestern, von denen sich z. B. 40 Schwestern in Magdeburg, 39 in Potsdam, 15 in Görlitz, 16 in Spandau auf verschiedenen Stationen in Arbeit finden.

noch in das Spital hatte gebracht werden können. Es scheint, dass die Fibrinverstopfung des Kehlkopfes beim Croup der Kinder gerade so in der Leiche zusammenschrumpft, wie das Glottisödem der Erwachsenen z. B. bei der einfachen Rachendiphtherie.

Zwischen solchen Fällen höchster Sepsis und ganz localer Verstopfung finden sich ja nun alle Uebergänge von der einfachen „Kehlverstopfung" (der Laryngitis cruposa) bis zum stets sich erneuernden und Fibrinbäume in den Luftröhrenästen bildenden Croup descendant der Franzosen. (Wie man unter dem Namen Bronchotomie alle Arten von Eröffnung der Luftwege zusammenfasst, die verschiedenen Arten von Pharyngotomien, Laryngotomien und Tracheotomien, so könnte man den Croup dieser gesammten Athemschleimhaut, die Laryngo-Tracheo-Bronchitis cruposa, als Bronchitis cruposa progrediens bezeichnen, wäre der Name Bronchitis nicht schon verbraucht; sagen wir deshalb Laryngo-Bronchitis progrediens!) Beide Extreme können frei sein oder in Verbindung stehen mit Diphtherie, die sich einfach auf den Rachen beschränkt oder zu den schwersten septischen, skorbutischen und gangränösen [1]) Formen steigern kann. Dabei können alle diese Fälle primär auftreten oder im Verlauf von leichten oder auch wieder schwersten Formen von Masern, Scharlach oder Pocken. Dort wirkt die Operation radical, wie mit einem Zauberschlag, und es gilt Caron's Losung im vollsten Maasse. Hier rettet sie nur palliativ von der Kehlkopfverstopfung, und der Verlauf des Falles hängt davon ab, ob die Krankheit sich auf Lunge, Herz [2]) und Nieren fortsetzt, so dass manchmal nur zu schnell jede Wirkung der Operation erloschen ist. Beim Mittelschlag reibt sich und das Kind mit mühseliger Pflege die ganze Familie, das ganze Personal fast auf, und manchmal ist doch Alles noch umsonst. In den Augen des enttäuschten

1) Jüngst haben sich in Bethanien bei einem sonst einfachen Diphtheriefall unter heftigen Blutungen beide Mandeln in Kastaniengrösse ausgestossen. Zur Zeit einer schweren Epidemie von Scharlachdiphtherie habe ich einmal Wilms als Assistent bei einer Consultation begleitet; das Kind war in der Reconvalescenz und konnte man durch eine eigrosse Oeffnung hinter dem Kieferwinkel in den Rachen sehen. Kinder mit Pockendiphtherie bekommen wohl Zerstörungen wie nach schwerer Lues, wie ich mich überzeugt habe.

2) Herr Prof. Henoch soll noch bis zum Schluss seiner klinischen Wirksamkeit an der diphtheritischen Endocarditis gezweifelt haben. Ich habe eines meiner Kinder daran verloren. (Man vergl. über „Diphtheritische Endocarditis" die Arbeit von Eberth in den Untersuchungen des pathologischen Instituts in Zürich. I. 1873. Herausgegeben von Prof. C. E. Eberth. Leipzig. 4. bei Wilhelm Engelmann.) Schon 1878 hat Frau Gräfin Vilma Hugonnai aus meiner Zürcher Praxis (l. c. S. 101) nach den Sectionsprotokollen von Prof. Dr. Eberth 2 Fälle von Pericarditis und 3 von Endocarditis mitgetheilt.

Volkes wird dann wohl noch dazu all' der nutzlose Umstand bei solchen Fällen missverstanden und wohl gar falsch ausgelegt. In besseren Kreisen seufzt man wenigstens über die unnützen Kosten! Am Sarge seines einzigen Kindes hört man: „Warum hast du auch das arme Kind noch unnütz gequält!" Die Operation bürgert sich nicht ein oder kommt geradezu in Verruf.

Es ist von selbst klar, dass, je zarter das Alter, um so schwerer solche weitläufigen Fälle werden überstanden werden.

Wilms, der das grosse Verdienst hat, den Croupschnitt 1861 [1]) in die Berliner Spitalpraxis eingeführt und durch seine rastlose Thätigkeit populär gemacht zu haben, ging deshalb anfangs gewiss nicht mit Unrecht so vor, dass er alle ungünstigen Fälle von vornherein ausschloss. Kinder unter 3 Jahren wurden abgewiesen, Diphtheritisfälle bei Scharlach, der damals in schwerer Weise herrschte, ganz ausgeschlossen. Allein manchmal quälten sich dann solche kleinsten Kinder Wochen lang, ehe sie erlagen, ja gingen wohl auch mal erst an Erschöpfung plötzlich zu Grunde, während die Krankheit mit endlosen Qualen vollständig überstanden war. Bei der Section fand ich nichts als äusserste Anämie. Der Sache nach sollte man alle Kinder operiren, bei denen eben die Kehlkopfverstopfung vorliegt, wie man den Aufgehängten abschneidet, auch wenn er noch so schwindsüchtig ist. Eigentlich ist das doch Menschenpflicht!

Es tritt uns also zweitens die Frage entgegen: Was leistet die Wilms'sche Taktik in Bezug auf die Jugend? Ein Croupkind kann doch sehr viel Arbeit machen; ist diese Arbeit beim jüngsten Alter ganz verschwendet oder so gut wie nutzlos? Grosse Zahlen müssen entscheiden, ob der principielle Standpunkt ganz aussichtslos ist und ob überhaupt etwas bei dieser fruchtlosen Arbeit herauskommt.

8. Das Vorurtheil gegen den Croupschnitt bei Diphtherie.

Zu meinem ersten Croupschnitt in Zürich im Januar 1868 rief mich ein junger Arzt in die Berge des Cantons. Unter sehr erschwerten Verhältnissen machte ich Nachts die dringend nothwendige Operation. Das Kind erholte sich, ging jedoch nach 3 Tagen an Nierenblutungen zu Grunde. Geraume Zeit nachher kam bei Nacht und Nebel ganz verstohlen der betrübte Vater, um mir über den

1) Vor dieser Zeit hatte Wilms schon viele in der Privatpraxis gemacht. Die ersten 36 seien ihm alle gestorben, sagte er mir einmal zum Trost, als mir meine ersten Croupschnitte alle nicht gelingen wollten, theils weil ich mich zu lange besonnen, theils weil die vorangegangene Medication die Kinder schon zu sehr erschöpft hatte.

Ausgang zu berichten und heimlich seinen Dank abzustatten; freilich würde er ja jetzt in der ganzen Gemeinde ausgelacht, dass er sich die Umstände gemacht. Denn alle Aerzte und Professoren seien ja doch darüber einig, bei Diphtherie sei die Operation Unsinn, nur bei der häutigen Bräune von Erfolg. Ob ich denn auch wirklich schon einmal eine solche Operation bei der Diphtheritis hätte durchkommen sehen? Zu seiner Beruhigung konnte ich ihn schon auf einige Kinder in meiner nächsten Nachbarschaft verweisen, bei denen ich besseren Erfolg gehabt hatte. Wie verrufen aber damals der Croupschnitt in Zürich gewesen, zeigte noch so recht ein Fall des Jahres 1870 aus Aussersihl, einer der damaligen Ausgemeinden von Zürich. Schon waren 3 Kinder in der Familie infolge Diphtheritis erstickt, als endlich beim vierten sich die Eltern entschlossen, dem Rath des Arztes zu folgen und es ins Cantonsspital zur Operation „abzuliefern", nicht jedoch ohne es zum Abschied trotz seiner Erstickungsnoth noch vorher zum Photographen zu bringen. Die merkwürdige Photographie pflegte ich später gern in meinen Vorlesungen zur Illustration der Erstickungsnoth herumzugeben. Es kam aber anders, als erwartet. Nicht blos kam die Kleine durch, sondern ebenso noch 2 Monate später ihr jüngeres Schwesterchen.[1])

Für uns in Bethanien sind Croup und Diphtherie immer nur zwei verschiedene Formen derselben Krankheit gewesen, zwei Extreme. Uebrigens musste ich den Standpunkt, dass nur der reine Croup Gegenstand der Operation und dankbar für den Chirurgen sei, zu meiner grossen Ueberraschung 1881 in einer der ersten öffentlichen ärztlichen Gesellschaften hier in Berlin, in der ich mich deshalb an der Discussion betheiligte, wirklich noch bekämpfen! Ich machte damals in der Charité-Gesellschaft den zweifelnden Professoren gegenüber beiläufig darauf aufmerksam, wie eine Epidemie von Croup unter Umständen fast absolut letal und weit unangenehmer sein könne, als durchschnittlich die gewöhnlichen Diphtheriefälle mit Croup.

Solche Vorkommnisse sind ja auch charakteristisch für den Werth der Statistiken mit kleinen Zahlen. Als die Diphtheritisepidemie in Berlin hier am schlimmsten war — ich habe das schon einmal bei einer ähnlichen Debatte auf dem Chirurgencongress[2]) zu Berlin erzählt —, machte ich selbst in einem November 29 Croupschnitte und brachte davon nicht einen einzigen Fall durch; im December darauf machte ich 30, von denen mit Müh' und Noth einer durchkam. „Welch'

1) Vgl. Fall 20 und 22 sowie 132 bei Frau Vilma Hugonnai. l. c. S. 24 u. 50.

2) Bei der Discussion über Intubation, XVII. Congr. 3. Sitzung den 6. April 1888. Vgl. Verhandlungen der Deutschen Gesellschaft f. Chir. 1888. Bd. XVII. S. 65.

herrliches Resultat!" rief ich voll geheucheltem Entzücken aus; denn meine alten erfahrenen Schwestern wurden ganz niedergeschlagen und verloren allen Muth zu dieser mörderischen Krankenpflege. Ich stärkte ihre Ausdauer mit einem längeren Vortrag, indem ich ihnen auseinandersetzte, dass ich (damals) überhaupt noch nie einen Fall hätte durchkommen sehen, dem man beim Kehlschnitt einen Fibrinbaum aus der Luftröhre ziehen konnte. Und das hätten sie ja bei allen 59 mit angesehen! Mein Entzücken über diesen ersten geheilten Fall half dann über die Missstimmung bis zu besseren Zeiten fort.

Der reine Croup in der descendirenden Form ist gewiss noch undankbarer, als die gewöhnlichen Diphtheriefälle mit einfachem Kehlkopfcroup. Das verdient genau ermittelt zu werden.

Unsere chirurgische Jugend glaubt heutzutage, wo die Croupkinder ohne Zuthun der Aerzte vom Volk in die Spitäler gebracht werden, kaum an die Schwierigkeiten, welche bei der Einbürgerung zu überwinden waren.

Gerade aber diese Widerstände von Fachgenossen und Professoren haben mich seiner Zeit (1881) veranlasst, alljährlich in Bethanien aus den Journalbüchern statistische Tabellen von den betreffenden Assistenten — ich bedaure, ihre Namen vollständig hier nicht zusammenbringen zu können — machen zu lassen, um dann allmählich aus grösseren Zahlen einmal den Werth des Croupschnitts überhaupt, dann die Abhängigkeit der Resultate bei gleicher Methode vom Alter, endlich die Abhängigkeit der Resultate von der anatomischen Form zu ermitteln, je nachdem es sich um die einfache Form von Kehlkopfcroup oder die fortschreitende (Laryngo-Bronchitis cruposa progrediens) mit oder ohne Verbindung mit Diphtheritis handele.

Noch grösser als gegen den Croupschnitt bei der primären Diphtherie waren die Vorurtheile gegen den Croupschnitt bei der secundären Diphtherie. Es liegt ja auf der Hand, dass, wenn schwere Epidemien von Scharlach oder Masern im Lande sind — Pockenepidemien spielen hier in einem Impflande keine Rolle —, die Diphtherie dabei doppelt verhängnissvoll sein wird. Wir haben schon früher gesehen, wie zu meiner Assistentenzeit alle solche Scharlachfälle abgewiesen wurden. In einer ferneren Zusammenstellung haben alljährlich die Assistenten statistisch über die Complicationen mit diesen Infectionskrankheiten berichtet.

9. Die Abhängigkeit der Diphtherie von der Witterung.

Einem sorgfältigen Beobachter kann es nicht entgehen, dass bei der jedenfalls sehr ausgedehnten Verbreitung der Infectionsträger in

der Welt in Wirklichkeit vielleicht mehr auf die Disposition des Einzelnen für ihre Aufnahme und ihr Wurzelfassen ankommt. Wer in nächster Nähe einer Diphtheriebaracke mit einer grossen Familie gelebt hat, kann sich nur zu sehr davon überzeugen, dass jede Ursache, die sonst nur einen Mund- oder Rachenkatarrh hervorruft, bei dieser Nähe zu einer Diphtherieinfection Anlass giebt. Dabei zeigt sich aber so recht noch die individuelle Prädisposition. Während eines meiner Kinder im Laufe weniger Jahre 4 mal, 2 mal in lebensgefährlicher Weise, befallen wird, macht das andere von denselben Eltern unter denselben Verhältnissen zwar wohl dieselben Masernepidemien durch, Alles aber ohne je von Diphtherie befallen zu werden. Wenn im Herbst die nasskalten Regentage einsetzen, die Strassenkinder aber immer wieder in jeder Regenpause in ihren dünnen Turnjacken vor der Anstalt auf dem Mariannenplatz, dem grössten Platz Berlins, in Menge auftauchen, dann füllt sich mit einem Mal wieder die Diphtheriebaracke. In sonnigen Sommertagen war sie manchmal fast leer.

Ich habe nun auch alljährlich Monatstabellen über die Häufigkeit der Diphtherie machen lassen, um die mittelbare Abhängigkeit der Diphtherie von der Witterung womöglich festzustellen. Nun tritt freilich der Witterungsumschlag im Verlauf der Jahre sehr ungleich ein, meist hier Anfang November, öfter auch schon im September. Ob sich deshalb aus der Bearbeitung dieser Tabellen ein Resultat ergiebt, ist nicht von vornherein sicher; jedenfalls zeigen sie die grossen monatlichen Schwankungen in der Häufigkeit.

Herr Dr. Curt Hagen, welcher auch längere Zeit an der Baracke seine Hülfe geleistet hat, wollte sich auf meinen Wunsch der grossen Mühe unterziehen, aus den vorliegenden, nach meinen Angaben diese 12 Jahre hindurch verfertigten Tabellen eine Gesammtübersicht über die Verhältnisse der Diphtheriebaracke zu bearbeiten; im Folgenden wird er über die Resultate seiner statistischen Studien Bericht erstatten. Ein Verzeichniss aller einzelnen Kranken zu geben, wie das früher üblich war und dem Publikum zur Controle dienen konnte, hat heutzutage doch wohl keinen Zweck mehr, würde ja auch bei der Grösse des Materials zu viel Platz wegnehmen. Selbst auf die einzelnen Jahrestabellen kann wohl zumeist verzichtet werden[1]), soweit summarische Zusammenstellungen sich werden ermöglichen lassen.

Prof. Dr. Edm. Rose.

---

1) Für die Jahre 1882, 1883 und 1884 sind sie im Jahresbericht der Anstalt abgedruckt; in den späteren Jahrgängen ist die Veröffentlichung unterblieben.

II. Die statistischen Resultate aus den 12 Jahresberichten.

1. Unser Material und die Erfolge des Croupschnittes im Grossen.

In den zwölf Berichtsjahren (1882—93) wurden insgesammt 4475 an Croup und Diphtherie erkrankte Personen in der Baracke aufgenommen und behandelt, nämlich 1951 Knaben bis zum vollendeten 14. Lebensjahre, 2100 Mädchen bis zu demselben Alter und 424 ältere weibliche Personen, meist Dienst- und Kindermädchen, welche wir in Folgendem kurzweg als Frauen bezeichnen.

Die höchste Zahl der Aufnahmefälle[1]) trifft auf die ersten Berichtsjahre, um von da ab in unregelmässiger Reihe bis unter die Hälfte in den letzten Jahren zu sinken; so zählen wir im Jahre 1883 allein 599 Erkrankungen, im Jahre 1884 516 und im Jahre 1891, 1892 und 1893 nicht einmal die Hälfte, nämlich 231, 238 und 256 Erkrankungen.

Durch das Hinzutreten der „Frauen" überwiegt natürlich das weibliche Geschlecht; schliessen wir dieselben aus, so bleibt doch noch ein geringes Mehr der Erkrankten bei den Mädchen, die ja bekanntlich in den jungen Altersstufen zahlreicher vertreten sind, als die Knaben. Nicht damit im Einklang steht, wie ich gleich hier vorausschicken will, der Befund bei den „Operirten", die fast durchweg in den einzelnen Berichtsjahren eine etwas grössere Betheiligung der Knaben als eines der Tracheotomie bedürftigeren Theiles erkennen lassen.

Die bedeutend höhere Aufnahmefrequenz in den ersten Berichtsjahren ist durch mehrere Umstände bedingt: einmal waren besonders die Jahre 1883 und 1884 durch eine ausgedehnte und schwere Epidemie in Berlin[2]) ausgezeichnet — es erkrankten mehr Kinder und starben auch mehr nach kurzem Verlauf der Erkrankung, so dass schneller der Platz für Neuaufnahmen da war —, dann war aber

---

1) In diesem ganzen Berichte ist jeder Fall dem Monat zugerechnet, in welchem er in das Krankenhaus aufgenommen worden ist. R.

2) Es erkrankten an Diphtherie in den Jahren:

1882	1883	1884	1885	1886	1887	1888	1889	1890	1891
5985 —	7525 —	8010 —	7667 —	7656 —	6501 —	4727 —	5493 —	5703 —	4065 —

und starben an Diphtherie in denselben Jahren:

1914 — 2651 — 2446 — 1802 — 1535 — 1304 — 1070 — 1252 — 1594 — 1057 —

oder in Procent der Erkrankten berechnet:

31,9 — 35,2 — 30,5 — 23,5 — 20 — 20 — 22,6 — 22,7 — 27,9 — 26% —

(s. VI. Gesammtbericht über das Sanitäts- und Medicinalwesen der Stadt Berlin. S. 51 ff. Berlin, bei Schoetz. 1893).

auch der Andrang nach unserem Krankenhause stärker. Die in den folgenden Jahren fortschreitende Abnahme in der Aufnahmefrequenz ist dann durch das Abnehmen der Epidemie überhaupt, wie auch durch eine grössere Vertheilung der Diphtheriekranken auf mehr Krankenhäuser bedingt.

Von den 4475 Kranken starben insgesammt 2392 oder 53,4 Proc., nämlich 1202 Knaben (61,6 Proc. der erkrankten Knaben), 1176 Mädchen (56 Proc.) und 14 Frauen (3,3 Proc.). Die Mortalität unserer Kranken zeigt in den einzelnen Berichtsjahren keine bedeutenden Unterschiede, sie steigt im Jahre 1884 auf 58,4 Proc. der Gesammterkrankten, sie sinkt auf 43,3 Proc. im Jahre 1891.

Wesentlich grössere Differenzen ergeben sich bei einer gesonderten Betrachtung der mit und ohne Operation Behandelten, wie sie in Tabelle I durchgeführt ist.

Da die grössere Mehrheit der Erkrankten als Nothfälle im letzten Stadium des Croup mit den bedrohlichsten Erstickungserscheinungen zur Aufnahme gelangten, tritt der operative Eingriff zur Beseitigung der Stenose in den Vordergrund. Nicht weniger als 2710 mal, d. h. in 60,5 Proc. der überhaupt behandelten Fälle, war der Luftröhrenschnitt erforderlich und zwar, wie schon oben erwähnt, in geringer Mehrheit (in 1393 Fällen) bei den Knaben, in 1317 Fällen bei den Mädchen.

Es starben von den Operirten 1929 oder 71,2 Proc., nämlich 993 Knaben (71,3 Proc.) und 936 Mädchen (71,1 Proc.). Bei beiden Geschlechtern ist also die Mortalität fast genau dieselbe.

In einem einzigen Jahre (1884) kamen 341 Kinder zur Operation, davon starben 71,3 Proc.; im Jahre 1892 betrug die Zahl der Operirten nur 126, ohne dass das Mortalitätsprocent dadurch wesentlich herabgedrückt wurde (68,2 Proc.). Nur einmal hebt sich das Heilungsresultat bei den operirten Knaben, es starben nämlich 1891 statt 71,3 Proc. nur 58 Proc. derselben und wird durch diesen Umstand das betreffende Jahr zum günstigsten der ganzen Reihe gestempelt.

Unter den 1765 Nichtoperirten befinden sich 558 Knaben und über doppelt so viel, nämlich 1207 Mädchen und Frauen; von ihnen starben nur 26,3 Proc. (37,5 Proc. bei den Knaben, 21,1 Proc. bei den Mädchen und Frauen, wobei die günstigere Zahl bei letzteren durch die stärkere Betheiligung der höheren Altersklassen bedingt ist). (Vgl. Tabelle I.)

In wie weit die verschiedenen Formen der diphtherischen und einfach croupösen Erkrankung die Mortalität beeinflussen, soll später erörtert werden.

Tabelle I. (Vertheilung der Erkrankungs- und Todesfälle auf die einzelnen Jahrgänge.)

Jahr	Erkrankt						Operirt						Nicht operirt			
	Sa.	m.	wb.	e.	†	†%	Sa.	m.	wb.	e.	†	†%	Sa.	e.	†	†%[1]
1882	451	215	236	188	263	58,3	290	147	143	82	208	71,7	161	106	55	34,2
1883	599	254	345	249	350	58,4	321	166	155	89	232	72,3	278	160	118	42,5
1884	516	224	292	221	295	57,1	341	168	173	81	250	71,3	175	130	45	25,5
1885	455	206	249	212	243	53,4	281	150	131	86	195	69,4	174	126	48	28,5
1886	379	149	230	186	193	50,9	238	116	122	65	173	72,7	141	121	20	14,2
1887	398	170	228	189	209	52,4	243	123	120	74	169	69,6	155	115	40	25,5
1888	295	132	163	146	149	50,5	189	97	92	60	129	68,3	106	86	20	18,9
1889	322	150	172	155	167	51,8	183	109	74	47	136	74,3	139	108	31	22,3
1890	335	157	178	170	165	49,2	201	117	84	56	145	72,2	134	114	20	15,0
1891	231	95	136	131	100	43,3	134	69	65	49	85	63,5	97	82	15	15,5
1892	238	92	146	123	115	48,8	126	60	66	40	86	68,2	112	83	29	25,9
1893	256	107	149	113	143	55,9	163	71	92	42	121	74,3	93	71	22	23,7
1882/93	4475	1951	2524	2083	2392	53,4	2710	1393	1317	781	1929	71,2	1765	1302	463	26,3

1) m = männlich, wb = weiblich, e = geheilt entlassen, † = gestorben, †% = Mortalitätsprocent.

Was das Heilungsresultat bei den Tracheotomirten anbelangt, so ist das unsrige also 28,8 Proc.

Den Krankheitsverlauf beeinflussen mannigfache Momente: Constitution und Alter der Erkrankten, Jahreszeit, Schwere der Epidemie und Form der Erkrankung, so dass es angezeigt erscheint, dieselben im Folgenden einzeln zu beleuchten.

2. *Die Abhängigkeit des Krankheitsverlaufes vom Alter der Erkrankten.*

Unter unseren Kranken sind alle Altersstufen, von 3monatlichen Kindern bis zu 46jährigen Frauen, vertreten; 129 Fälle aus dem ersten (darunter befanden sich ein dreimonatliches, 2 viermonatliche, 2 fünfmonatliche, die sämmtlich operirt wurden) und 417 aus dem 2. Lebensjahre geben ein beredtes Zeugniss für die Ausdehnung der Epidemie. Das grösste Contingent unseres Krankenbestandes stellt das 3. und 4. Lebensjahr mit nicht weniger als 1398 Fällen, nahezu einem Drittel der Gesammtfälle, es folgen dann in absteigender Reihe die nächsten Altersklassen.

Das Gesammtheilungsresultat stellt sich so, dass von den 129 Kindern im 1. Lebensjahre 17 durchkamen, d. h. 13,2 Proc. Nicht viel besser gestaltet sich das Resultat bei den Kindern im 2. Lebensjahre; 14,6 Proc konnten geheilt werden, und zwar etwas mehr als die Hälfte davon nach vorausgegangener Tracheotomie. Schon im

3. Lebensjahre beginnt dann der Procentsatz auf 33,0 Proc. Heilung zu steigen, um fortdauernd bis in die höheren Altersstufen zuzunehmen, so dass wir von 100 17—20jährigen Patientinnen nur eine verloren. Einige schwere Fälle von über 20 Jahre alten Frauen drücken das Heilungsprocent in dieser Altersstufe wieder etwas herab.

Nicht so regelmässige Zahlenverhältnisse wie die Gesammtsumme zeigt die Tabelle der Operirten (s. Tabelle II), da das Heilungsprocent in den einzelnen Altersstufen mehrfach sinkt, so im 9. und 10. Jahre, ferner im 14.—17. Jahre, und steigt, so vom 1. bis zum 8. Jahre, 10. bis 12. Lebensjahre. Wir erhalten somit mehrere Reihen, eine erste mit einem Anfangsprocent von 3,9 Heilung im 1. Lebensjahre aufsteigend bis 46,2 im 8. Lebensjahre, eine zweite, die Altersstufen von 9—12 Jahren umfassend, von 27,1 bis 44,0 Proc. Heilung, eine dritte von 12—14 und letzte von 14—20 Jahren. Diese auffallende Differenz und Ungleichheit lässt sich nur dadurch erklären, dass in den Altersstufen, die sich durch ein Sinken des Heilungsresultates hervorheben, eine verhältnissmässig grosse Zahl ungünstiger Fälle aus dem einen oder anderen Jahre vertreten sind; so kamen z. B. im Jahre 1885 von 18 im 9.—10. Lebensjahre operirten nur 3 durch, d. h. 16,6 Proc., ebenso im Jahre 1883 von 12 operirten nur 2, d. h. 16,6 Proc. gegenüber 50 Proc. in den meisten anderen Berichtsjahren.

Dieselben Jahre (1883 und 1885) waren für die Altersstufe von 14—17 Jahren ungünstig, in ersterem starben von 3 operirten alle drei, in letzterem die einzige operirte.

Dadurch dass Geh. Rath Rose die Indication zur Operation auch bei den jüngsten Altersstufen geltend machte, war es möglich, von 102 Kindern im ersten Lebensjahre 4, von 344 im zweiten Jahre 33 zu retten. Die Ursachen der grossen Mortalität bei kleinen Kindern war mit dem schnellen Fortschreiten des Erkrankungsprocesses auf die Bronchien und Lungen der baldige Kräfteverfall infolge der schwierigen Ernährung. Der operative Eingriff selbst ist für die kleinen Patienten niemals nachtheilig gewesen. In der Mehrzahl starben dieselben aus jenen Ursachen am 2. und 3. Tage nach der Tracheotomie; 9 Kinder im ersten Lebensjahre, 26 im zweiten lebten noch 3 bis 5 Tage nach Entfernung der Trachealcanüle oder 8—11 Tage nach der Tracheotomie; 21 Kinder im zweiten Lebensjahre starben noch in der 3. Woche nach der Tracheotomie.

Wie sehr diese Mortalität unser Durchschnittsprocent der Heilung beeinflusst, geht daraus hervor, dass bei Ausschliessung der ein- und zweijährigen Kinder statt 28,8 ein Procentsatz

von 31,4, ohne die ein- bis dreijährigen Kinder ein solcher von 33,6 berechnet wird.

Recht ungünstige Ergebnisse hatte, wie schon erwähnt, die Tracheotomie bei über 14 Jahre alten Personen; wir zählen unter 10 operirten Fällen 6 Todesfälle. Es handelte sich dabei um Patienten, die mit den schwersten Erscheinungen der Allgemeininfection, mit gangränöser Nasen-Rachendiphtherie eingeliefert wurden und nach zwei- bis dreitägigem Bestehen der Krankheit wenige Stunden nach der Operation zu Grunde gingen. Sie alle hatten ein ausgesprochenes Glottisödem, von dessen Dasein wir uns bald nach dem Tode durch Herausnahme des ganzen Kehlkopfes überzeugen konnten. Dazu muss man ihn nur nach Anweisung von Herrn Prof. Rose von oben betrachten, ehe man durch eine Spaltung das Oedem zum Ausfliessen, zum runzligen Collaps veranlasst.

Unter den Nichtoperirten finden wir wieder regelmässig aufsteigende Zahlenverhältnisse im Heilungsresultat; die jüngeren Patienten sind hier in der Minderzahl betheiligt, es überwiegen die älteren und damit auch ein besseres Resultat.

Im ersten Lebensjahre wurden von 27 Kindern 13 geheilt, d. h. 48,1 Proc., im zweiten Lebensjahre von 73 Kindern 28 geheilt, d. h. 38,3 Proc. (Vgl. Tabelle II.)

Tabelle II. (Vertheilung der Erkrankungsfälle auf die einzelnen Altersstufen.)

Alter	Erkrankt					Operirt					Nicht operirt				
	Sa.	E.	†	E.%		Sa.	E.	†	E.%		Sa.	E.	†	E.%	
3—6 Mon.	5	0	5	0	13,2	5	0	5	0	3,9	0	—	—	—	48,2
6—9 "	29	4	25	13,9		22	0	22	0		7	4	3	57,1	
9—12 "	95	13	82	13,6		75	4	71	5,3		20	9	11	45,0	
12—18 "	183	21	162	11,4	14,6	154	12	142	7,7	9,6	29	9	20	31,0	38,3
18—24 "	234	40	194	17,1		190	21	169	11,1		44	19	25	43,2	
2—3 Jahre	572	189	383	33,0		410	91	319	22,2		162	98	64	60,5	
3—4 "	700	270	430	38,7		532	163	369	30,6		168	107	61	63,6	
4—5 "	698	304	394	43,5		482	171	311	35,5		216	133	83	61,5	
5—6 "	482	243	239	51,2		298	118	180	39,5		184	125	59	67,9	
6—7 "	352	180	172	51,1		220	89	131	40,4		132	91	41	68,9	
7—8 "	232	128	104	55,1		145	67	78	46,2		87	61	26	70,1	
8—9 "	150	78	72	52,0		70	19	51	27,1		80	59	21	73,7	
9—10 "	119	67	52	56,3		51	15	36	29,4		68	52	16	76,4	
10—12 "	112	76	36	67,8		34	15	19	44,0		78	61	17	78,2	
12—14 "	83	71	12	85,5		12	4	8	33,3		71	67	4	94,3	
14—17 "	127	120	7	94,5		5	1	4	20,0		122	119	3	98,4	
17—20 "	109	108	1	99,1		3	3	0	100,0		106	105	1	99,1	
20 J. u. älter	188	182	6	96,8		2	0	2	0		186	182	4	97,8	
Summe	4175	2083	2392	46,5		2710	781	1929	28,8		1765	1302	463	73,7	

3. Die Abhängigkeit des Krankheitsverlaufes von der Jahreszeit.

Weiteren Aufschluss über das wechselnde Verhältniss zwischen Erkrankung und Mortalität geben die folgenden Tabellen (s. Tabelle III, IIIa und b), in denen die Statistik nach den einzelnen Monaten der Berichtsjahre, für Operirte und Nichtoperirte gesondert, geordnet ist.

Die vielen Zahlen, die sich daraus ergeben, sind zwar wenig übersichtlich, aber unumgänglich nöthig, um die Entstehung der Durchschnittsziffer für die gesammten Monate zu erklären und die erheblichen Schwankungen der einzelnen Monate unter einander zu zeigen.

Die höchsten Erkrankungsziffern im Durchschnitt der Berichtsjahre treffen auf die Herbstmonate: September bis November, die niedrigsten auf die Sommermonate Juni bis August. Es folgt also dem grössten Minimum gleich das grösste Maximum. Die einzelnen Monate nach absteigender Aufnahmefrequenz geordnet ergeben folgende Reihe:

October 477	Januar 429	Februar 361	August 302
November 445	December 413	April 357	Juni 294
September 431	März 409	Mai 307	Juli 250

Die Frühjahrs- und Wintermonate zeigen also keine zusammenhängende Reihe. Eine aussergewöhnlich grosse Zahl von Erkrankungen in einem einzigen Monate eines Jahres finden wir nur einmal, nämlich im October 1883, wo 75 Patienten zur Aufnahme kamen und 52 oder 69,3 Proc. von ihnen starben; die geringste Aufnahmefrequenz verzeichnet der Juli 1892 mit 6 Fällen, von denen 3 starben.

Der Monatsdurchschnitt der Aufnahmen beträgt für den October 39, November 37, September und Januar 36, für Juni und August 25 und Juli nur 21.

Das Heilungsresultat entspricht der Erkrankung in der Weise, dass mit dem Maximum der Erkrankungen ein Minimum der Heilungen und umgekehrt mit dem Minimum der Erkrankungsfälle ein Maximum der Heilungen einhergeht. Wir finden nämlich ein Steigen des Heilungsprocentes vom November anfangend in folgender Reihe:

November 39,7	Februar 42,7	December 47,7	Mai 50,2
October 40,9	März 47,2	Juni 47,9	August 55,3
Septemb. 41,3	April 47,3	Januar 49,2	Juli 56,8

Die meisten Aufnahmen vom September bis November und die schlechtesten Erfolge, die wenigsten Aufnahmen im Juli und August und die besten Erfolge. Der Monat Juni fehlt unter den drei besten

Tab. III. (Vertheilung sämmtlicher Erkrankten auf die einzelnen Monate der Berichtsjahre.)

		1882	1883	1884	1885	1886	1887	1888	1889	1890	1891	1892	1893	Summe von 1882/93	Monats-Durchschnitt	Aeusserste Grenzen in Procenten
Januar	Erkrankt	47	48	54	56	38	42	28	32	31	12	20	21	429	36	12/56
	Geheilt	18	23	30	25	18	23	13	18	19	7	10	7	211	18	7/30
	Gestorben	29	25	24	31	20	19	15	14	12	5	10	14	218	18	5/31
	Heilungsproc.	38,3	47,9	55,6	44,6	48,2	54,9	46,5	56,2	61,3	58,3	50,0	33,3	—	49,2	33,3/61,3
Februar	Erkrankt	48	48	36	31	34	35	26	26	26	19	16	16	361	30	16/48
	Geheilt	22	19	12	11	17	15	13	6	13	8	8	10	154	13	6/22
	Gestorben	26	29	24	20	17	20	13	20	13	11	8	6	207	17	6/29
	Heilungsproc.	45,8	37,9	33,3	35,5	50,0	43,0	50,0	23,1	50,0	42,1	50,0	62,5	—	42,7	23,1/62,5
März	Erkrankt	55	45	50	39	38	36	28	34	24	22	24	14	409	34	14/55
	Geheilt	25	18	23	15	18	16	13	21	13	13	14	4	193	16	4/25
	Gestorben	30	27	27	24	20	20	15	13	11	9	10	10	216	18	9/30
	Heilungsproc.	48,0	40,0	46,0	39,8	47,4	44,5	46,8	61,9	54,2	59,8	58,3	28,6	—	47,2	28,6/61,9
April	Erkrankt	40	40	43	38	26	37	22	23	34	12	20	22	357	30	12/40
	Geheilt	18	18	16	23	17	17	13	10	12	7	9	9	169	14	7/23
	Gestorben	22	22	27	15	9	20	9	13	22	5	11	13	188	16	5/27
	Heilungsproc.	45,0	45,0	37,2	60,5	65,4	45,9	59,8	43,5	35,2	58,3	45,0	59,8	—	47,3	35,3/65,4
Mai	Erkrankt	28	38	37	39	18	26	20	26	24	15	21	15	307	26	15/38
	Geheilt	15	22	17	17	8	15	10	14	7	10	14	5	154	13	5/22
	Gestorben	13	16	20	22	10	11	10	12	17	5	7	10	153	13	5/22
	Heilungsproc.	53,5	59,8	45,9	43,8	42,2	57,9	50,0	53,9	29,8	66,7	66,7	33,3	—	50,2	29,8/66,7
Juni	Erkrankt	30	39	32	34	20	29	15	16	26	25	8	20	294	25	8/39
	Geheilt	13	13	13	16	12	16	9	6	14	13	5	11	141	12	5/16
	Gestorben	17	26	19	18	8	13	6	10	12	12	3	9	153	13	3/26
	Heilungsproc.	43,3	33,3	40,6	47,0	60,0	55,2	60,0	37,5	53,8	52,0	62,5	55,5	—	47,9	33,3/62,5

		1882	1883	1884	1885	1886	1887	1888	1889	1890	1891	1892	1893			
Juli	Erkrankt	26	42	33	32	15	21	16	16	10	18	6	15	250	21	6/42
	Geheilt	15	20	16	16	8	13	12	12	7	11	3	9	142	12	3/20
	Gestorben	11	22	17	16	7	8	4	4	3	7	3	6	108	9	3/22
	Heilungsproc.	57,8	47,6	48,7	50,0	53,3	62,0	75,0	75,0	70,0	61,1	50,0	60,0	—	56,8	47,6/75
August	Erkrankt	34	38	35	29	26	20	19	23	15	17	20	26	302	25	15/38
	Geheilt	19	20	16	17	14	12	13	11	7	9	12	17	167	14	7/20
	Gestorben	15	18	19	12	12	8	6	12	8	8	8	9	135	11	8/19
	Heilungsproc.	55,9	52,6	46,8	58,6	53,8	60,0	68,4	47,8	46,7	53,0	60,0	65,4	—	55,3	46,7/65,4
September	Erkrankt	45	50	44	43	40	38	34	23	38	23	16	37	431	36	16/50
	Geheilt	11	23	15	17	16	12	16	13	18	15	9	13	178	15	9/23
	Gestorben	34	27	29	26	24	26	18	10	20	8	7	24	253	21	7/34
	Heilungsproc.	24,4	46,0	34,1	39,5	40,0	31,6	47,0	56,5	47,4	65,2	56,2	35,1	—	41,3	24,4/65,2
October	Erkrankt	36	75	61	47	48	40	36	30	29	25	25	25	477	39	25/75
	Geheilt	15	23	21	18	19	18	17	13	15	13	11	12	195	16	11/23
	Gestorben	21	52	40	29	29	22	19	17	14	12	14	13	282	23	12/52
	Heilungsproc.	41,6	30,7	34,4	38,2	39,5	45,0	47,2	43,3	51,7	52,0	44,0	48,0	—	40,9	30/7/52
November	Erkrankt	50	57	50	41	38	29	31	36	28	28	36	21	445	37	21/57
	Geheilt	20	17	18	20	18	11	15	13	13	10	13	9	177	15	9/20
	Gestorben	30	40	32	21	20	18	16	23	15	18	23	12	268	22	12/40
	Heilungsproc.	40,0	29,8	36,0	48,8	47,4	39,3	48,4	36,1	46,15	35,8	36,1	42,8	—	39,7	29,8/48,8
December	Erkrankt	32	52	44	32	45	24	29	36	37	26	28	28	413	34	24/52
	Geheilt	11	25	19	16	25	12	10	14	24	17	15	9	197	16	9/25
	Gestorben	21	27	25	16	20	12	19	22	13	9	13	19	216	18	9/27
	Heilungsproc.	34,3	49,1	43,2	50,0	55,5	50,0	34,5	39,8	64,9	65,4	53,5	32,1	—	47,7	32,1/65,4
		24,4/57,8	29,8/59,8	33,3/55,6	35,5/60,5	39,5/60	31,6/62	34,5/75	23,1/75	29,8/70	35,8/66,7	36,1/66,7	28,6/65,4	Aeusserste Grenzen d. Heilungsprocentes in den Monaten eines Jahres.		

Tabelle IIIa. (Vertheilung der Operirten auf die einzelnen Monate der Berichtsjahre.)

		1882	1883	1884	1885	1886	1887	1888	1889	1890	1891	1892	1893	Summe von 1882/93	Monats-Durchschnitt	Aeusserste Grenzen in Procenten
Januar	Operirt	33	35	37	40	25	28	16	20	15	6	14	10	279	23	6/40
	Geheilt	9	13	14	14	8	12	3	8	5	2	5	1	94	8	1/14
	Gestorben	24	22	23	26	17	16	13	12	10	4	9	9	185	15	4/26
	Heilungsproc.	27,2	37,1	37,8	35,0	32,0	42,8	18,7	40,0	33,3	33,3	38,3	10,0	—	33,9	10/42,8
Februar	Operirt	31	22	26	25	20	23	14	18	15	14	7	9	224	19	7/31
	Geheilt	8	5	7	6	5	5	5	1	5	4	2	3	56	5	1/8
	Gestorben	23	17	19	19	15	18	9	17	10	10	5	6	168	14	5/23
	Heilungsproc.	25,8	22,5	26,9	24,0	25,0	21,7	35,7	55,5	33,3	28,5	28,5	33,3	—	25,0	21,7/55,5
März	Operirt	40	33	36	27	25	23	18	13	17	10	13	10	265	22	10/40
	Geheilt	12	10	10	7	8	7	8	3	6	3	6	4	84	7	3/12
	Gestorben	28	23	26	20	17	16	10	10	11	7	7	6	181	15	6/28
	Heilungsproc.	30,0	30,3	27,7	26,0	32,0	30,4	44,4	23,1	35,3	30,0	46,1	40,0	—	31,7	23,1/46,1
April	Operirt	27	21	31	22	14	20	15	14	24	6	10	15	219	18	6/31
	Geheilt	8	7	7	8	7	3	7	3	3	2	2	3	60	5	2/8
	Gestorben	19	14	24	14	7	17	8	11	21	4	8	12	159	13	4/24
	Heilungsproc.	29,6	33,3	22,5	33,3	50,0	15,0	46,5	21,4	12,5	33,3	20,0	33,1	—	27,4	12,5/50
Mai	Operirt	14	16	21	24	12	16	13	16	18	10	7	8	175	15	7,24
	Geheilt	6	4	5	9	2	7	3	4	2	5	1	1	49	4	1/9
	Gestorben	8	12	16	15	10	9	10	12	16	5	6	7	126	11	5/16
	Heilungsproc.	42,8	25,0	23,8	37,5	16,6	43,7	23,0	25,0	11,1	50,0	14,3	12,5	—	28,0	11,1/50
Juni	Operirt	18	19	21	21	10	13	7	10	15	14	4	10	162	13	4/21
	Geheilt	4	5	5	6	2	4	2	2	4	5	1	3	43	3	1/6
	Gestorben	14	16	16	15	8	9	5	8	11	9	3	7	119	10	3/16
	Heilungsproc.	22,2	26,3	23,8	28,8	20,0	30,7	28,5	20,0	26,5	35,7	25,0	30,0	—	25,9	20/35,7

Juli	Operirt	14	17	17	18	8	11	10	9	7	11	2	11	135	11	2/18
	Geheilt	6	4	3	5	2	5	7	5	4	4	0	5	50	4	0/7
	Gestorben	8	13	14	13	6	6	3	4	3	7	2	6	85	7	2/14
	Heilungsproc.	42,8	23,5	17,7	27,7	25,0	45,4	70,0	55,5	57,1	36,4	0	45,4	—	37,0	0/70
August	Operirt	17	22	17	16	12	15	9	14	11	10	8	15	166	14	8/22
	Geheilt	8	7	4	6	4	7	3	4	3	2	3	7	58	5	2/8
	Gestorben	9	15	13	10	8	8	6	10	8	8	5	8	108	9	5/15
	Heilungsproc.	47,0	31,8	23,5	37,5	33,3	46,6	33,3	28,5	27,3	20,0	37,5	46,6	—	34,9	20/47
September	Operirt	29	24	26	23	28	23	23	9	24	13	9	28	259	22	9/29
	Geheilt	2	7	4	2	7	2	6	4	7	6	5	6	58	5	2/7
	Gestorben	27	17	22	21	21	21	17	5	17	7	4	22	201	17	4/27
	Heilungsproc.	6,9	29,1	15,4	8,7	25,0	8,7	26,1	44,5	29,1	46,2	55,4	21,4	—	22,4	6,9/55,4
October	Operirt	18	49	33	28	32	25	23	14	15	13	15	16	281	24	15/49
	Geheilt	5	11	5	8	8	8	7	4	3	4	3	4	70	6	3/11
	Gestorben	13	38	28	20	24	17	16	10	12	9	12	12	211	18	9/38
	Heilungsproc.	27,7	22,4	15,1	28,5	25,0	32,0	30,4	28,5	33,3	30,8	20,0	25,0	—	24,9	15/33
November	Operirt	32	38	33	18	24	21	22	24	17	19	18	10	286	24	10/38
	Geheilt	10	7	7	11	6	5	7	3	5	4	3	1	69	6	1/11
	Gestorben	22	31	26	17	18	16	15	21	12	15	15	9	217	18	9/31
	Heilungsproc.	31,8	18,4	21,1	39,2	25,0	23,8	31,8	12,5	29,4	21,0	16,6	10,0	—	24,1	10/39
December	Operirt	17	35	31	19	30	13	19	26	18	13	17	21	259	22	13/35
	Geheilt	6	13	10	6	11	5	2	7	9	8	9	4	90	6	2/13
	Gestorben	11	22	21	13	19	8	17	19	9	5	8	17	169	14	5/22
	Heilungsproc.	35,3	37,1	32,2	31,6	36,6	38,4	10,5	26,9	50,0	61,5	52,9	19,1	—	34,7	10,5/61,5
		6,9/47	18/37,7	15,1/37,8	8,7/39,2	16,6/50	8,7/46,6	10,5/70	12,5/55,5	11,1/57,1	20/61,5	0/55,4	10/46,6	Aeusserste Grenzen d. Heilungsprocentes in den Monaten eines Jahres		
		1882	1883	1884	1885	1886	1887	1888	1889	1890	1891	1892	1893			

TABELLE IIIb. (Vertheilung der Nichtoperirten auf die einzelnen Monate der Berichtsjahre.)

		1882	1883	1884	1885	1886	1887	1888	1889	1890	1891	1892	1893	Summe von 1882/93	Monats-Durchschnitt	Aeusserste Grenzen
Januar	Nichtoperirt	14	13	17	16	13	14	12	12	16	6	6	11	150	12	6/17
	Geheilt	9	10	16	11	10	11	10	10	14	5	5	6	117	9	5/16
	Gestorben	5	3	1	5	3	3	2	2	2	1	1	5	33	3	1/5
	Heilungsproc.	64,2	76,9	94,1	68,7	76,9	78,5	83,3	83,3	87,5	83,3	83,3	54,5	—	78,0	—
Februar	Nichtoperirt	17	26	10	6	14	12	12	8	11	5	9	7	137	11	5/26
	Geheilt	14	14	5	5	12	10	8	5	8	4	6	7	98	8	4/12
	Gestorben	3	12	5	1	2	2	4	3	3	1	3	0	39	3	1/12
	Heilungsproc.	82,3	53,8	50,0	83,3	85,7	83,3	66,7	62,5	72,7	80,0	66,7	100,0	—	71,5	—
März	Nichtoperirt	15	12	14	12	13	13	10	21	7	12	11	4	144	12	4/21
	Geheilt	13	8	13	8	10	9	5	18	7	10	8	0	109	9	5/18
	Gestorben	2	4	1	4	3	4	5	3	0	2	3	4	35	3	0/5
	Heilungsproc.	80,6	66,7	92,8	66,7	76,9	69,2	50,0	85,7	100,0	83,3	72,7	0	—	75,7	—
April	Nichtoperirt	13	19	12	16	12	17	7	9	10	6	10	7	138	11	6/19
	Geheilt	10	11	9	15	10	14	6	7	9	5	7	6	109	9	6/15
	Gestorben	3	8	3	1	2	3	1	2	1	1	3	1	29	2	1/8
	Heilungsproc.	76,9	57,8	75,0	93,7	83,3	82,3	85,7	77,8	90,0	83,3	70,0	85,7	—	78,9	—
Mai	Nichtoperirt	14	22	16	15	6	10	7	10	6	5	14	7	132	11	5/22
	Geheilt	9	18	12	8	6	8	7	10	5	5	13	4	105	9	4/18
	Gestorben	5	4	4	7	0	2	0	0	1	0	1	3	27	2	0/7
	Heilungsproc.	64,2	81,8	75,0	53,3	100,0	80,0	100,0	100,0	83,3	100,0	92,8	57,1	—	79,9	—

Juni	Nichtoperirt	12	20	11	13	10	16	8	6	11	11	4	10	132	11	4/20
	Geheilt	9	8	8	10	10	12	7	4	10	8	4	8	98	8	4/12
	Gestorben	3	12	3	3	0	4	1	2	1	3	0	2	34	3	0/12
	Heilungsproc.	75,0	40,0	72,7	76,9	100,0	75,0	87,5	66,7	90,9	72,7	100,0	80,0	—	74,2	—
Juli	Nichtoperirt	12	25	16	14	7	10	6	7	3	7	4	4	115	9	3/25
	Geheilt	9	16	13	11	6	8	5	7	3	7	3	4	92	7	3/16
	Gestorben	3	9	3	3	1	2	1	0	0	0	1	0	23	2	0/9
	Heilungsproc.	75,0	60,4	81,2	78,5	87,5	80,0	83,3	100,0	100,0	100,0	75,0	100,0	—	80,0	—
August	Nichtoperirt	17	16	18	13	14	5	10	9	4	7	12	11	136	11	4/18
	Geheilt	11	13	12	11	10	5	10	7	4	7	9	10	109	9	4/13
	Gestorben	6	3	6	2	4	0	0	2	0	0	3	1	27	2	0/6
	Heilungsproc.	63,5	81,2	33,3	84,6	71,4	100,0	100,0	77,8	100,0	100,0	75,0	91,9	—	80,1	—
September	Nichtoperirt	16	26	18	20	12	15	11	14	14	10	7	9	172	14	7/26
	Geheilt	9	16	11	15	9	10	10	9	11	9	4	7	120	10	4/16
	Gestorben	7	10	7	5	3	5	1	5	3	1	3	2	52	4	1/10
	Heilungsproc.	56,2	61,5	61,1	75,0	75,0	66,7	91,0	64,2	78,5	90,0	57,1	77,7	—	69,9	—
October	Nichtoperirt	18	26	28	19	16	15	13	16	14	12	10	9	196	16	9/28
	Geheilt	10	12	16	10	11	10	10	9	12	9	8	8	125	10	8/16
	Gestorben	8	14	12	9	5	5	3	7	2	3	2	1	71	6	1/14
	Heilungsproc.	55,5	46,1	57,1	52,6	68,7	67,0	76,9	56,2	85,7	75,0	80,0	88,9	—	63,9	—
November	Nichtoperirt	18	19	17	13	14	8	9	12	11	9	18	11	159	13	8/19
	Geheilt	10	10	11	9	12	6	8	10	8	6	10	8	108	9	6/12
	Gestorben	8	9	6	4	2	2	1	2	3	3	8	3	51	4	1/9
	Heilungsproc.	55,5	52,6	63,5	69,2	85,7	75,0	88,8	83,3	72,7	66,7	55,5	72,7	—	67,9	—
December	Nichtoperirt	15	17	13	13	15	11	10	10	19	13	11	7	154	13	7/17
	Geheilt	5	12	9	10	14	7	8	7	15	9	6	5	107	9	5/15
	Gestorben	10	5	4	3	1	4	2	3	4	4	5	2	47	4	1/10
	Heilungsproc	33,3	70,7	69,2	76,9	93,3	63,6	80,0	70,0	79,0	69,2	54,5	71,4	—	69,4	—

Monaten, da sein Durchschnittsprocent durch zwei schlechte Jahre (1883 und 1889) herabgedrückt wird.

In chronologischer Reihe geordnet zeigen einzelne Monate gegen einander recht beträchtliche Differenzen: so findet vom August zum September ein bedeutender Abfall in dem Heilungsprocentsatz statt, von 55,3 Proc. auf 41,3 Proc., also um 14 Proc.; noch bedeutender erscheint derselbe in einzelnen Jahren, so 1882 um 31,5 Proc., 1885 um 19 Proc., 1887 um 28,4 Proc., 1888 um 21,4 Proc., 1893 um 30,3 Proc. (s. Tabelle III). Im Gegensatz dazu ist in anderen Jahren (1889/91) der September mit etwas besseren Erfolgen vertreten, als der August, und lässt sich Aehnliches von allen anderen Monaten zeigen.

Auch zwischen November und December findet eine Differenz von 8 Proc. zu Gunsten des letzteren Monats statt.

Dass hieran hauptsächlich die Witterung Schuld hat, liegt auf der Hand, wenn es sich auch durch Ziffern z. B. einen Vergleich der Resultate mit der mittleren Monatstemperatur und Höhe der Niederschläge nicht schlagend beweisen lässt. Nach meteorologischen Jahreszeiten entfielen auf den Herbst von sämmtlichen Diphtherieerkrankungen in der Stadt Berlin im Durchschnitt der zwölf Berichtsjahre 33,6 Proc., auf den Sommer (Juni bis August) nur 16,9 Proc., was unseren Zahlen nahezu entspricht. Nach Monaten war im Durchschnitt die Sterblichkeit unter den Diphtheriekranken Berlins im November am grössten.

Bei den Operirten wiederholt sich im Wesentlichen das obige Bild. Am meisten operirt wurden im November (286), es folgen October (281), Januar (279), März (265), September und December (256); am wenigsten im Juni, August (162) und Juli (135). Das beste Resultat verzeichnet der Juli mit 37 Proc. Heilung, und fällt auch in diesen Monat, nämlich des Jahres 1888, der überhaupt höchst erreichte Procentsatz der Operirten von 70 Proc. Es folgen dann August mit 34,9 und December mit 34,7 Proc. Heilung. Die grössten Schwankungen in der Aufnahmefrequenz und im Heilungsresultat zeigt in den einzelnen Berichtsjahren der Monat April (6 Operationen 1891 und 27 1882 — 15 Proc. Heilung 1887 und 50 Proc. 1886). Die absolut höchste Zahl der Operationen mit 49 (und 22,4 Proc. Heilung) trifft auf den October 1883.

Die grössten Jahresschwankungen in Heilresultat der Operirten zeigen die Jahre 1882, 1888, 1890/92, nämlich um mehr als 40 Proc. in den einzelnen Monaten, wobei indess keineswegs immer einer der Herbstmonate der schlechteste ist, sondern 1888 z. B. der December, 1890 der Mai, 1891 der August, 1892 der Juli.

Ueber die Bedeutung der Wohnungslage auf die Ausbreitung und den Verlauf der Erkrankung ist nur zu sagen, dass in Berlin, besonders in früheren Jahren, die Bewohner von Kellerwohnungen ein stärkeres Contingent mit ungünstigem Verlauf stellten.

4. Die Abhängigkeit des Verlaufes von der Form der Erkrankung.

Wir haben bisher von Croup und Diphtherie gesprochen, ohne die verschiedenen Formen im Einzelnen näher gekennzeichnet zu haben; es ist deshalb angebracht, in einer besonderen Tabelle (IV) dem Leser die verschiedenen Abstufungen in dem Erkrankungsprocess und ihr gegenseitiges Verhältniss bei unseren Kranken vorzuführen.

Herr Prof. Rose hat in den vorliegenden Jahresberichten folgende fünf Erkrankungsgruppen gesondert:

1. Einfache Diphtherie (Diphth. fauc., nasi).
2. Diphtherischen Kehlkopfcroup (Diphth. faucium c. Laryngit. crupos.).
3. Diphtherischen fortschreitenden Croup (Diphth. faucium c. Laryngo-bronchit. cruposa).
4. Einfachen Kehlkopfcroup (Laryngit. crupos.).
5. Einfachen fortschreitenden Croup (Laryngo-bronchitis cruposa).

Zur Erklärung diene dabei, dass wir alle Fälle, in denen Belag im Rachen oder in der Nase sicher von uns oder dem behandelnden Arzte festgestellt war, zur Diphtherie rechnen, alle Fälle dagegen, wo kein Belag bei und nach der Aufnahme constatirt wurde oder nach Angaben der Eltern der kleinen Patienten bestanden hatte, als einfachen Croup bezeichnen. Dass letztere auch wirklich alle reine, primäre Croupformen waren, ist nicht als absolut sicher hinzustellen, zumal einzelne Fälle bekannt geworden sind, wo der Belag erst bei der Obduction, z. B. auf der oberen Seite des Velum gefunden wurde, wir aber nicht alle Gestorbenen seciren durften. Vor Allem aber besteht auch die Möglichkeit, dass der Belag bestand und erst nach seinem Schwinden die croupöse Entzündung eintrat (solche Fälle sind sicher erwiesen).

Von dem Kehlkopfcroup unterscheiden wir den fortschreitenden Croup dann, wenn bei der Operation in der eröffneten Luftröhre sich Membranen fanden, oder solche aus der Cantile ausgehustet wurden, oder endlich noch bei der Obduction in Luftröhre und Bronchien sich nachweisen liessen. Dazu kommen noch die Fälle, in denen durch den Mund sogenannte Croupmembranen ausgehustet werden, welche die Bronchialtheilung oder -verästelung zeigen.

Tabelle IV.

(Vertheilung der einzelnen Erkrankungsformen auf die Altersstufen bei sämmtlichen Erkrankten.)

Alter	Diphth. fauc. (nasi)					Diphth., Laryngit. crupos.					Diphth., Laryngo-bronchit. crupos.					Laryngit. crupos.					Laryngo-bronchitis cruposa				
	Sa.	E	†	E.%		Sa.	E.	†	E.%		Sa.	E.	†	E.%		Sa.	E.	†	E.%		Sa.	E.	†	E.%	
3–6 Mon.	—	—	—	—	57,1	1	0	1	0	7,0	2	0	2	0	2,5	—	—	—	—	26,0	2	0	2	0	5,8
6–9 "	4	3	1	75,0		10	0	10	0		6	0	6	0		3	1	2	33,3		6	0	6	0	
9–12 "	10	5	5	50,0		33	3	30	9,1		31	1	30	3,2		12	3	9	25,0		9	1	8	11,1	
12–18 "	17	6	11	35,3	44,0	67	3	64	4,5	13,0	77	8	69	10,4	10,3	8	4	4	50,0	26,0	14	0	14	0	0
18–24 "	24	12	12	50,0		95	18	77	18,9		88	9	79	10,2		15	2	13	13,3		12	0	12	0	
2–3 Jahre	106	65	41	61,3		174	56	118	32,2		220	38	182	17,2		35	24	11	68,5		37	6	31	16,2	
3–4 "	99	66	33	66,7		226	105	121	46,4		260	46	214	17,7		47	27	20	57,5		67	14	53	20,8	
4–5 "	124	78	46	64,0		232	124	108	53,4		245	47	198	19,2		59	40	19	71,2		41	12	29	29,8	
5–6 "	128	89	39	70,0		124	67	57	54,0		165	44	121	26,8		43	35	8	81,4		25	8	17	32,0	
6–7 "	106	75	31	70,7		82	43	39	52,4		111	34	77	30,6		24	20	4	83,4		29	8	21	27,5	
7–8 "	64	46	18	71,9		53	32	21	60,4		80	29	51	36,3		22	17	5	77,3		13	4	9	30,7	
8–9 "	61	52	9	85,2		28	12	16	43,0		41	12	29	29,2		4	2	2	50,0		6	2	4	33,3	
9–10 "	53	43	10	81,1		31	14	17	45,2		20	3	17	15,0		8	4	4	50,0		7	3	4	43,0	
10–12 "	72	56	16	77,8		17	10	7	58,0		17	6	11	35,3		3	2	1	66,7		3	2	1	66,7	
12–14 "	62	57	5	92,0		15	12	3	80,0		6	2	4	33,3		—	—	—	—		—	—	—	—	
14–17 "	118	114	4	96,6		9	6	3	66,7		—	—	—	—		—	—	—	—		—	—	—	—	
17 J. u. älter	271	268	3	98,8		25	23	2	92,0		2	0	2	0		—	—	—	—		—	—	—	—	
—	—	—	—	—		—	—	—			—	—	—	—		—	—	—	—		—	—	—	—	
Summe	1319	1035	284	78,5		1222	528	694	43,2		1380	279	1101	20,2		283	181	102	64,0		271	60	211	22,1	

Tabelle IVa.

Vertheilung der einzelnen Erkrankungsformen auf die Altersstufe bei den Operirten.

Alter	Diphth. fauc. (nasi)				Diphth., Laryngit. crupos.				Diphth., Laryngo-bronchit. crupos.				Laryngit. crupos.				Laryngo-bronchit. crupos.			
	Sa.	E.	†	E.%	Sa.	E.	†	E.%	Sa.	E.	†	E.%	Sa.	E.	†	E.%	Sa.	E.	†	E.%
3—6 Monate	—	—	—	—	1	0	1	0	2	0	2	0	—	—	—	—	2	0	2	0
6—9 "	—	—	—	—	9	0	9	0	6	0	6	0	1	0	1	0	6	0	6	0
9—12 "	—	—	—	—	27	2	25	7,4	30	1	29	3,3	10	1	9	10,0	8	0	8	0
12—18 "	—	—	—	—	60	2	58	3,3	75	8	67	11,1	6	2	4	33,3	13	0	13	0
18—24 "	—	—	—	—	83	12	71	14,1	85	9	76	10,6	10	1	9	10,0	12	0	12	0
2—3 Jahre	—	—	—	—	136	37	99	27,2	217	38	179	17,4	22	11	11	50,0	35	5	30	14,3
3—4 "	—	—	—	—	178	77	101	43,2	259	46	213	17,8	31	15	16	48,4	63	13	50	20,6
4—5 "	—	—	—	—	180	95	85	52,8	232	43	189	18,5	35	19	16	54,3	34	11	23	32,4
5—6 "	—	—	—	—	103	54	49	52,4	158	42	116	26.5	20	15	5	75,0	20	7	13	35,0
6—7 "	—	—	—	—	66	33	33	50,0	107	34	73	31,8	18	14	4	77,0	29	8	21	27,5
7—8 "	2	0	2	0	37	21	16	56,7	77	29	48	37,6	18	13	5	72,2	11	4	7	36,4
8—9 "	—	—	—	—	18	6	12	33,3	37	12	25	32,4	3	1	2	33,3	2	1	1	50,0
9—10 "	—	—	—	—	25	9	16	36,0	18	3	15	16,6	4	1	3	25,0	4	2	2	50,0
10—12 "	2	0	2	0	13	7	6	53,8	14	5	9	35,7	2	1	1	50,0	3	2	1	66,7
12—14 "	4	0	4	0	5	3	2	60,0	3	1	2	33,3	—	—	—	—	—	—	—	—
14—17 "	3	0	3	0	2	1	1	50,0	—	—	—	—	—	—	—	—	—	—	—	—
17 Jahre und älter	—	—	—	—	3	3	0	100,0	0	0	2	0	—	—	—	—	—	—	—	—
—	—	—	—	—	—	—	—	—	—	—	—	—	—	—	—	—	—	—	—	—
Summa	11	0	11	0	946	362	584	38,2	1331	271	1060	20,4	180	94	86	52,2	242	53	189	21,9

Tabelle IVb.

Vertheilung der einzelnen Erkrankungsformen auf die Altersstufen bei den Nichtoperirten.

Alter	Diphth. fauc. (nasi)				Diphth., Laryngit. crupos.				Diphth., Laryngo-bronchit. crupos.				Laryngit. crupos.				Laryngo-bronchit. crupos.			
	Sa.	E.	†	E.%	Sa.	E.	†	E.%	Sa.	E.	†	E.%	Sa.	E.	†	E.%	Sa.	E	†	E.%
3—6 Monate	—	—	—	—	—	—	—	—	—	—	—	—	—	—	—	—	—	—	—	—
6—9 "	4	3	1	75,0	1	0	1	0	—	—	—	—	2	1	1	50,0	—	—	—	—
9—12 "	10	5	5	50,0	6	1	5	16,6	1	0	1	0	2	2	0	100,0	1	1	0	100,0
12—18 "	17	6	11	35,3	7	1	6	14,3	2	0	2	0	2	2	0	100,0	1	0	1	0
18—24 "	24	12	12	50,0	12	6	6	50,0	3	0	3	0	5	1	4	20,0	—	—	—	—
2—3 Jahre	106	65	41	61,3	38	19	19	50,0	3	0	3	0	13	13	0	100,0	2	1	1	50,0
3—4 "	99	66	33	66,7	48	28	20	58,3	1	0	1	0	16	12	4	75,0	4	1	3	25,0
4—5 "	124	78	46	64,0	52	29	23	57,9	13	4	9	30,7	24	21	3	87,5	7	1	6	14,3
5—6 "	128	89	39	70,0	21	13	8	62,0	7	2	5	28,6	23	20	3	87,0	5	1	4	20,0
6—7 "	106	75	31	70,7	16	10	6	62,5	4	0	4	0	6	6	0	100,0	—	—	—	—
7—8 "	62	46	16	74,2	16	11	5	68,7	3	0	3	0	4	4	0	100,0	2	0	2	0
8—9 "	61	52	9	85,2	10	6	4	60,0	4	0	4	0	1	1	0	100,0	4	1	3	25,0
9—10 "	53	43	10	81,1	6	5	1	83,3	2	0	2	0	4	3	1	75,0	3	1	2	33,3
10—12 "	70	56	14	80,0	4	3	1	75,0	3	1	2	33,3	1	1	0	100,0	—	—	—	—
12—14 "	58	57	1	98,3	10	9	1	90,0	3	1	2	33,3	—	—	—	—	—	—	—	—
14—17 "	115	114	1	99,1	7	5	2	71,4	—	—	—	—	—	—	—	—	—	—	—	—
17 Jahre und älter	271	268	3	98,8	22	20	2	91,0	—	—	—	—	—	—	—	—	—	—	—	—
—	—	—	—	—	—	—	—	—	—	—	—	—	—	—	—	—	—	—	—	—
Summa	1308	1035	273	79,1	276	166	110	60,1	49	8	41	16,3	103	87	16	84,4	29	7	22	24,1

Gehen wir nun näher auf Zahlen ein, so finden wir von den 4475 Kranken 3921 der Diphtherie zugerechnet, 554 mit Croup behaftet aufgeführt.

1. Einfache Rachendiphtherie.

1. 1319 Fälle von Rachendiphtherie (darunter 543 Nasen-Rachendiphtherie) vertheilen sich auf die Altersstufen so, dass das kindliche Alter von 2—6 Jahren am meisten betheiligt erscheint. Nicht weniger als 563 Fälle oder 42,6 Proc. der Gesammtsumme betreffen diese fünf Altersklassen ziemlich gleichmässig (d. h. jede von ihnen circa 8 bis 9 Proc.); am absolut meisten finden sich die Erkrankungen (128) im Alter von 5—6 Jahren (9,7 Proc.). Mit 29,5 Proc. der Gesammtsumme sind die über 14 Jahre alten Patienten betheiligt, mit nur 1 Proc. das erste und 3 Proc. das zweite Lebensjahr.

Das Durchschnittsheilungsprocent, auf sämmtliche unter unseren Kranken vertretene Altersstufen berechnet, beträgt 78,5. Diese ziemlich hohe Zahl sinkt bei den meisten der einzelnen Altersstufen: im 1. Jahre auf 57,1 Proc., im 2. Jahre auf 44 Proc., im 3. Jahre auf 61 Proc., im 4. Jahre auf 66,7 Proc., im 5. Jahre auf 64 Proc.; sie steigt auf 81 Proc. im 10. Lebensjahre, auf 85,2 Proc. im 9. Jahre. Von 100 12—14jährigen endlich wurden 92, von 100 über 14jährigen 97 geheilt. Unter den Gestorbenen befindet sich eine Reihe schwer, mit theilweiser Gangrän der Mandeln und Nasen-Rachenschleimhaut Erkrankter, während ganz acut letal endende Fälle nur spärlich unter ihnen vertreten sind. Eine genauere Tabelle über die Krankheitsdauer der einzelnen Fälle ist leider in den Jahresberichten nicht vorgesehen.

Zur Operation kamen von den Nasen-Rachendiphtheriekranken 11 wegen hochgradiger Schwellung der Nasen-Rachenschleimhaut mit Verlegung des Rachenein-ganges. Sie gingen sämmtlich einen bis zwei Tage nach der Tracheotomie zu Grunde. Die Obduction erwies, dass im Kehlkopf und abwärts in der Luftröhre keine Membran sich fand, sondern nur Glottisödem bestand; es fanden sich ferner keine wesentlichen Veränderungen an Lungen, Herz und Nieren, sondern nur Ekchymosen im Endo- und Pericard mit geringer Dilatation der Herzkammern, ein Befund, der bei seiner Geringfügigkeit mit dem Bilde der schweren Erkrankung während des Lebens seltsam contrastirte.

2. Der diphtherische Kehlkopfcroup.

2. Der diphtherische Kehlkopfcroup ist mit 1222 Fällen vertreten. Von diesen kommen wiederum weitaus die meisten auf das Alter von

2—6 Jahren, nämlich: 938 oder 76,7 Proc. (darunter 19 Proc. auf das Alter von 4—5 Jahren als das meistbetroffene). Mit 3,6 Proc. ist das erste, mit 13,2 Proc. das zweite Lebensjahr betheiligt; nur 2,8 Proc. kommen auf die über 14 Jahre alten Patienten.

Unter dem Durchschnitt des auf sämmtliche Altersklassen berechneten Heilungsresultates von 43,2 Proc. befinden sich das 1. Jahr mit 7 Proc., das 2. Jahr mit 13 Proc., das 3. Jahr mit 32 Proc. Dem Durchschnitt ungefähr gleich kommen das 4. Jahr mit 46 Proc., das 9. und 10. Jahr mit 43 und 45 Proc. Es übersteigen den Durchschnitt die übrigen Altersklassen: das 5., 6. und 7. Jahr mit 52 bis 54 Proc., das 8. Jahr mit 60 Proc., und die über 14 Jahre alten mit 85 Proc.

Werthvoller noch sind die entsprechenden Zahlen bei den Operirten: Von den 946 Fällen von diphtherischem Kehlkopfcroup, bei denen die Tracheotomie erforderlich wurde, konnten 362 oder 38,2 Proc. gerettet werden. Unter letzterem Durchschnittsprocent bleiben das 1. Jahr mit 5,4 Proc., das 2. mit 9,8 Proc., das 3. mit 27,2 Proc., und auffallender Weise das 9. und 10. Lebensjahr mit 33 und 36 Proc.; alle übrigen zeigen bessere Resultate: so das 4. Lebensjahr 43 Proc., das 5. und 6. 52 Proc., das 7. 50 Proc. und das 8. 56 Proc. Heilung.

3. Der diphtherische fortschreitende Croup.

3. Der diphtherische fortschreitende Croup ist mit 1380 Fällen, also den grössten Zahlen, vertreten. Davon sind am meisten betheiligt das 4. Jahr mit 260 Fällen (18,8 Proc. der Gesammtsumme), das 5. Jahr mit 245 Fällen (17,7 Proc.), das 3. Jahr mit 220 Fällen (16 Proc.), das 2. und 6. Jahr mit je 165 Fällen (12 Proc.). Am wenigsten betroffen sind das 1. Jahr mit 2,8 Proc., das 10. mit 1,5 Proc. und die über 10 Jahre alten Patienten mit insgesammt 1,8 Proc. der Gesammtsumme.

Die Mortalität ist natürlich bei dem fortschreitenden diphtherischen Croup weit grösser als bei dem auf den Kehlkopf beschränkten. Das Heilungsresultat beträgt bei unseren Kranken im Durchschnitt 20,2 Proc. Auch sind an diesem ungünstigen Ergebniss mehr Lebensjahre betheiligt, als bei dem diphtherischen Kehlkopfcroup: dort nur das 1.—3. Jahr, hier das 1.—5. Jahr, die 9jährigen und 2 über 17 Jahre alte Patienten. Es stellen sich die einzelnen Zahlen wie folgt: im 1. Jahre 2,5 Proc. Heilung, im 2. Jahre 10,3 Proc., im 3. und 4. Jahre 17,5 Proc., im 5. Jahre 19,2 Proc., bei den 9jährigen nur 15 Proc. und den 2 über 17 Jahre alten sogar 0 Proc.

Bei den Operirten ist das Verhältniss dasselbe, die Zahlenunterschiede minimal, da eben fast alle mit fortschreitendem diphtherischen Croup behaftete zur Operation kamen.

Die wenigen Fälle (49), die wir in der Tabelle der Nichtoperirten (Tabelle IVb) finden, wurden nicht operirt, weil der Erkrankungsprocess in der Trachea sich schnell abspielte, die Membranen bald aufgelöst und nicht wieder gebildet wurden, oder zwar Membranen bestanden, jedoch so wenig Symptome machten, dass sie erst bei der Obduction nachgewiesen wurden, oder endlich weil ausgedehnte Pneumonie den operativen Eingriff zwecklos erscheinen liess.

Es starben von den 49 Fällen 41 oder 83,7 Proc., der höchste Mortalitätsprocentsatz, den wir bei den Nichtoperirten zu verzeichnen haben.

4. Der reine Kehlkopfcroup.

4. Die Behandlung der an einfachem Kehlkopfcroup Erkrankten ergiebt ein wesentlich besseres Resultat als bei dem diphtherischen Kehlkopfcroup: dort 43,2 Proc. Heilung, hier 64 Proc., nämlich von 283 aufgenommenen Fällen 181 geheilt entlassene. Darunter befinden sich im 1. Lebensjahre von 15 Erkrankten 4 Geheilte (26 Proc.), im 2. von 23 Erkrankten 6 Geheilte (26 Proc.), im 3. von 35 Erkrankten 24 Geheilte (68,5 Proc.). Auch hier sind das 9. und 10. Jahr weniger günstig vertreten (mit 50 Proc. Heilung), was allerdings bei der kleinen Anzahl von 12 Fällen nicht ins Gewicht fällt.

Durch die Tracheotomie konnten wir von 180 überhaupt Operirten 94 oder 52,2 Proc. retten.

5. Der reine fortschreitende Croup.

5. Als letzte und in der kleinsten Ziffer vertretene Erkrankungsform ist der einfache fortschreitende Croup zu erwähnen. Von den hierzu gehörigen 271 Fällen kamen 242 zur Operation mit einem Heilungsresultat von 21,9 Proc. im Durchschnitt. Auffallend sind die absolut ungünstigen Resultate in den beiden ersten Lebensjahren, wo alle Operirten — 16 im ersten und 25 im zweiten — starben. Im 3. Jahre wurden 14,3 Proc., im 4. Jahre 20,6, im 5. und 6. Jahre 32 und 35 Proc. durch den Croupschnitt gerettet; es sind das Zahlen, die nur wenig besser als die bei diphtherischem fortschreitenden Croup erhaltenen sind.

Wichtiger und lehrreicher ist in der That auch ein Vergleich zwischen dem diphtherischen nicht fortschreitenden Kehlkopfcroup und dem einfachen, aber bis in die Bronchien fortschreitenden Croup, der, wie unsere Tabelle (IVa) deutlich zeigt, für die kleinsten Patienten

fast absolut tödtlich ist. Wir erhalten bei dem Vergleich folgende Zahlen (auf sämmtliche Erkrankte der betreffenden Kategorien berechnet).

1. Jahr: Diphtherischer Kehlkopfcroup 7 Proc. Heilung
Einfacher fortschreitend. Croup 5,8 = =

oder wenn wir den diphtherischen Kehlkopfcroup als den besseren voranstellen:

	Diphth. Kehlkopfcroup		Reiner descendir. Croup	
1. Jahr:	7,0	gegen	5,8	Proc. Heilung
2. = :	13,0	=	0,0	= =
3. = :	32,2	=	16,2	= =
4. = :	46,4	=	20,8	= =
5. = :	53,4	=	29,8	= =
6. = :	54,0	=	32,0	= =
7. = :	52,4	=	27,5	= =
8. = :	60,4	=	30,7	= =
9. = :	43,0	=	33,3	= =
10. = :	45,2	=	43,0	= =

also bis zum 9. Jahre hinauf bedeutend bessere Resultate beim diphtherischen, aber auf den Kehlkopf beschränkten Croup, als beim einfachen Croup ohne Diphtherie, falls er in die Bronchien fortschreitet.

5. Die secundäre Diphtherie. (Vgl. Tabelle V.)

Es bleibt uns noch übrig, etwas über die bei Masern und Scharlach vorkommenden Fälle zu sagen.

I. Masern.

Erstere sind mit einer Anzahl von 146 Erkrankten vertreten; von ihnen wurden 64 oder 43,8 Proc. geheilt. Ueber zwei Drittel der Erkrankten waren zu operiren, und stehen diese mit einem Heilungsprocent von 32,3 sogar etwas über dem Durchschnitt des bei sämmtlichen Operirten erhaltenen Procentsatzes von 28,8 Heilungen. In der überwiegenden Mehrzahl war und blieb allerdings der Croup auf den Kehlkopf beschränkt, und es bleibt beim Vergleich der Heilungsresultate beim Croup mit primärer Diphtherie und der secundären (Masern) Diphtherie die Minderheit auf Seiten der letzteren: 32,3 Proc. hier und 38,2 Proc. dort.

Die Mehrzahl der Erkrankten trifft auf das Alter von 3—7 Jahren (mit 88,5 Proc.); aus dem ersten Lebensjahre ist kein Erkrankter, aus dem zweiten nur drei anzuführen, die alle operirt wurden und starben. Ein Vergleich der Operationsresultate bei den an diphtherischem Croup ohne und mit Masern erkrankten kleinen Patienten in

Tabelle V.

Alter	I. Masern-Diphtherie												II. Scharlach-Diphtherie											
	Erkrankt				Operirt				Nichtoperirt				Erkrankt				Operirt				Nichtoperirt			
	Sa.	E.	†	E.%	Sa.	E.	†	E.%	Sa.	E.	†	E %	Sa	E.	†	E.%	Sa.	E.	†	E.%	Sa.	E.	†	E.%
9—12 Mon.	—	—	—	—	—	—	—	—	—	—	—	—	1	0	1	0	1	0	1	0	—	—	—	—
12—18 "	—	—	—	—	—	—	—	—	—	—	—	—	4	0	4	0	4	0	4	0	—	—	—	—
18—24 "	3	0	3	0	3	0	3	0	—	—	—	—	13	5	8	38,5	7	2	5	28,5	6	3	3	50,0
2—3 Jahre	3	1	2	33,3	3	1	2	33,3	—	—	—	—	44	14	30	31,8	23	7	16	30,4	21	7	14	33,3
3—4 "	25	8	17	32,0	21	6	15	27,6	4	2	2	50,0	66	25	41	38,0	48	17	31	35,4	18	8	10	44,5
4—5 "	42	17	25	40,5	31	7	24	22,6	11	10	1	91,0	44	21	23	48,6	24	8	16	33,3	20	13	7	65,0
5—6 "	30	16	14	53,3	18	7	11	38,3	12	9	3	75,0	41	17	24	41,4	28	9	19	32,1	13	8	5	61,5
6—7 "	18	9	9	50,0	13	5	8	38,5	5	4	1	80,0	26	11	15	42,3	15	6	9	40,0	11	5	6	45,4
7—8 "	14	6	8	42,8	10	5	5	50,0	4	1	3	25,0	18	8	10	44,4	11	6	5	54,5	7	2	5	28,6
8—9 "	7	3	4	42,8	3	2	1	66,7	4	1	3	25,0	9	3	6	33,3	5	2	3	40,0	4	1	3	25,0
9—10 "	3	3	0	100,0	—	—	—	—	3	3	0	100,0	5	2	3	40,0	2	1	1	50,0	3	1	2	33,3
10 Jahre und älter	1	1	0	100,0	—	—	—	—	1	1	0	100,0	—	—	—	—	—	—	—	—	—	—	—	—
Summa	146	64	82	43,8	102	33	69	32,3	44	31	13	70,4	271	106	165	39,1	168	58	110	34,5	103	48	55	46,6
Diphth. fauc.	1319	1035	284	78,5	11	0	11	0	1308	1035	273	79,1	—	—	—	78,5	—	—	—	0	—	—	—	79,1
Diphth., Laryng. crup.	1222	528	694	43,2	946	362	584	38,2	276	166	110	60,1	—	—	—	43,2	—	—	—	38,2	—	—	—	60,1
Diphth., Laryngo-bronch. crup.	1380	279	1101	20,2	1331	271	1060	20,4	49	8	41	16,3	—	—	—	20,2	—	—	—	20,4	—	—	—	16,3
Laryngit. crup.	283	181	102	64,0	180	94	86	52.2	103	87	16	84,4	—	—	—	64,0	—	—	—	52,2	—	—	—	84,4
Laryngo-bronchit. crup.	271	60	211	22,1	242	53	189	21,9	29	7	22	24,1	—	—	—	22,1	—	—	—	21,9	—	—	—	24,1

den einzelnen Altersstufen ergiebt folgende Differenzen [1]), wobei wir die ersten Jahre wegen ihrer zu kleinen Zahlen fortlassen.

	Diphth. Croup ohne	mit Masern
3—4 Jahre:	43,2 Proc. Heilung	27,6 Proc.
4—5 = :	52,8 = =	22,6 =
5—6 = :	52,4 = =	38,3 =
6—7 = :	50,0 = =	38,5 =
7—8 = :	56,7 = =	50,0 =

Die Prognose ist demnach für Croupfälle, die mit Masern complicirt zur Tracheotomie kommen, bedeutend schlechter als bei primärer Rachendiphtherie mit blossem Croup des Kehlkopfs.

Bei den nichtoperirten Masernkranken bleibt das Heilungsprocent (70,4) unter dem Durchschnitt des bei allen unseren Nichtoperirten erhaltenen Procentsatzes (79,1).

II. Scharlach.

Die Scharlachkranken sind mit 271 Fällen vertreten, davon 106 oder 39,1 Proc. geheilt werden konnten. 168 wurden operirt, unter ihnen 58 oder 34,5 Proc. mit günstigem Erfolge (und einem ein klein wenig besseren Resultat als bei den Masernkranken [32,3]).

Am stärksten betroffen sind nur die vier Altersstufen von 2 bis 5 Jahren mit 72 Proc. der Gesammtsumme; aus dem ersten Lebensjahre kommt dazu ein Fall (operirt und gestorben), aus dem zweiten 17 Fälle (11 davon operirt und 9 gestorben).

Ziehen wir wieder eine Parallele zwischen den Operationsresultaten, die wir bei dem secundären, dem diphtherischen Croup (blossem Kehlkopf- und descendirendem Croup) und dem tertiären mit Scharlach complicirten diphtherischen Croup (blossem Kehlkopf- und descendirendem Croup) erhielten, so finden wir folgende Ziffern:

	Diphth. Croup ohne	mit Scharlach
2—3 Jahre:	21,2 Proc. Heilung	30,4 Proc.
3—4 = :	28,2 = =	35,4 =
4—5 = :	33,8 = =	33,3 =
5—6 = :	36,8 = =	32,1 =
6—7 = :	39,0 = =	40,0 =
7—8 = :	43,8 = =	44,4 =

Es ergiebt sich daraus, dass bei den zweijährigen Kindern, die im Verlauf eines Scharlachs Croup acquirirten und deshalb operirt werden mussten, der Erfolg ein etwas besserer war als bei denen, die an Croup nach genuiner, primärer Diphtherie erkrankten und tracheotomirt wurden. Es ist nicht wahrscheinlich, dass dies Ergebniss

1) Es ist hier nur auf den Kehlkopfcroup Rücksicht genommen.

blos Zufall, zumal auch im Alter von 3—4 Jahren, von 6—7 und 7—8 Jahren ein, wenn auch geringeres Mehr von Heilungen bei den Scharlachkranken bleibt. Die Section der an Scharlachdiphtherie Gestorbenen konnte keine Anhaltspunkte für diese auffallende Differenz liefern.

6. Complicationen im Verlauf der Erkrankung. (Vgl. Tab. VI.)

Wir können hier mehrere Unterschiede machen: am häufigsten vertreten und am wichtigsten sind die complicirenden Erkrankungen des diphtherischen Processes selbst; wir rechnen darunter die Diphtherie der Nase, besonders bei kleinen Kindern wegen der Schwierigkeit der Ernährung gefürchtet, die Diphtherie des Auges und Ohres, die vereiternden Lymphdrüsenentzündungen und vor Allem die Erkrankungen von Lungen, Herz und Nieren.

Eine diphtherische Infection, durchweg leichten Grades, der Conjunctiva eines oder beider Augen wurde in 9 Fällen bei 2—5jährigen Kindern beobachtet, die mit keineswegs sehr schwerer Rachen- und Nasendiphtherie behaftet waren; ob einfache Uebertragung durch Unreinlichkeit oder Fortpflanzung von der Nase aus durch den Thränenkanal stattgefunden, war nicht zu eruiren.

Eine Miterkrankung des Mittelohres ist in 50 Fällen notirt. Doch finden sich in den Berichten keine Angaben, ob dieselbe schon vorher bestand, zufällig oder von dem diphtherischen Process abhängig eintrat. In 7 Fällen bildete sich eine abscedirende Ostitis mit Nekrose des Proc. mastoid. und erforderte eine einfache Incision, in 3 Fällen eine Trepanation.

In 40 Fällen bildete sich eine Entzündung der Ohrspeicheldrüse, die aber nur in 3 Fällen zur Vereiterung führte.

Dagegen wurde eine Entzündung der Halslymphdrüsen leichten Grades in der Mehrzahl der Fälle von Rachendiphtherie beobachtet; Vereiterung derselben erforderte in 112 Fällen Incision.

Die Nasendiphtherie trat in 543 Fällen, d. h. 12,1 Proc. der Gesammterkrankten auf; sie war ungefähr in der Hälfte der Fälle gangränöser Natur und bot eine recht ungünstige Prognose: in 73,6 Proc. der Fälle trat der Exitus letalis ein unter den Erscheinungen der Sepsis.

Das Fortschreiten des diphtherisch-croupösen Processes auf die Bronchien und die daraus resultirende Pneumonie führten bei der Mehrzahl der davon befallenen Erkrankten zum Tode. Das Procentverhältniss von 23,6 der Gesammterkrankungen ist aber ein zu geringes, da die Angaben darüber theilweise unvollständig sind.

Eine Nierenaffection, mit mehr oder weniger Albumen im Harn,

finden wir in 1084 Fällen oder 24,2 Proc. der Gesammterkrankungen verzeichnet; in wie weit eine eigentliche Nephritis dabei vorlag, ist nicht angegeben.

Eine Erkrankung des Herzens in Form der Endocarditis findet sich in 22 Fällen notirt; eine Herzlähmung ohne organische Erkrankung trat dagegen als Theilerscheinung des septischen Charakters der Diphtherie weit häufiger auf.

Weniger Complicationen als Nachkrankheiten stellen die verschiedenen diphtherischen Lähmungen dar, von denen wir nur einen geringen Procentsatz aufzuweisen haben, da die schwer Erkrankten bald starben, die leicht Erkrankten, sobald die locale Affection abgelaufen, nicht mehr lange im Hause blieben und nach ihrer Entlassung nicht weiter von uns beobachtet wurden. Doch wurde 81 mal eine Lähmung des Gaumensegels und der Schlingmusculatur bemerkt, die mehrfach eine künstliche Ernährung der betroffenen Kinder mit der Schlundsonde erheischte; die Betreffenden kamen durch. Eine Lähmung der Kehlkopfmuskeln gab Veranlassung, dass in einem Falle die Canüle $^3/_4$ Jahr lang getragen werden musste.

Lähmungen der unteren Gliedmaassen wurden nur in 4 Fällen zufällig durch poliklinische Consultation bekannt; sie heilten unter Strychnin- und elektrischer Behandlung.

Als zweite Art können wir die Complicationen der Tracheotomie anführen; sie bestanden in Diphtherie der Wunde in 3 Proc. der Operirten, vereinzeltem Vorkommen von Erysipel und Phlegmone des Halses. Etwas häufiger — genaue Zahlen sind nicht anzugeben — ist ein Emphysem des Unterhautzellgewebes an Hals und Brust und des Mediastinum verzeichnet, das vor, während und nach der Operation eintrat, ohne besondere üble Folgen zu zeitigen. Verbreitete Gangrän der an die Wunde angrenzenden Hautpartien kam bei einigen ganz schweren Infectionen zur Beobachtung und endete tödtlich.

Profuse, zum Tode führende Blutungen sind in 12 Fällen notirt, davon 9 bereits von Dr. Maass (Bd. XXXI. dieser Zeitschrift) beschrieben sind. Es handelte sich um zwei Arten von Blutungen, solche, die durch Gefässarrosion bedingt waren, und Lungenblutungen. Erstere waren entweder Folge eines diphtherisch destruirenden Processes in einem Falle (Vena anonym. sin.), oder bedingt durch eine Umwandlung der Gefässhäute in Granulationsgewebe bei der granulirenden Wunde in 6 Fällen (3 mal Arteria anonym., 2 mal Art. carotis dext., 1 mal Vena jugular. commun. d.).

Vorübergehende oder länger andauernde Respirationsbeschwerden infolge von Granulationswucherungen in der Trachea nach versuchter

Entfernung der Cantile wurden infolge unserer Behandlung der granulirenden Wunde mit Argent. nitric.-lösung nur in wenigen (10) Fällen beobachtet, sie erforderten ein Wiedereinlegen der Cantile auf kürzere oder längere Zeit (18—41 Tage). Noch länger war ein Tragen der Cantile (13—124 Tage) nöthig bei einigen kleinen, mit Rhachitis behafteten Patienten, wo eine eigenthümliche Malacie der Trachealknorpel ein Zusammenfallen der Luftröhre ohne die Cantile und damit Erstickungsnoth verursachte. Antirhachitische Behandlung führte Heilung herbei.

Paul R., 3½ Jahre alt, trug die Cantile 91 Tage, Anna J., 3½ Jahre alt, 124 Tage, Adolf F., 1¾ Jahre alt, 66 Tage, Else E., 5½ Jahre alt, 28 Tage, Arthur S., 2 Jahre alt, 40 Tage; alle wurden geheilt. Drei Andere trugen die Cantile: Bertha K., 5 Jahre alt, 15 Tage, Walther D., 2¼ Jahre alt, 18 Tage, Paul W., 4¼ Jahre alt, 11 Tage — und starben an Pneumonie.

Tabelle VI. Complicationen.

Complicationen	Erkrankt			Operirt			Nicht operirt			Compl. in Proc. der ges. Erkr.
	Sa.	e.	†	Sa.	e.	†	Sa.	e.	†	
Augendiphtherie	9	3	6	2	0	2	7	3	4	0,16
Nasendiphtherie	543	142	401	211	21	190	322	121	211	12,1
Otit. med.	50	13	37	13	5	8	37	8	29	1,12
Parotitis	40	24	16	19	13	6	21	11	10	0,8
Lymphadenit. abscod.	112	49	63	41	30	11	71	19	52	2,5
Pneumonie	1056	49	1007	983	31	952	73	18	55?	23,6 ?
Pyothorax	2	0	2	1	0	1	1	0	1	—
Endocarditis	22	0	22	9	0	9	13	0	13	0,45
Nephritis	1084	455	629	707	271	436	377	184	193	24,2
Epistaxis	251	38	213	129	5	124	122	33	89	5,6
Pares. vel. palat.	81	44	37	23	13	10	58	31	27	1,8
Pares. musc. extr. inf.	4	4	0	1	1	0	3	3	0	—
Varicellen	4	1	3	—	—	—	4	1	3	—
Ileotyphus	3	1	2	—	—	—	3	1	2	—
Diarrh. inf.	17	3	14	4	0	4	13	3	10	—
Pertussis	23	5	18	3	1	2	20	4	16	—
Phthis. pulm.	2	0	2	—	—	—	2	0	2	—
Rhachitis	54	48	6	27	23	4	27	25	2	—
Decubitus	7	2	5	3	1	2	4	1	3	—
Graviditas	2	1	1	1	1	0	1	0	1	—
Periost. mandib.	5	3	2	1	0	1	4	3	1	—

Endlich sind von mehr zufälligen Complicationen einige interessante Fälle zu erwähnen:

Eine mit schwerer Rachendiphtherie erkrankte Schwangere gebar ein gesundes Kind am normalen Ende der Schwangerschaft. Das Kind starb am 3. Tage nach der Entbindung an Lebensschwäche, die Mutter wurde geheilt. Eine andere Schwangere musste tracheoto-

mirt werden und kam am folgenden Tage mit todten Zwillingen am Ende des 6. Schwangerschaftsmonates nieder; die Mutter starb 2 Tage nach der Operation an hinzugetretener Pneumonie. Infection der Scheide fand bei keiner von beiden statt.

Ein den Croup complicirendes, dem linken Stimmband aufsitzendes Papillom bei einem 2¾ Jahre alten Mädchen erforderte die Laryngotomie neben der Tracheotomie mit Abtragung der Geschwulst. Das Kind starb 11 Tage nach der Operation an Pneumonie.

Eklamptische Convulsionen nach erfolgter Tracheotomie traten in mehreren Fällen bei ganz jungen Kindern auf. In 2 Fällen fand sich bei der Obduction ein Oedem der weichen Hirnhäute (Billroth's sogenannte „Meningit. seros."), dessen Entstehung wahrscheinlich auf eine Stauung in den Kopfvenen infolge der gesunkenen Herzthätigkeit zurückzuführen ist. Sämmtliche Fälle endeten in den ersten 24 Stunden nach dem Auftreten der Krämpfe und der Operation tödtlich.

7. *Recidive von Croup und Diphtherie.*

Zum Schluss möchte ich noch eine Reihe von Recidiverkrankungen der Diphtherie anführen, die in verschiedenen Formen sich boten.

Zunächst sind die Fälle zu erwähnen, wo nach bereits ein- oder zweimal bestandener leichter Rachendiphtherie wiederum die Kinder erkrankten, theils leicht, theils schwer; sie sind unsicher, da sie grösstentheils auf Angaben der Eltern beruhen. Sicherer und wichtiger sind diejenigen Fälle, wo die erste Erkrankung durch die Tracheotomienarbe bestätigt wurde: ich habe von ihnen 6 Fälle gefunden, in denen allerdings nicht mit Sicherheit zu eruiren, ob die vorausgegangene Operation wegen einfachen oder diphtherischen Croup erfolgte.

1. Charlotte S., 4 Jahre alt, vor 1½ Jahr wegen Croup operirt, jetzt mit Diphtherie und Croup erkrankt, operirt und geheilt.

2. Helene H., 4½ Jahre alt, vor 2 Monaten wegen diphtherischen Croup operirt und geheilt, jetzt wieder an diphtherischem Croup erkrankt, operirt und nach 2 Tagen gestorben an Pneumonie.

3. Heinrich K., 7 Jahre alt, erkrankt mit Croup am 21. October, operirt am 24. October, geheilt am 7. November, wieder erkrankt am 29. November, operirt und am 15. December geheilt entlassen.

4. Martha S., 10 Jahre alt, vor 7 Jahren wegen Croup operirt, jetzt an diphtherischem Croup erkrankt, am 6. Tage der Erkrankung operirt, 3 Wochen später geheilt entlassen.

Diese vier Patienten wurden also 2mal operirt, einer starb, drei wurden geheilt. Die beiden folgenden wurden nur bei der ersten Erkrankung operirt:

5. Bruno B., 6 Jahre alt, vor 3/4 Jahren wegen diphtherischen Kehlkopfcroup operirt; jetzt wieder erkrankt, am 4. Tage der Erkrankung eingeliefert und am 6. Tage gestorben. Section ergab: ausgebreitete Rachen-Mandeldiphtherie ohne Betheiligung des Kehlkopfes, schwere Nierenentzündung, Tod durch Herzlähmung.

6. Max B., 4 1/2 Jahre alt, vor 1 Monat wegen diphtherischen Croup operirt und bei geheilter Tracheotomiewunde noch im Hause reinficirt, geheilt entlassen (8 Tage nach der Reinfection, 6 Wochen nach der ersten Erkrankung).

3 Kinder waren vor Jahren bereits bei uns wegen Rachendiphtherie erkrankt und behandelt und kamen mit Recidiven wieder in unsere Behandlung und wegen Ausbreitung im Kehlkopf zur Operation, zwei 4jährige konnten nochmals geheilt werden, ein 8jähriges starb.

7 Kinder endlich wurden 2mal wegen einfacher Rachendiphtherie bei uns behandelt und geheilt.

Es waren also unter der grossen Zahl von 4475 Erkrankten 16 leicht aufzufinden, die mit Sicherheit 2mal an Diphtherie erkrankten (da in allen diesen Fällen die Behandlung bei uns erfolgte), darunter 4, die 2mal wegen Croup operirt werden mussten; 3 davon konnten auch das zweite Mal geheilt werden.

8. Schluss.

Ziehen wir die Schlussfolgerung aus unserem Bericht, so lässt sich dieselbe kurz in folgenden Sätzen wiedergeben:

1. Von den 4475 Kranken wurden geheilt 2083 = 46,6 Proc.
   davon durch Operation . . . . . 781 = 17,4 =
   ohne Operation . . . . . 1302 = 29,2 =

2. Die Tracheotomie bei sämmtlichen zur Operation Gekommenen ohne Unterschied der einzelnen Erkrankungsformen hat ein Heilungsresultat von . . . . . 28,8 Proc.

Diese Zahl variirt bei den einzelnen Formen folgendermaassen:

Primäre Diphtherie		1. Einfache Diphtherie	0 Proc.
	Secund. Croup	2. Diphtherischer Kehlkopfcroup . .	38,2 =
		3. Diphtherischer absteigender Croup	20,4 =
	Primär. Croup	4. Einfacher Kehlkopfcroup	52,2 =
		5. Einfacher absteigender Croup . .	21,9 =

3. Die Indication zum operativen Eingriff gilt bei gleichen Verhältnissen für alle Altersklassen ohne Unterschied, selbst für das Säuglingsalter.

4. Am günstigsten verlief die Erkrankung in den Sommermonaten, am absolut günstigsten im Monat Juli (mit 56,8 Proc. Heilung und 37 Proc. Heilung bei den Operirten). Das Maximum der Erkrankungen hatte ein Minimum von Heilungen zur Folge und umgekehrt.

Berlin, im April 1894. Dr. Curt Hagen.

III. Einige Schlussbetrachtungen.

Von Prof. Rose.

1. Die Normalzahl des Croupschnittserfolgs.

Wir haben gesehen, die Verhältnisse in unserer Baracke sind in keiner Beziehung besonders günstige, sondern entsprechen dem Durchschnitt, wie er sich im Leben gestaltet. Für diese Durchschnittsverhältnisse, bei unseren Grundsätzen und für die Tracheotomia inferior ergaben nun also unsere grösseren Zahlen als Resultat des Croupschnittes 28,8 Proc. Rettung.

Diese Zahl kann man nun wohl also als Normalzahl ansehen, wenn man bei der Anzeige des Croupschnittes von allen taktischen Einschränkungen absieht.

2. Der Einfluss des Geschlechts auf den Ausgang der Operation bei Diphtherie.

In manchen Punkten ist diese statistische Untersuchung nicht ganz so ausgefallen, als ich erwartete. Ordentlich auffallend ist es, wie in der Jugend die Fibrinverstopfung des Kehlkopfes bei beiden Geschlechtern verhältnissmässig gleichen Schaden anrichtet. Der Croupschnitt rettet 28,7 Proc. Knaben und 28,9 Proc. Mädchen.

Mit zunehmendem Alter (allmählich vom 8. Jahre ab) und mit wachsender Grösse des Kehlkopfes tritt die Gefahr der Diphtherie und die Häufigkeit des Croupschnittes immer mehr zurück, die Diphtherie wird seltener, an die Stelle der Kehlkopfverstopfung durch die Fibrinmassen beim Croup tritt bei starker Entwicklung immer mehr eine andere Gefahr hervor, die Erstickung durch oft nur zu plötzlichen Erguss von Serum unter die Kehlkopfschleimhaut, das so bedenkliche Oedema glottidis, wie wir es auch bei anderen Entzündungen der Gegend (im Munde und am Halse), aber auch bei fernen Krankheiten, z. B. Nierenentzündung, immer jedoch zum Glück selten, sich einstellen und einen oft unerwarteten Schluss bilden sehen. Noch

häufiger als beim Croup erstickt ein solcher Kranker, ehe man ihm helfen kann. Bei Erwachsenen beruht die Erstickungsgefahr bei der Diphtherie überwiegend oder oft ausschliesslich auf dem Verschluss des Kehlkopfes, nicht sowohl durch Membranen als durch Oedem. Das Steigen der Mortalität bei der Tracheotomie nach dem 8. Jahre hängt ab vom Glottisödem, nicht von den im Alter meist dürftigeren Croupmembranen, wenn sie überhaupt da sind.

Welchen Gegensatz bieten nun die Geschlechter dabei dar!

Die 11 nur wegen Glottisödem Operirten (vgl. Tab. IVa) sind sämmtlich gestorben. Etwas besser waren die Resultate, wenn eine Beimischung von Croup die Operation zur Folge hatte. Die Männer dagegen, welche im Hause selbst wegen Diphtherie mit Glottisödem mit und ohne Croup zur Operation kamen — es sind nur 5 —, sind sämmtlich gestorben.[1]) So böse das Glottisödem sonst ist, sind doch wieder in diesen 12 Jahren von 4 Männern (wie auch 1 Frau), die wegen idiopathischen Glottisödems (d. h. solchem, für das im Körper sonst gar keine Ursache nachgewiesen werden konnte) operirt werden mussten, alle 4 (resp. 5) geheilt worden. Erinnern wir uns, dass nach Settegast (S. 878) auch in den 4 Jahren 1873—1876 Wilms 6 Erwachsene (4 Männer, 2 Frauen) wegen Diphtherie tracheotomirt, jedoch nur die 2 Frauen durchgebracht hat, so entspricht das ganz unseren Erfahrungen.

Daraus scheint zu folgen:

Es sterben ohne Ausnahme alle Männer, die wegen Diphtherie operirt werden. Es sterben ebenso ohne Ausnahme überhaupt Alle, die bei der Diphtherie wegen reinen Glottisödems operirt werden.

3. Der Einfluss der Witterung auf die Häufigkeit und Mortalität der Diphtherie.

Seiner Zeit hat Settegast aus den 4 Jahren 1873—1876 aus 568 Fällen und 375 Croupschnitten folgendes Gesetz gezogen (Langenb. Arch. Bd. XXII. 1887. S. 886): „Die Jahresepidemie ist am ungünstigsten, wenn die absolute Anzahl steigt oder fällt, sie ist am günstigsten, wenn sie ihr Maximum oder ihr Minimum erreicht hat. Das Fallen der absoluten Anzahl (Frühjahr) bedingt eine grössere Ungünstigkeit als das Steigen (Frühherbst). Das Minimum der abso-

1) 1892 1 Mann von 52 Jahren 11 Stunden nach der Operation und einer von 37 Jahren am anderen Tage; 1888 1 Mann von 27 Jahren nach 2 Tagen; 1887 1 Mann von 42 Jahren am 6. Tage, und endlich 1886 1 Mann von 18 Jahren am 3. Tage.

luten Anzahl (Sommer) bedingt eine grössere Günstigkeit als das Maximum derselben (Spätherbst)."

Eine gewisse Abhängigkeit von der Witterung drängt sich jedem Beobachter meines Erachtens von selbst auf. Allein die Witterung wechselt doch bei uns nicht so regelmässig wie in den Tropen. Und so haben sich denn bei unserem grösseren Material durch grössere Ausgleichung der jährlichen Unregelmässigkeiten die Verhältnisse etwas anders herausgestellt, als Settegast es schildert, und ich es vorher erwartet hatte.

Die grösste Häufigkeit und Sterblichkeit findet sich in den 3 Monaten September, October, November, wo sich hier in Berlin die nassen und kalten Regen- und Schneetage einzustellen pflegen.

Dann folgt ein Nachlass — wenn meist bleibend der Schnee liegt.

Es tritt aber ein zweites kleines Maximum meist im Februar ein — zur Zeit des beinahe ebenso ungesunden Thauwetters, wie die „Schneeschmelze" für die Kranken in den Alpen ebenso berüchtigt ist.

Schliesslich kommt in den sonnigen Sommermonaten (Juli-August) das Minimum der Fälle und das Maximum der Heilungen.

Dem grössten Minimum folgt dann unmittelbar wieder das grösste Maximum.

Wie im Wetter, so zeigt sich auch bei der Diphtherie der April bei uns als der „wetterwendischste" Monat mit den grössten Schwankungen.

Je voller die Baracke, desto grösser die Mortalität, je leerer, desto mehr kommen durch — diese unsere alte Erfahrung hat sich hier in Zahlen bewährt, wie ja auch sonst bei Epidemien die leichten Fälle am Anfang und Schluss kommen.

4. Die Resultate der taktischen Einschränkungen.

Ein berühmter Vorgänger ist manchmal ebenso unbequem, wie ein berühmter Vater. Gleiche Resultate sind selbstverständlich, für ungleiche liegt aller Welt der Grund zu Tage. Nur Zahlen entscheiden, was sonst Ausrede oder Selbsttäuschung scheint.

So glaube ich denn vielen Händen, die in diesen 12 Jahren mit mir in der Diphtheriebaracke gewirkt, einen Dienst mit dieser statistischen Arbeit erwiesen zu haben. Wie man dies schon übrigens anerkannt hat! Denn in dem Jahresbericht der Anstalt für 1893 habe ich das Wichtigste der Arbeit in dieser Beziehung schon vorläufig mit folgenden Worten zusammengefasst: „Wie in allen Ländern, hat es auch in Berlin Jahre gedauert, bis der Croupschnitt, so nothwendig er augenblicklich zur Lebensrettung ist, sich doch bei seiner Undankbarkeit allgemein eingebürgert hat. Beseitigt er doch nur im Nothfall

die Erstickungsgefahr, welche durch Verstopfung des Kehlkopfes verursacht wird, und nicht das Grundübel, die Diphtherie mit ihren weiteren Gefahren.

Es war deshalb, um das Volk an dieses an sich nicht ausreichende, aber doch in vielen Fällen nothwendige und oft lebensrettende Heilverfahren zu gewöhnen, gewiss in den ersten Jahrzehnten der Anstalt angebracht, gar zu ungünstige Fälle von der Operation von vornherein auszuschliessen, und so wurden Kinder in dem ersten Lebensjahre gar nicht erst operirt. In dieser Weise mit Auswahl sind von 1265 Kindern, bei denen der Croupschnitt nothwendig war, in den Jahren 1861—1880 383 (oder 30,276 Proc.) gerettet worden.

Mit der Zeit ist die Operation hier aber ja so populär geworden, dass viele Kinder nach Bethanien zur nothwendigen Operation gebracht werden, die vorher gar nicht in ärztlicher Behandlung waren. Einer ferneren Rücksichtnahme auf die Resultate des Croupschnitts bedurfte es also jedenfalls nicht mehr. Seitdem nun wegen der Zunahme der Epidemie 1881 eine eigene Baracke in Bethanien ausschliesslich für diese Kranken eingerichtet ist, sind 12 Jahre vergangen. In dieser Zeit ist nun also jeder Kranke mit Verstopfung des Kehlkopfes ohne Rücksicht auf die Aussichten des Falles, wenn es nothwendig wurde, der Operation unterzogen worden. 2710 sind in diesen 12 Jahren (1882—1893 incl.) operirt worden, von denen 781 (oder 28,8 Proc.) gerettet wurden. Davon wurden 102 im ersten Lebensjahre operirt und so doch immer 4 gerettet (3,9 Proc.) und im zweiten Lebensjahre 344 mit 33 (9,6 Proc.) Heilungen, zusammen 446 Croupschnitte (mit 8,3 Proc. Heilungen) bei sonst nicht operirten Altersklassen. Man sieht, viel fruchtlose Arbeit! Allein es ist doch 37 Kindern in der Zeit das Leben erhalten worden, die man früher von vornherein ihres gebrechlichen Alters wegen aufgegeben hätte! Ohne diese zwei Altersklassen wären 31,4 Proc. in den letzten 12 Jahren durch den Schnitt gerettet worden.

In der ersten Zeit wurden sogar die 3jährigen Kinder nicht zur Operation gelassen.[1]) Von dieser Altersklasse sind in den letzten 12 Jahren in der Diphtheriebaracke 410 operirt und dadurch 91 gerettet worden. Ohne diese drei Altersklassen wären in dieser ganzen Zeit 33,5 Proc. durchgekommen. Man sieht daraus, dass die Verschlechterung der Resultate des Croupschnittes nur eine scheinbare

1) Selbst bis in die siebziger Jahre wurden Kinder unter 2½ Jahren nur ganz ausnahmsweise operirt. Vgl. den Bericht von Settegast in Langenbeck's Archiv. 1878. Bd. XXII. S. 881 u. 887.

ist; den veränderten Maassnahmen, die diese Täuschung hervorrufen, verdanken durchschnittlich jährlich mindestens 10 Kinder ihr Leben."

Wir wollen uns, denke ich, weiter all diese fruchtlose Arbeit nicht verdriessen lassen, um womöglich auch diese kleinen Menschenleben zu erhalten.

5. Soll man auch bei Diphtherie operiren?

Ganz dasselbe, wie in Bezug auf das Alter, gilt nun auch für die übrigen taktischen Einschränkungen des Croupschnittes. Soll man wirklich blos den reinen Croup operiren, wie man es noch 1881 in der Charité-Gesellschaft proclamiren wollte, und nicht den Croup nach Diphtherie (den secundären oder diphtherischen Croup, wie wir ihn bezeichneten)? Wenn ich mich dagegen erhob, weil durch das Herabsteigen, was wir doch nicht mit Sicherheit verhindern können, der einfache Croup schon schlimmer sein kann, als der diphtherische, wenn er sich nur auf den Kehlkopf beschränkt, so lässt sich das jetzt mit Zahlen nachweisen.

Der secundäre Croup bei Diphtherie giebt 38,2 Proc. Heilung der reine Croup, wenn er sich abwärts verbreitet, nur 21,9 Proc., beinahe nur die Hälfte. 633 Kinder wären mehr gestorben, hätte man ihrer Diphtherie wegen den Croupschnitt bei ihnen unterlassen!

Wie oft wird man vor vollständiger Heilung der Diphtherie oder unmittelbar danach aufgefordert, die Mandeln zu entfernen; falls sie nicht geradezu Athemnoth machen, wartet man wohl besser, bis man vor der Infection der Wunde ganz sicher ist. Operationen, die nicht dringend sind, wird man bei diphtherischen vermeiden, von lebensrettenden sollte man nicht abstehen.

6. Verbieten Infectionskrankheiten den Croupschnitt?

Schliesslich wollen wir die letzte Einschränkung des Croupschnittes betrachten. Wie steht es mit der secundären Diphtherie? Sind die Resultate dabei wirklich immer so schlecht, wie es 1861 bei der schweren Scharlachepidemie befürchtet wurde?

Die Normalzahl für alle Croupschnitte ohne jede Einschränkung war 28,8 Proc. Bei grösseren Zahlen fand sich für die Fälle von Maserndiphtherie 32,3 Proc. und für die Diphtherie mit Scharlach 34,5 Proc. In beiden Fällen sind die Aussichten also besser als bei allen Croupschnitten durchschnittlich. Insbesondere sind sie viel besser als die Resultate beim fortschreitenden Croup, mag er mit oder ohne Rachendiphtherie einhergehen. Es mag ja sein, dass wenigstens die Scharlachepidemien nicht so schwer gewesen, als in älterer Zeit. Im-

merhin wären uns ohne Operation 33 Masernkranke und 58 Scharlachkranke mehr gestorben.

7. Der Hauptfeind bei der Diphtherie.

Unser Hauptfeind bei der Diphtherie ist nun einmal das Fortschreiten längs der Athemwege, welches wir zum Glück für die Patienten erst zu spät erkennen, als dass es uns von der Operation abhalten könnte. Der einfache Croupschnitt ergiebt 52,2 Proc. Heilungen, bestand dabei Rachendiphtherie, jedoch nur 38,2 Proc. Heilungen. Schreitet der Process jedoch weiter abwärts, so kommen nur 21,9 Proc. durch, und bei Bestehen der Rachendiphtherie sogar nur 20,4 Proc. Immerhin retten wir doch auch in diesen Fällen noch den 5. Theil.

8. Das Impfen der Diphtherie.

Giebt es denn nun gar keine Hülfe gegen das Fortschreiten der Diphtherie abwärts und nach innen? Wenn man die Verwüstungen sieht, welche die Diphtherie die letzten Jahrzehnte unter der Kinderwelt in Europa angerichtet, könnte man nicht die Menschheit, wie gegen die Pocken mit den Kuhpocken, auch gegen die Diphtherie impfen?

Als ich, alter Gewohnheit gemäss, Billroth meinen Jahresbericht für 1883 mit seinen 599 Diphtheriefällen geschickt, hat er davon an mir nicht bekannter Stelle gesprochen; das kam dann in die Zeitungen, und so nach Italien. Dort hatte es zur Folge, dass mir 1884 ein alter erblindender College in einem ungemein liebenswürdigen Schreiben den Rath schickte, ihm zu folgen und die Kinder vorher lieber zu impfen, wohl in der Meinung, dass auf meiner Kinderabtheilung die Kinder in solchem Maasse angesteckt würden. Er habe danach stets schlimmsten Falls nur ganz leichte Diphtheriefälle bekommen.

Ich habe seinem Rath und seinen Anerbietungen nach dem, was ich in meiner eigenen Familie erlebt, keine Folge gegeben. Diese traurigen Erfahrungen hier mitzutheilen, habe ich mich doch entschlossen, weil man ja seine lieben Kinder am genauesten beobachtet. Als ich mit 4 kleinen Waisen die Dienstwohnung der Aerzte in Bethanien 1881 bezog, überraschte mich die Nähe der Diphtheriebaracke in wenig erfreulicher Weise; so ängstlich ich jede Ansteckung zu vermeiden suchte, konnte ich doch ähnliche Vorsicht bei dem ständigen Verkehr, der tagsüber mit der Anstalt stattfand, bei Anderen nicht erwarten und auch nicht erreichen, und so hörten die Infectionen meiner Familie mit Scharlach, Diphtherie und Masern nicht eher auf, als bis ich die Wohnung aufgab.

Unter den 4 Kindern ist trotz des innigsten Verkehrs das dritte stets von Diphtherie immun geblieben.

Von den 8 Diphtheriefällen, die ich dort in meiner Familie erlebt, betreffen 4 ein und dasselbe Kind (IV).

Nach den mir vorliegenden Krankengeschichten erkrankte es, $2^3/_4$ Jahr alt, zuerst am 6. März 1882 mit Frösteln, Schnupfen, 39,4°. Am 7. zeigte sich das Scharlachexanthem, am 8. zweifellose Diphtherie im Rachen, am 10. am Gaumensegel. Während sich am 11. die Haut zu schälen anfing, wurde Morgens die Stimme rauh, Abends traten Heiserkeit und Crouperscheinungen ein, die sich am 12. so steigerten, dass ich schon für alle Fälle einen festen Tisch zum Croupschnitt besorgen liess. Allein bei ihrer kräftigen Constitution überstand IV schliesslich das „Ziehen" ohne Operation. Am 13. sind nur noch einige Flecke an den Mandeln zu sehen, die sich bis zum 18. fast ganz reinigen. Das höchste Fieber betrug 39,8° und hörte am Abend des 19. März ganz auf. Am 23. machte sich noch eine empfindliche Schwellung der Lymphdrüsen unter dem Unterkiefer geltend, die ohne Operation abnahm, bei jeder neuen Infection stärker wurde und schliesslich erst nach Jahren im Seebade ganz vergangen ist.

Dieses selbe Kind IV ging am 5. Februar 1885 seiner und unserer Meinung nach ganz gesund Morgens in die Schule, wo sie (wie sich später ergab) auf den ersten zwei Bänken ganz allein sass, weil alle ihre Nachbarinnen schon an Diphtherie krank lagen. Zum Dejeuner kam sie ganz zerschlagen nach Hause, ihren Frühstücksrest hatte sie schon in der Schule ihrer Schwester III abgegeben und mochte jetzt gar nichts zu sich nehmen. Wie ich ihr in den Hals sehe, sind beide Mandeln stark geschwollen und vollständig in einen grünlich-graugelben, sammetartigen Filz unter starkem Gestank verwandelt, Temperatur 39°. Auf mein Zureden gurgelte sie 3 Stunden ohne Absetzen mit chlorsaurem Kali, bis sie ganz erschöpft ins Bett sank. Abendtemperatur 40°. Bei Behandlung mit den üblichen trockenen Calomelpulvern und chlorsaurem Kali hörte das Fieber am 3. Tage auf, und die Diphtherie heilte allmählich aus.

Leider hatte sie ihr jüngstes Schwesterchen von 5 Vierteljahren bei der Heimkehr auf der Treppe geküsst, da Niemand ihr Kranksein vermuthete. Diese Kleine trank schon am 8. schlechter, bekam am 9. Febr. Mittags 40, Abends 39,8° und putride Diphtherie im Rachen und an den Mandeln. Am 12. und 13. wurde sie fieberlos, und die Diphtherie ging zurück. Am 14. Abends stieg die Temperatur auf 38,0°. Neben chlorsaurem Kali wurden Inhalationen angewendet. Während der Rachen abheilte, bildete sich Croup aus. In der Nacht vom 16. zum 17. musste ich zur Tracheotomie schreiten, zu einer Zeit, wo im Rachen nichts mehr zu sehen war, die Abendtemperatur nur 38,3° betragen hatte. Abends am 17. stieg das Fieber auf 40°, am 18. früh auf 40,6° und blieb den Tag über 40°. Am 19. früh war die Temperatur 39,4°; wir glaubten, es bessere sich, als um $9^3/_4$ Uhr ihr Puls, während ich etwa 120 zählte, unter meinem Finger plötzlich ausblieb. Das kräftige Kind sprang im Bett in die Höhe und schnappte mit wagerecht hintübergehaltenem Kopf und Anstrengung aller Auxiliarmuskeln 60 mal in der Minute kräftig nach

Luft, bis es, immer bewusstloser, nach einer ganzen halben Stunde endlich umsank und auch die Respiration stillstand. Die Section ergab, dass im Kehlkopf und der Trachea nur noch einzelne schleimig erweichte Membranfetzchen lagen, links unbedeutende Pleuritis putrida und etwas Pneumonie des Unterlappens. Frische Endocarditis an den Klappen.

Diese schwere, tödtlich ansteckende Tonsillitis putrida hat nun nicht gehindert, dass das überlebende Kind IV, nachdem alle 4 Geschwister im April 1885 Masern mit starkem Ausschlag und Rachenentzündung, aber ohne Fieber überstanden, gegen Ende des Jahres 1885 zum dritten Mal an Diphtherie erkrankte. Dass jene Masernepidemie so mild ohne Complicationen und ohne Fieber verlaufen, hatte ich mir dadurch erklärt, dass das Kind I schon in Zürich die Masern leicht überstanden hatte, II und III aber schon im Mai 1882 schwer daran erkrankt gewesen waren. Zuerst war damals (1882) das Kind II unter Fieber bis 40,6° an Tonsillitis follicularis erkrankt, aus der sich bald Diphtherie des Rachens und Gaumensegels entwickelte, mit Usur am Mundwinkel, Drüsenschwellung unter dem Kiefer, Schmerzen an der rechten Handwurzel. Das Fieber hielt 12 Tage, die Rachenaffection 13 Tage an. Der Ausschlag entsprach mehr den Masern als dem Scharlach. Ebenso war er bei dem III. Kinde, welches 8 Tage später mit heftiger Coryza, starker Angina, heftigem Durchfall, neuntägigem Fieber erkrankte. Gestützt aber auf diese doppelte Masernaffection 1882 und April 1885, fühlten wir uns dessen sicher, von Masern aufs Neue zu leiden, als die ausgedehnteste Masernepidemie bei uns ausbrach. Zuerst fing das III. Kind am 14. December 1885 nach achttägigem Lungenkatarrh an zu fiebern. Am 16. bekam es Coryza und Durchfälle, am 19. ein papulöses Masernexanthem. Das Fieber hörte am 20. auf, während Durchfälle und Lungenkatarrh noch lange anhielten. Gleichzeitig wurde wieder das IV. Kind unwohl, fieberte vom 15.—23. mit Temperaturen bis 40,6°. Den Anfang machte am 15. eine anfangs folliculäre, dann diphtherisch-putride Tonsillitis mit Temperatur bis 40,0°, am 17. erschienen Masernflecke am Körper, die zuletzt confluirten und am 19. auch im Gesicht auftraten. Auch hier dauerten Lungenkatarrhe Wochen lang an. Ebenso wurde das II. Kind heiser, fing am 15. mit Schnupfen zu fiebern an, bekam am 16. Angina diphth. putrida und Masernflecke im Gesicht, am 19. am ganzen Körper. Am 23. Abends war die höchste Temperatur 40,4°, damit hörte das Fieber auf, während Durchfälle und Lungenkatarrh noch Wochen lang anhielten. Am 26. erkrankte meine Frau infolge der Krankenpflege mit Fieber, Coryza, Husten und kam 14 Tage zu früh nieder, bekam am 28. die ersten Masernflecke im Gesicht, das Fieber stieg mehrmals bis 40,0° und hörte am 1. Januar auf mit Hinterlassung ausgedehnter Bronchitis auf einige Zeit. Das Neugeborene bekam starken Icterus neonatorum, am 2. Januar Conjunctivitis, nieste am 3. Januar viel, am 4. traten stecknadelkopfgrosse Flecke am Gesicht und Hals auf, die sich auf dem dunkelgelben Hintergrunde merkwürdig scharf und scharlachroth abhoben und sich bald über den ganzen Körper verbreiteten. Die nachfolgende Abschuppung auf ihnen hörte am 11. auf. Jetzt ist es ein kräftiges Mädel! Am 26. December hatte dann auch das I. Kind den Appetit verloren, bekam am 27. Durchfälle, am 28. Coryza und Oedema palpebrarum, 39,0°, der Ausschlag trat am 29.

im Gesicht auf. Das Fieber stieg bis 39,6°, liess bald nach, kam aber wiederholt bis Ende Juni wieder, theils durch Lungenkatarrh, theils durch Otitis media, welche 2 mal die Trommelfellincision erforderte, immer wieder provocirt. Zuletzt aber musste dann auch noch die Köchin wegen Masern ins Krankenhaus gebracht werden.

So waren zuletzt 7 Personen in meinem Hausstand an der dritten Masernendemie oder -enoikie krank! Ich habe diesen Auszug aus den Krankengeschichten meiner Familie mitgetheilt, weil daraus hervorgeht, dass das II. Kind in 4 Jahren zum zweiten Mal an Masern-diphtherie erkrankt ist und das IV. an Diphtherie sogar zum dritten Mal.

Doch damit nicht genug!

Am 1. Juni 1886 fing das IV. Kind wieder zu fiebern an. Beide Tonsillen bedeckten sich von den Crypten aus croupös; trotz allen Kalkwassergurgelns wurden sie am 2. Juni diffus belegt. Am 3. verfärbte sich die Uvula gelb. Während das Fieber (39,6°) unter Nasenbluten verschwand, reinigten sich allmählich die Mandeln; nach der Entfernung der Auflagerung sah der Grund grünfilzig aus und verbreitete einen faden Gestank.

Im August verliess ich die Wohnung und habe seitdem nichts mehr von Diphtherie in meiner Familie zu leiden, die sich jetzt ganz erholt hat, nur dass ein jüngeres Kind sehr häufig von der lästigen, aber unschuldigen Angina follicularis habitualis geplagt wird.

Wir haben hier also 1) bei dem II. Kinde 1882 Diphtherie des Rachens, Gaumensegels, der Mandeln und des Mundwinkels mit Masern und 1885 Angina diphtheritica putrida mit Masern, 2) bei dem IV. Kinde März 1882 Diphtherie des Rachens und Gaumensegels, Croup des Kehlkopfes mit Scharlach, Februar 1885 Diphth. putrida beider Mandeln, December 1885 Diphth. putrida mit Masern und Juni 1886 Diphth. putrida beider Mandeln und des weichen Gaumens.

Nach dieser Erfahrung bin ich nicht der Meinung, dass das Ueberstehen der Diphtherie gegen Diphtherie immun macht, sondern glaube eher, dass es die Empfänglichkeit steigert. Ich habe deshalb der liebenswürdigen Aufforderung des Collegen Jacopo Masotto, Districtsarztes in Mira, nicht Folge geleistet. Beim Ausbruch der Diphtherie 1864 übte er die Diphtheritisimpfung an über 60 Kindern aus, und von diesen wurden 57 von dieser Pest verschont. „3, unter welchen ein Kind von mir war", heisst es in seinem Brief, „wurden ebenfalls von der Diphtherie befallen, jedoch alle 3 heilten ohne Cur, wie ja auch ohne Cur die Varioliden heilbar sind. Später habe ich davon noch andere Beweise, aber in kleinerem Maassstabe gehabt, weil ich mich nicht damit beschäftigen

konnte, wie ich es gethan haben würde, wenn ich nicht vom Staar auf beiden Augen befallen worden wäre. Ich wurde dadurch verhindert, wie es sich geziemt hätte, beim ersten Auftreten der Diphtherieflecke auf den Tonsillen einen Theil davon loszumachen und dann die Impfung auf den Arm auszuüben. Dieselbe giebt mit einem minimal kleinsten Theil von der hineingebrachten Materie im Zeitraum von 16 Stunden eine unregelmässige Pustel, dem Pemphigus ähnlich. Mit diesem erlangte ich in mehreren kinderreichen Familien, dieselben unberührt zu erhalten, weil ich beim ersten Anfall von den Tonsillen jenes gefährliche Product fortnahm und damit die Kinder und die Nachbarn impfte. So wurden die Fälle von Diphtherie begrenzt, und die Ansteckung eingeschränkt. Ich habe ebenfalls, aber nur in wenigen Fällen, die Diphtheritisimpfung bei einem schon von der Diphtherie ergriffenen Menschen ausgeübt, indem ich die Materie von seinem Rachen entnahm, in einigen Fällen mit glücklichem Erfolg. Besonders beim ersten Erscheinen der Diphtherieflecke ist der günstigste Augenblick, um sich dieses Krankheitsproductes zu bedienen, später würde es dann wieder von seiner Wirkung verlieren."

Fällt einem bei diesen Zeilen nicht Vieusseux's Ausspruch ein: On le guérit ordinairement, pourvu qu'on soit appelé à temps, wie er sich nun alle diese Jahrzehnte bei der Empfehlung jedes neuen Diphtheriemittels wiederholt hat? Selbstverständlich sind die Erfahrungen des Herrn Collegen Masotto nach seinen eigenen Mittheilungen nicht beweisend, da er ja nur in einigen Fällen bei Kranken Erfolge erzielt haben will, und die erzielte Immunität bei Gesunden ohne Impfung vielleicht ebenso gewesen wäre.

Dass ein und derselbe Mensch wiederholt von Diphtherie, sei es in derselben oder in ihren verschiedenen Formen, befallen wird, ist ja bekanntlich gar keine Seltenheit, wenn man in dieser Beziehung auf die Angaben der Eltern auch nichts geben darf, welche so oft die habituelle, aber unschuldige Angina follicularis dafür halten, oder nach wirklichem Ueberstehen des Croupschnittes bei jeder neuen Angina simplex aufs Neue in Aengste ausbrechen. Immerhin dachte ich, würde es im Hinblick auf die moderne Serumtherapie, die wohl schwerlich mehr leisten wird, als die Masotto'schen Impfungen, von Interesse sein, die in den Journalen actenmässig festgestellten Fälle zu sammeln, wenn man auch nicht gerade auf dieses Vorkommen in den 12 Jahren besonders geachtet hat. Was Herr Dr. Hagen von diesem mehrfachen Vorkommen gefunden hat, ist oben mitgetheilt (leider ohne Anführung der Journalnummern). Nach meiner Erinne-

rung sind gewiss noch mehr Fälle der Art dagewesen, wie ja gelegentlich von dritten und vierten Croupschnitten die Rede war; nur sind sie wohl schwer in unseren Büchern aufzufinden.

So wurde noch in diesem Frühjahr (12. Februar 1894) ein Kind von 5¾ Jahren (unter J.-Nr. 277) aufgenommen, welches infolge einer Verbrennung einen Anfall von Pseudocroup hatte und ohne Operation (9. März 1894) geheilt entlassen wurde. Dieser selbe Ferdinand H., gebürtig aus Gussow bei Königswusterhausen, ist nach den Büchern schon am 1. März 1892 wegen Kehlkopfcroup (unter J.-Nr. 360 [34]), 3¾ Jahre alt, aufgenommen, musste an demselben Tage tracheotomirt werden und wurde am 21. März 1892 geheilt entlassen; er kam dann am 17. December 1892, 4½ Jahre alt (unter J.-Nr. 1458 [227]) mit Diphtherie der Tonsillen, Kehlkopfcroup und Scharlach wieder, wurde tracheotomirt und am 6. Januar 1893 zum zweiten Male geheilt entlassen.

Auch einer meiner Aerzte auf der Kinderstation (Herr Dr. M. aus Charl.) musste leider seinen Abschied nehmen, weil er in einem Jahre zweimal (das erste Mal sogar unter Aushustung von Membranen mit Nierenentzündung) nicht unbedenklich an Diphtherie erkrankte. Er fiel mir damals bei seinem Eintritt durch seine leichte Heiserkeit auf. Nach seiner Mittheilung war das die Folge einer Diphtherieerkrankung, die ihn als Primaner befallen und für lange Zeit ganz stimmlos gemacht hatte. Aber damit nicht genug! Schon vorher im 8. Lebensjahre sollte er wegen Diphtherie tracheotomirt werden und entging dem nur durch mühseliges Aushusten einer dicken Membran. Also wieder haben wir hier einen Fall von viermaliger Erkrankung an Diphtherie.

Vor langen Jahren hat Bretonneau die Ansicht ausgesprochen, und Behring stützt seine Serumtherapie darauf[1]), dass die Scharlachdiphtherie eine vollständig andere Krankheit sei, als die einfache Diphtherie. Bretonneau hat nach der Mittheilung von Behring sechs Gründe für seine Behauptung aufgestellt, die darauf hinausgehen, dass er weder bei Lebzeiten die Zeichen des Croups, noch bei seinen neun Sectionen Croupmembranen bei der Scharlachdiphtherie gefunden habe. Die oben mitgetheilten 168 Fälle von Croupschnitt bei der Scharlachdiphtherie zeigen, dass diese Behauptung von Bretonneau unrichtig ist und nur auf unzureichender Erfahrung beruht.

Bretonneau selbst hat nach Behring beobachtet, dass das Ueberstehen von Scharlachdiphtherie nicht davor schützt, an (pri-

1) Behring, Geschichte der Diphtherie, mit besonderer Berücksichtigung der Immunitätslehre. Leipzig, bei Thieme. 1893. S. 32.

märer) Diphtherie zu erkranken, und umgekehrt. Diese Schutzlosigkeit nach der einen Krankheit gegen das Befallenwerden mit der anderen hält Bretonneau für den sprechendsten Beweis, dass beide eben verschiedene Dinge seien. Als ob es sich von selbst verstehe, dass jede ansteckende Krankheit wie die Pocken immun mache! Bretonneau's Beobachtung wird gewiss richtig sein. Ganz natürlich! Sie ist aber kein Beweis für die Verschiedenheit beider Diphtheriearten, sondern weist nur darauf hin, dass das Ueberstehen der Diphtherie den Menschen nicht immun dagegen macht.

Die oben mitgetheilten Fälle zeigen, dass die Diphtherie mit oder ohne Scharlach dieselbe ist. Wir haben dann die Fälle zusammengestellt, aus denen hervorgeht, dass das Ueberstehen von Maserndiphtherie nicht davor schützt, aufs Neue von Maserndiphtherie befallen zu werden, dass man nach der primären Diphtherie nicht davor sicher ist, aufs Neue an ihr oder einer anderen Art von Diphtherie zu erkranken. Im Gegentheil! Der Katarrh der Masern- und Scharlachkranken giebt gewiss einen günstigen Boden für die Ansteckung mit Diphtherie.

Dass endlich Loeffler seinen Bacillus zwar bei einem Gesunden, aber bei keinem Scharlachfall gefunden, lässt sich wohl auf verschiedene Weise erklären, ohne dass es ein Beweis für die wesentliche Verschiedenheit der Diphtherie mit oder ohne Scharlach zu sein braucht.

Wenn auch manche Menschen trotz aller Gelegenheit und Unvorsichtigkeit niemals an Diphtherie leiden, von Natur immun scheinen, so giebt es doch beim Menschen keine durch Ueberstehen der Diphtherie erworbene Immunität.

Aus dem Mitgetheilten ergiebt sich, dass „eine Schutzkraft der einmaligen Erkrankung", wie Behring behauptet[1]), beim Menschen in der That doch nicht besteht.

So nützlich manche Mittel bei der Diphtherie sind, ein Heilmittel, so sicher, wie das Chinin bei Intermittens, haben wir eben nicht. Und so stehen wir noch heute so ziemlich auf Caron's Standpunkt: „Hors la trachéotomie point de salut pour les croupalisés!"

Ob die specifische Heilmethode, die Serumtherapie, mehr leisten wird, lässt sich ja durch die statistische Methode leichter ermitteln, als beim Tuberculin, weil hier die Entscheidung, Leben oder Tod, in wenigen Tagen oder höchstens Wochen erfolgt.

1) Behring, Geschichte der Diphtherie, mit besonderer Berücksichtigung der Immunitätslehre. Leipzig, bei Thieme. 1893. S. 199.

University of California LIBRARY

XV.

Ueber einen geheilten Fall von transperitonealer Nephrektomie wegen subcutaner querer Nierenzerreissung.

Von

Dr. Hans Kehr
in Halberstadt.

Am 17. December 1893 Abends 5 Uhr fiel zu Neinstedt bei Thale a/Harz der neunjährige Knabe Hermann Denecke in einem Neubau, in welchem er mit anderen Jungen spielte, von einer Leiter 16 Stufen herab und schlug mit der linken Bauchseite auf einen eisernen Träger, der zur Herstellung des Kellergewölbes noch frei auf den Grundmauern ruhte. Von hier stürzte er in den nicht sehr tiefen Keller, aus dem ihn seine Spielkameraden aufhoben und nach Hause trugen. Der hinzugezogene Arzt, Herr Dr. Löw aus Thale a/H., konnte feststellen, dass ein Rippen-, Becken- oder Extremitätenbruch nicht vorlag; dafür waren aber alle Zeichen der schwersten inneren Blutung und einer Contusion der abdominalen Organe vorhanden. Patient klagte über die heftigsten Schmerzen im ganzen Leibe und liess in das vorgehaltene Nachtgeschirr mit einiger Mühe einen halben Tassenkopf voll blutigen Urins. Der Puls war klein, fadenförmig, die kreidebleiche Haut kühl und mit Schweiss bedeckt, das Sensorium etwas benommen. Der behandelnde Arzt setzte sich mit mir in telephonische Verbindung, er theilte mir mit, dass er die Verletzung für eine Blasen-, eventuell Nierenzerreissung halte und bei der hochgradigen Anämie einen sofortigen Eingriff für indicirt erachte. Ich erklärte mich bereit, den Knaben in meine Anstalt aufzunehmen und Alles zur Laparotomie vorzubereiten. Eine Stunde später wurde der Patient, in einem Krankenkorb wohl verwahrt, per Eisenbahn nach Halberstadt geschafft, wo er, begleitet von seinem Arzte, gegen 9 Uhr in meinem Hause anlangte.

Ich hatte mein Operationszimmer in der gewohnten Weise zur Laparotomie vorbereiten lassen, Verbandzeug (Gaze, Watte, Binde), Seide, Handtücher und Operationsmäntel waren in dem Lautenschläger'schen Sterilisator in strömendem Wasserdampf $^3/_4$ Stunde lang sterilisirt, die Instrumente waren in dem Schimmelbusch'schen Apparat in Sodalösung ausgekocht, als Spülwasser stand die physiologische Kochsalzlösung bereit, die $^1/_2$ Stunde lang in dem Fritsch'schen Sterilisator gekocht hatte und auf Blutwärme abgekühlt war. Wir — zwei Collegen und ich — erwarteten so in aseptischer Reine den Patienten. Die in der Asepsis firme Schwester hielt die Instrumente und die Schwämme bereit. Ein Reinigungsbad war eingelassen, konnte aber aus gleich zu erörternden Gründen nicht zur Anwendung kommen.

An dem Jungen, der rasch ausgezogen und in warme Tücher eingewickelt wurde, fiel in erster Linie die ganz ausserordentliche Blässe

auf: es musste sich um eine sehr schwere, lebensgefährliche innere Blutung handeln. Die Schleimhäute waren vollständig blutleer, die Haut kreidebleich, der Puls war nur dann und wann zu fühlen, nicht zu zählen, die Athmung sehr oberflächlich. Bei Druck auf den stark gespannten, äusserlich nicht verletzten Leib stöhnte der Junge schwer auf. Die percutorische Untersuchung ergab eine vollständige Dämpfung, die die ganze linke Seite des Bauches einnahm; hier lag ein mächtiger, mit blossem Auge erkennbarer Tumor, der vom Rippenbogen bis zum Poupart'schen Band reichte und sich fast bis zur Mittellinie erstreckte. Auch rechts war in den abhängenden Partien des Leibes Dämpfung nachzuweisen. Die Blase, in die ich einen Katheter einführte, enthielt nur wenig blutigen Urin. Zu langen diagnostischen Ueberlegungen war keine Zeit, der Zustand des Jungen brachte uns 4 Aerzte zu der Ueberzeugung, dass in einer kurzen Spanne Zeit dem Leben des Patienten ein Ziel gesetzt sei: der Verblutungstod schien uns unausbleiblich, das linksseitige Hämatom bildete sich immer mehr und mehr hervor. Selbst eine Kochsalzinfusion hielt ich für zwecklos; die wenigen Minuten, die mir noch zum Handeln übrig blieben, glaubte ich nur zu einer sofortigen Klarlegung der Verhältnisse resp. Stopfung der Blutung benutzen zu dürfen. Das Vorübergehen des Shoks abzuwarten, kam mir sehr bedenklich vor, mit der Eventualität, dass sich der Kranke erholen würde, war nicht zu rechnen. Ich gebe zu, dass es ausserordentlich schwer ist, einen solchen Zustand richtig zu beurtheilen, denn die Erfahrung lehrt, dass oft die verzweifeltsten Fälle von Nierenverletzung sich nicht verbluten, sondern doch noch einen günstigen Ausgang nehmen; aber in diesem Fall hätte sich wohl Jeder unserer Auffassung von der Aussichtslosigkeit der exspectativen Behandlung angeschlossen.

Während also die Reinigung des Operationsfeldes in gewöhnlicher Weise vorgenommen und die Aethernarkose mit der Julliard'schen Maske eingeleitet wurde, besprach ich mit dem behandelnden Arzte die verschiedenen Möglichkeiten, die vorliegen konnten. Für eine Nierenblutung sprach die Hämaturie und der linksseitige Tumor; möglicher Weise konnte noch eine Darmverletzung vorliegen, dafür sprach der diffuse Schmerz im Leib, die bedeutende Spannung der Bauchdecken, die Aufgetriebenheit des Abdomens. Oder aber es war von dem Nierenriss aus zu einer Blutung, resp. Urinentleerung in die Bauchhöhle gekommen. Die Dämpfung unten rechts war damit in Einklang zu bringen. Mit vollständiger Sicherheit liess sich eine Blasenzerreissung auch nicht ausschliessen. Was sollte ich thun? Extraperitoneal vorgehen oder die Laparotomie machen? Ich glaube, der letzte Weg war der einzig richtige; ich schlug ihn aus drei verschiedenen Gründen ein:

1. Ich war der Durchführung einer vollständig aseptischen Operation vollkommen sicher.

2. Ich kam durch einen langen Bauchschnitt am raschesten zum Ziel und konnte so am schnellsten die Blutung stillen.

3. Ich gewann durch die Laparotomie die beste Uebersicht; bei der Möglichkeit einer Darmverletzung, einer Blutung in die Bauchhöhle blieb mir ja auch gar keine andere Operationsmethode übrig.

Nachdem der Patient bis auf den Operationsbezirk mit sterilen wol-

lenen Tüchern bedeckt war, machte ich in der Linea alba einen Schnitt vom Nabel bis zur Symphyse; aus den Bauchdecken fliesst kaum ein Tropfen Blut. Das Peritoneum wölbt sich wie eine blaue Blase vor; zwischen zwei Hakenpincetten wird es eingeschnitten, sofort stürzt circa 1/2 Liter einer blutig tingirten Flüssigkeit hervor. Ein breiter, flacher, in 0,6 proc. Kochsalzlösung ausgedrückter Schwamm wird zum Aufsaugen der Flüssigkeit eingelegt. Die Harnblase ist unverletzt, leer. Links sieht man das gewaltige retroperitoneale Hämatom, das vom Zwerchfell bis in das Becken reicht. Zur besseren Orientirung mache ich auf den Längsschnitt einen Querschnitt, der vom Nabel bis zum Ende der 11. Rippe verläuft. Die Bauchhöhle kann nun überall gut gereinigt werden, die Darmschlingen werden von Schwämmen bedeckt und nach rechts sanft gedrückt; die Wandung des Colon descendens ist überall stark sugillirt, scheint aber unverletzt. An einer Stelle hat die hintere Peritonealwand einen Riss, und zwar in der Höhe der linken Niere; aus ihm sieht ein obturirender Blutpfropf hervor, der augenblicklich den Austritt von Blut in die Bauchhöhle verhindert. Von diesem Riss aus wird die hintere Peritonealwand in ganzer Ausdehnung des Hämatoms theils stumpf, theils mit der Kniescheere gespalten und eine unglaubliche Menge geronnenen Bluts entfernt. Unter den Blutgerinnseln befindet sich ein festeres Gebilde, das vollständig losgelöst in dem Hämatom eingebettet liegt: das untere Drittel der Niere. Als ich dieses abgerissene Stück sammt den nachbarlichen Blutklumpen entferne, stürzt ein mächtiger Blutschwall mir entgegen: sofort comprimirt der Daumen und Zeigefinger der linken Hand (ich stand an der linken Seite des Patienten) den Nierenstiel, mein Assistentscollege legte die Ligatur um dieselbe, ich schnitt die Niere fort, die Blutung stand. Zur Sicherheit nahm ich den Stumpf in einer Klemme und legte noch eine Ligatur an; ich fasste nun die Arterie und Vene vor mir im Stumpf, der Ureter musste durch den Querriss mit abgerissen sein. Ich habe mich nicht weiter um ihn bekümmert, da ich keine Zeit dazu übrig hatte. Nach oben zu unter dem Zwerchfell holte ich noch Hände voll Blutgerinnsel hervor. Es folgte die Reinigung der Hämatomhöhle und der Verschluss der grossen Bauchwunde durch tiefe und oberflächliche Nähte. Drainirt habe ich nicht; die Blutung stand, der Stiel war gut versorgt, die grosse Hämatomhöhle vollständig ausgeräumt und trocken gelegt, die Asepsis bis zum Ende der Operation sicher durchgeführt. Als ich den aus steriler Gaze und Watte bestehenden grossen Verband anlegte, zählte der ätherisirende College 160, sehr kleine Pulse in der Minute. Von der Eröffnung der Bauchhöhle bis zur Entfernung der Niere waren nur wenige Minuten vergangen, die Naht der grossen Wunde hielt, trotzdem ich mich sehr beeilte, lange auf; dabei störten die prall gefüllten Därme ausserordentlich. Die Narkose (ich benutze seit October fast ausschliesslich Aether) war gut; ich bin in solchen Fällen von den Vortheilen des Aethers dem Chloroform gegenüber fest überzeugt. Der kleine Patient kam in ein wohlgewärmtes Bett, die Beine wurden hochgelagert, eine Kochsalzinfusion bereit gestellt; es war gerade 11 Uhr, als ich das Krankenzimmer verliess und den Kranken der pflegenden Schwester übergab mit der Weisung, bei der geringsten Veranlassung mich zu rufen. Ich blieb noch bis 1 Uhr auf, um diese Zeit war Patient

noch recht kühl, Puls aber nicht schlechter; es war einmal grünliches Erbrechen eingetreten. Der Verlauf gestaltete sich nach der Operation folgendermaassen:

Der Puls blieb an den ersten 3 Tagen noch ziemlich frequent (160 in der Minute); am 4. Tage wurden 120, am 5. Tage 100 Schläge in der Minute notirt; dabei wurde die Pulswelle von Tag zu Tag kräftiger.

Die Temperatur blieb die ersten 4 Tage normal, dann bekam Patient bis zum 8. Tage eine etwas erhöhte abendliche Temperatur (bis 38,7° C.). Die Ursache dieser geringen Fieberbewegung wurde durch den ersten Verbandwechsel am 23. December klar. Ich konnte an diesem Tage feststellen, dass es im Bereich fast der ganzen queren Nahtlinie zu einer Nekrose der Wundränder gekommen war. Ich hatte wegen der sehr nothwendigen Eile sehr schnell fortlaufend genäht und den Faden dabei wohl etwas stark angezogen; bei der bestehenden grossen Anämie waren die Ernährungsbedingungen in den Wundrändern an und für sich keine günstigen, durch die nicht mit der gehörigen Sorgfalt angelegte Naht trat die Nekrose der Wundränder um so leichter ein. Bei einer gewöhnlichen Laparotomie, bei der die Anämie nicht so hochgradig gewesen wäre, hätte die straffe Naht wahrscheinlich nichts geschadet. Am 25. December entfernte ich die Suturen, die oberflächlich etwas klaffende Wunde machte vom 26. December an in der Heilung gute Fortschritte. Von diesem Tage an blieb die Temperatur wieder normal.

Von Seiten des Peritoneums trat nicht die geringste Reaction ein. Blähungen gingen 24 Stunden post operat. ab, der erste Stuhl wurde durch Glycerinklystiere resp. Ricinusöl am 5. Tage entleert.

Zeichen einer Nachblutung machten sich nicht geltend. Die Urinsecretion war in den ersten 24 Stunden spärlich, 200 Grm.

=	=	zweiten	=	=	600 =
=	=	dritten	=	=	800 =
=	=	vierten	=	=	850 =
=	=	fünften	=	=	900 =

Von da an wurde nicht so genau gemessen; die Menge bewegte sich immer in normalen Grenzen. Der Urin war am ersten Tage noch etwas trübe, vom zweiten Tage an goldklar.

Mit der Diät war ich natürlich besonders vorsichtig; Appetit stellte sich bald ein.

Patient stand am 9. Januar auf und verliess am 20. Januar meine Klinik.

Die herausgenommene Niere war nur in ihren oberen 2 Dritteln erhalten; es handelte sich um einen vollständigen Querriss mit totaler Abtrennung des einen Nierendrittels, von dem Querriss gingen noch einige circa 1 Cm. tiefe Nebenrisse aus. Im Hilus sieht man noch zwei kleinere Einrisse. Capsula adiposa und propria sind von dem unteren Drittel abgetrennt und hängen von Blut unterminirt noch an dem oberen Nierenstück fest. Das Nierenbecken ist weit aufgeschlitzt; dass der Ureter ebenfalls abgerissen war, ist zweifellos; vielleicht war auch ein Hauptast der Vena renalis verletzt; da ich

sofort comprimirte und froh war, dass die Blutung stand, bin ich natürlich ausser Stande, über diese Verhältnisse genaue Auskunft zu ertheilen.

Es handelte sich also in diesem Falle um eine directe Quetschung der Niere von vorn, resp. von der Seite (der Junge erzählt, er sei auf den Bauch gefallen, seine Spielkameraden geben an, dass er mehr auf die Seite gefallen sei). Mit den Versuchen von W. Herzog würde das insofern stimmen, als dieser Autor den Satz aufgestellt hat, dass bei Stössen und Schlägen gegen die Lumbalgegend und beim Aufschlagen des Körpers auf die Nierengegend, also bei allen indirect auf die Nieren wirkenden Gewalten Risse am Hilus und Blutungen in das retroperitoneale Gewebe die Regel bilden, dagegen bei directen Quetschungen der Nieren von vorn und der Seite gewöhnlich Risse an der Vorderfläche oder unregelmässige Zerfetzungen der Nierensubstanz mit Zerreissung des Peritonealüberzuges und Bluterguss in die Bauchhöhle stattfinden werden.

Was den Verlauf des Querrisses anbelangt, so trifft meine Beobachtung mit der von E. Grawitz überein, der hervorhob, dass die Risse, vom Hilus aus gesehen, fast regelmässig in querer oder radiärer Richtung verlaufen, und dass dies jedenfalls mit den ehemaligen Grenzen der Renculi zusammenhängt. „Bekanntlich wächst die Niere im Fötalleben, mit einer Anzahl, meist 12—15, kleiner Ableitungen, der sogenannten Renculi, zusammen, welche meist noch in den ersten Lebensjahren deutliche Furchungen an der Stelle ihres Zusammenwachsens erkennen lassen, die erst im späteren Leben zu einer völlig platten Oberfläche verwachsen, bei manchen Menschen aber durch das ganze Leben bestehen." Diese ehemaligen Grenzen der Renculi sind für eine einwirkende Gewalt ein Locus minoris resistentiae.[1])

War in diesem Fall ein blutiger Eingriff unumgänglich nothwendig? War die Wahl der Operationsmethode — die Laparotomie — richtig?

Der aufgenommene Befund ist der beste Vertheidiger der Nothwendigkeit der Operation. Der Riss im Peritoneum hatte blutigen Harn in die Bauchhöhle treten lassen, das Nierenbecken war zerrissen, der Ureter in seiner Continuität getrennt, wahrscheinlich auch die Vena renalis verletzt; es gab genug Gelegenheit zur Infection, und wenn diese wirklich durch Verstopfung des Peritonealrisses durch einen obturirenden Blutpfropfen auf einige Stunden verhindert wurde, so glaube ich, dass diese Barrière dem nachdrängenden Blut nicht lange Widerstand geleistet hatte. Uebrigens war die Gefahr der Verblutung eine so grosse, dass von einem Zuwarten keine Rede sein konnte.

1) Siehe Wagner, Abriss der Nierenchirurgie. Leipzig 1893.

Die Möglichkeit einer anderweitigen schweren abdominalen Verletzung machte die Operation um so dringlicher und bestimmte in diesem Fall auch die Art des Vorgehens: die Laparotomie. Durch den extraperitonealen Schnitt hätte ich nicht so rasch gegen den Hilus vordringen können, die Flüssigkeit in Bauche wäre unentfernt geblieben; nur durch einen langen Bauchschnitt konnte ich mir ein Urtheil über die innerlichen Verletzungen schaffen, und ich glaube, dass mein Vorgehen von allen Fachgenossen gebilligt wird. Dass ich bei der einmal eingeschlagenen Laparotomie keine partielle Nephrektomie vornahm, brauche ich wohl nicht erst zu begründen: selbst bei einer lumbalen Incision hätte ein solcher Versuch bei der bedeutenden Blutung die Prognose nur verschlechtert.

Zum Schluss führe ich eine von Wagner gemachte Zusammenstellung der bis jetzt bekannten Fälle von totaler Nephrektomie bei subcutanen Nierenverletzungen an:

Rawdon: 12jähriger Knabe, der 8 Fuss herabgefallen war. Rechtsseitige Nierenzerreissung. Lebensgefährliche Hämaturie. Nephrektomie. Tod.

Arx: 59jähriger Portier, der von einer beträchtlichen Höhe herab mit der rechten Lendengegend gegen die Kante eines eisernen Ofens gefallen war. 10 Tage lang erschwerte Hämaturie, dann klarer Urin. 5 Tage später erneute schwerste Blutung, die auf keine Weise zu stillen war. Lumbale Nephrektomie. Tod nach 24 Stunden an Anämie.

Mac Ewen: 4jähriger Patient mit Nierenzerreissung. Schwerer anämischer Zustand. 4 Wochen nach dem Trauma Nephrektomie. Tod 8 Stunden nach der Operation im Shok.

Sonnenburg: Verletzung der Niere. Einseitiger starker Bluterguss. Nephrektomie, Querriss der Niere. Tod an Anurie. Die Section ergab auch eine Zerreissung der anderen Niere.

Hochenegg: Grosses retroperitoneales Hämatom mit andauernder Hämaturie. Schwere Anämie, Fröste, hohes Fieber. Nephrektomie. Heilung. Die exstirpirte Niere zeigte in ihrer unteren Hälfte tiefe Einrisse.

Kosinski: 26jähriger Patient mit subcutaner Nierenruptur nach Sturz. 7 Wochen lang Hämaturie. Lumbale Nephrektomie. Heilung. Niere in drei von einander getrennte Theile zerrissen.

Obaliński: Rechtsseitige subcutane Nierenruptur nach Sturz mit dem Pferde. Hämaturie. Andauernd wechselndes Hämatom. 4 Wochen nach dem Trauma Nephrektomie. Heilung. Niere durch die ganze Dicke in zwei ungleiche Hälften zerrissen.

Sorge: Subcutane Nierenzerreissung durch Quetschung. Schwerste Hämaturie. Lumbale Nephrektomie. Heilung.

Studsgaard: 25jähriger Patient. Rechtsseitige subcutane Nierenzerreissung durch Ueberfahrenwerden. Hämaturie. Lumbale Nephrektomie. Heilung. Ganze Niere zerquetscht und in eine blutimbibirte Masse umgewandelt.

Bobroff: 18jähriger Patient. Rechtsseitige subcutane Nierenverletzung. Hämaturie. Tumor. Lumbale Nephrektomie. Heilung. Die Niere

war vollkommen in zwei Theile getrennt, das untere Fragment aber 5 Cm. vom oberen entfernt, ohne jeglichen Zusammenhang mit den grossen Nierengefässen. Dieses untere Fragment zeigte trotzdem keine Spur von Nekrose.

Zähle ich meinen Fall hinzu, so kommen auf 11 Fälle [1]) 7 Heilungen, 4 Todesfälle = circa 36 Proc. Mortalität.

Es ist merkwürdig, dass die sonst so thatkräftige Chirurgie in der Behandlung von schweren Nierenverletzungen mit hochgradiger Anämie sich verhältnissmässig so muthlos gezeigt hat. Die gewiss gut gemeinte und in vielen Fällen zu beherzigende Mahnung, den Shok erst vorübergehen zu lassen, ehe man eingreift, passt wohl auf die Mehrzahl der Fälle: man muss es dem Gefühl und der Erfahrung des Einzelnen überlassen, von Fall zu Fall zu handeln. Wagner sagt ganz richtig: „Allgemeine Regeln lassen sich nicht aufstellen. Es kommt Alles darauf an, in einem solchen schwersten Falle genau zu beobachten, alle Indicationen und Contraindicationen sorgsam abzuwägen und jedenfalls mit einem operativen Eingriff nicht so lange zu warten, bis der Kranke anämisch geworden ist, dass er auch den kleinsten operativen Eingriff nicht mehr erträgt." Zu meinem Vorgehen gehörte insofern kein grosser Muth, weil es schon allein durch die Wahrscheinlichkeit einer Blutung in die Bauchhöhle, resp. durch die Möglichkeit sonstiger abdominaler Verletzungen absolut nöthig war; es war vielleicht für den Jungen ein Glück, dass er so ausserordentlich blutleer war; sonst hätte ich wahrscheinlich alle Indicationen und Contraindicationen zu genau abgewogen, und diese Ueberlegungen hätten den Tod des kleinen Patienten verschuldet.

Es ist übrigens ein merkwürdiger Zufall, dass ich durch den behandelnden Arzt des Knaben im Verlauf von 2 Jahren 3 der seltensten Verletzungen in Behandlung bekam: eine Schussverletzung der Gallenblase, eine Schussverletzung des graviden Uterus [2]) und den soeben mitgetheilten Fall. Sämmtliche Fälle wurden in meiner Klinik operirt und sind vollständig genesen.

Das liegt zum grossen Theil daran, dass der betreffende College sofort, wenige Stunden nach der Verletzung, auf eine Ueberführung des verletzten Patienten in meine Klinik drang und den Transport in mustergültiger Weise durchführte und selbst überwachte. Er erkannte die Sachlage richtig, sah die Nothwendigkeit einer sofortigen, in Privatverhältnissen unmöglichen, nur unter den Bedingungen einer klinischen Asepsis und Pflege erfolgreichen Operation, ein und er kann dadurch mit gutem Recht einen grossen Theil meiner Erfolge für sich beanspruchen.

Ich hätte den Wunsch, dass alle Aerzte so handelten: dann wäre es um die Erfolge der Chirurgie gar herrlich bestellt!

1) Ich glaube übrigens, dass in der Literatur noch mehr derartige Fälle bekannt sind; es war mir leider aus Mangel an Zeit unmöglich, eine genaue Durchsicht der Literatur vorzunehmen.

2) Beide im Centralblatt für Chirurgie veröffentlicht.

XVI.

Besprechungen.

1.

La curation de las hernias. Nueva série que completa 81 operaciones. Par le Doctor Diógenes Decound, Cirujano del hospital militar. Buenos-Aires 1894. Felix Lajouane. 8. 47 Stn.

Der chirurgische Leiter des Militärhospitals in Buenos-Aires hat die Radicaloperation der Leistenbrüche zum Gegenstand besonderer Studien in den letzten Jahren gemacht. Die kleine Schrift enthält einen Bericht über 81 Radicaloperationen, die zumeist Leistenbrüche, zu einem kleinen Theile Bauchwandbrüche betreffen. Ausser der tabellarischen Uebersicht der Operationsfälle enthält die Arbeit interessante Anmerkungen über Pathologie und Therapie der Leistenbrüche sowie Versuche mit Abänderungen der neueren Operationsmethoden. Die Schrift ist deshalb für Jeden, der sich mit der Frage der Radicaloperation beschäftigt, wichtig und muss deshalb etwas ausführlicher wiedergegeben werden.

Verfasser hält das Bestehen eines Leistenbruches an sich für eine Indication zur Operation. Schon die Gefahr, welche eine Einklemmung an einem Orte, wo chirurgische Hülfe nicht zu schaffen ist, mit sich bringt — und in Südamerika noch mehr als in Europa —, lässt bei der Gefahrlosigkeit, welche die Statistik nachweist, bei nicht zu alten Leuten alle Versuche, durch Bruchbänder Abhülfe zu schaffen, unthunlich erscheinen. Ausgenommen sind hiervon congenitale Leistenbrüche bei kleinen Kindern, wo die Operationserfolge noch nicht sehr günstig sind.

Unter den 81 Fällen des Verfassers hat keiner tödtlich geendet. Die überwiegende Mehrzahl der Patienten war allerdings auch in den kräftigsten Jahren, meist waren es Soldaten.

Viermal wurde dabei die Operation an die Herniotomie angeschlossen. Bei dieser Gelegenheit erwähnt Verfasser, dass auch er, wenigstens an Orten, wo die Verhältnisse einen blutigen Eingriff erlauben, jetzt von jedem Taxisversuch absieht.

Was nun die Methoden der Radicaloperation betrifft, so sei vorausgeschickt, dass die Arbeit zwei Reihen von zusammengestellten Fällen enthält; die erste ist bereits im September 1893 an anderem Orte veröffentlicht worden; die zweite Serie ist neu zusammengestellt und im Text besonders abgehandelt.

In den Fällen der ersten Reihe (Nr. 1—35) wurden, besonders in der ersten Zeit, häufig die älteren Methoden mit blosser Abbindung des Bruchsackes angewendet. Die Naht der Bruchpforte nach Czerny wird

nicht erwähnt. Als dann nach dem Vorgange von Bassini die neueren Methoden der Radicaloperation bekannt wurden, verfuhr der Verfasser bei äusseren Leistenbrüchen häufig in der Weise, dass er den Leistenkanal eröffnete, den Bruchsack unterband, dann aber nur die Externusaponeurose als vordere Wand des Leistenkanales über dem Samenstrang mit Verkleinerung des äusseren Leistenringes nähte. Er nennt diese Operationsweise die Methode der Reconstruction des Leistenkanals. Er sagt, er habe die hintere Wand des Leistenkanals nie so nachgiebig gefunden, dass er sich genöthigt gesehen hätte, nach Bassini die Annähung der hinteren Schichten an das Poupart'sche Band vorzunehmen. Wie aber aus dem zweiten Theile der Arbeit hervorgeht, ist er später auf die Bassini'sche Methode zurückgekommen.

Verfasser empfiehlt einen ausreichend grossen Hautschnitt; die Schnittränder der Aponeurose werden dann mit Schiebern gefasst und genügend bei Seite gehalten, dann lässt sich der Bruchsack meist leicht isoliren, manchmal aber, besonders bei angeborenen Brüchen, ist dieser Theil der Operation mühsam und zeitraubend.

Sehr verschiedenartig waren immer die Zusammensetzung und die Dicke des Bruchsackes; in einigen Fällen war — bei äusseren Brüchen — nur das Peritoneum als Bruchsack vorgewölbt. Die Peritonealschicht der Bruchsäcke ist von auffallend verschiedener Dicke, die Stärke nimmt im Allgemeinen mit der Dauer des Bruches zu; aber auch Reizungen, wie sie entweder Adhäsionen oder aber Bruchbänder mit sich bringen, bewirken eine Verdickung einzelner Abschnitte der Peritonealauskleidung.

Dreimal wurde am Bruchsack ein fibröser Strang, das als Filum terminale beschriebene Ueberbleibsel des Processus vaginalis peritonei bemerkt, er ist manchmal bei der Operation vom Vas deferens nicht leicht zu unterscheiden. Fünfmal wurde ein Lipoma subserosum angetroffen, als wallnussgrosser Fettklumpen, der dem Sack gestielt aufsass.

Bei den äusseren Hernien lag der Bruchsack vor oder über dem Samenstrang. Nur viermal lag er dahinter, in zwei Fällen davon war eine Inversion der Epididymis vorhanden, in den beiden anderen fehlte jede andere Anomalie.

Man erleichtert sich die Operation, wenn man sich vorher möglichst genau über die Lage des Bruchsackes zum Samenstrang zu unterrichten sucht.

Ist der Bruchsackhals freigelegt, so wird die Unterbindung desselben so hoch wie möglich bewerkstelligt. Die Castration, die bei degenerirtem Hoden in Frage kommt, hat Verfasser in keinem der Fälle dieser Serie vorgenommen.

Nach Wiederherstellung der vorderen Wand des Leistenkanales mit Verkleinerung des äusseren Leistenringes wird die Wunde ohne Drainage vernäht. Er hält diese für überflüssig, seitdem er aseptisch operirt und als Unterbindungs- und Nahtmaterial ausschliesslich Seide benutzt, die mittelst des Sorel'schen Apparates in Wasserdampf von 137° bei zwei Atmosphären Druck sterilisirt ist.

Wichtig ist die sorgfältigste Unterbindung aller blutenden Gefässe; Hämatome am Samenstrang haben in einigen Fällen die Heilung sehr verzögert.

Verfasser hält die Anwendung von Calomelpulvern zur Verminderung des Meteorismus am zweiten oder dritten Tage nach der Operation für sehr wichtig. Er glaubt auf dessen Wirkung das Abfallen der häufig nach der Operation eintretenden Temperatursteigerung zurückführen zu können.

Zweimal trat die Anschwellung des Samenstranges, die als Funiculitis bekannt ist, ohne Fieber vorübergehend auf. Zweimal, in der Zeit, wo die neuen Sterilisationsmethoden noch nicht in Anwendung kamen, verzögerte eine phlegmonöse Eiterung in der Wunde die Heilung.

Die Frage nun, in wie weit die Operationen dauernde Heilung gebracht haben, ist bei der Kürze der verflossenen Zeit noch nicht zu discutiren, denn die Fälle sind, mit einer Ausnahme, 1893 und 1894 operirt.

Bisher trat ein Recidiv in zwei Fällen von Leistenbrüchen ein, beide waren nach der älteren Methode mit Abbindung des Bruchsackes operirt worden, eines dieser Recidive betrifft einen Fall, wo eine Wundeiterung zur Heilung per secundam geführt hatte. Die inneren Leistenbrüche operirt Verfasser nach Postempsky mit Fortleitung des Samenstranges unter der Haut. Zwei Fälle sind auf diese Weise mit gutem Erfolg operirt worden.

Die neue Serie von 46 Radicaloperationen ist in diesem Jahre zusammengestellt.

Bei äusseren Leistenbrüchen wendet Verfasser nunmehr die eigentliche Bassini'sche Methode an. Er combinirt sie jedoch in passenden Fällen mit den schon vor Bassini angegebenen Methoden der Bruchsackbehandlung, die Verfasser den Engländern Barker und Bell zuschreibt. Vor der Naht des Leistenkanals wird dabei der Bruchsack am Leistenring angenäht (Barker), oder er wird torquirt und angenäht (Bell).

Diese Arten der Bruchsackbehandlung wendet Verfasser auch bei der Postempsky'schen Methode an, die er bei directen Leistenbrüchen empfiehlt. Zwei Fälle weist die Liste auf, in denen auf diese letztere Art und Weise mit Erfolg vorgegangen worden ist. Die Kocher'sche Methode verwirft Verfasser schon deshalb, weil sie den Leistenkanal nicht eröffnet. Denn es ist ein Hauptvortheil der neueren auf Freilegung des inneren Leistenringes beruhenden Methoden, dass der Bruchsack leichter aufgefunden und isolirt werden kann.

Wenn die Freilegung des Bruchsackes bei Scrotalbrüchen Schwierigkeiten macht, soll man auf weitere Isolirung weiter nach unten verzichten und den Bruchsack durchschneiden. Das viele Arbeiten am Samenstrang hat in einigen Fällen zu unliebsamen Nachblutungen geführt.

Die Lage des Bruchsackes zum Samenstrang war auch hier, abgesehen von congenitalen Brüchen oder solchen, bei welchen Offenbleiben des Proc. vaginalis angenommen werden muss, immer dieselbe, der Bruchsack lag vor oder über dem Samenstrang. Bei inneren Leistenbrüchen lag der Bruchsack meist innen oder hinten vom Samenstrang, doch ist diese Lage im Allgemeinen nicht so constant.

Zu kleine Hautschnitte können, sobald sich eine der vielfachen Abnormitäten zeigt, schlimme Folgen haben. So fand Verfasser in einem Falle eine ringförmige Verwachsung im Bruchsackhalse, die die halbe

Peripherie einer Darmschlinge einnahm. Bei der Lösung wurde der Darm angerissen; doch gelang es durch Darmnaht nach Lembert, üblen Folgen vorzubeugen. Die abgebrochene Operation wurde später mit gutem Erfolg durchgeführt.

Bei inneren Leistenbrüchen nun hat Verfasser ausser dem erwähnten Postempsky'schen Verfahren eine neue Methode angewendet, welche eine Combination der Postempsky'schen und der Bassini'schen Methode ist. Er leitet den Samenstrang unter der Haut fort, näht aber analog der Bassini'schen Vorschrift die Schichten der hinteren Wand an das Poupart'sche Band an.

Wenn der Hoden atrophisch ist, wie in manchen Fällen von angeborenen Leistenbrüchen oder bei Ektopia testis, wird mit dem Bruchsack der Samenstrang durchschnitten. Dann vernäht Verfasser die ganze musculo-aponeurotische Schicht ohne Lücke.

Auch in den letzten Jahren ist dem Verfasser die Häufigkeit der Persistenz eines engen, aber elastischen Processus vaginalis peritonei aufgefallen. Er nimmt bei jeder plötzlich entstandenen äusseren Leistenhernie diese prädisponirenden Verhältnisse an. Es ist dies praktisch wichtig, denn man weiss dann vor der Operation, dass die Isolirung des Bruchsackes, den die Elemente des Samenstranges umfassen, nicht leicht sein wird.

Ein Recidiv hat Verfasser unter den 46 Fällen, soweit Leistenbrüche in Betracht kommen, nicht beobachtet; doch datiren diese Operationen erst einige Monate zurück. Sonstige unangenehme Complicationen, wie Störungen der Wundheilung, sind, abgesehen von einigen Fällen fieberloser aseptischer „Funiculitis", ebenfalls nicht eingetreten.

Ausser Leistenbrüchen weist die Tabelle auch einige Bauchwandbrüche auf. Drei betreffen Narbenhernien, davon ist eine 25 Jahre nach einer Schnittwunde in der Linea alba, die damals in 1½ Monat geheilt war, aufgetreten und zwar plötzlich bei einer grossen Anstrengung. Verfasser räth, einen grossen Hautschnitt zu machen, um die meist vielfachen Verwachsungen des Netzes mit der Bauchwand besser lösen zu können. Dann näht er die Bauchwand in drei Schichten.

Eine grosse Nabelhernie bot noch interessante Befunde. Sie war zehn Jahre alt und seit Kurzem irreponibel, enthielt ein grosses Stück Netz und Dickdarm, der ganze Inhalt war vielfach verwachsen. 300 Grm. Netz wurden entfernt und die frischen Wundränder mit vielfachen Seidennähten vereinigt. Dr. G. Meyer, Gotha.

2.

Klinisches Handbuch der Harn- und Sexualorgane. Herausgegeben von weil. Prof. Zuelzer, redig. von Oberländer (Dresden). 4 Abtheilungen. 8. Bei F. C. W. Vogel, Leipzig. 1894.

Den Plan zu vorliegendem Sammelwerke hatte Zuelzer bereits vor mehreren Jahren gefasst; er hatte die Vertheilung und Anordnung des Stoffes übernommen und sich mit den einzelnen Mitarbeitern über die zu bearbeitenden Themata geeinigt, konnte aber leider die Vollendung seines Werkes nicht mehr erleben. An seiner Stelle führte Oberländer

die Herausgabe zu Ende, ohne wesentliche Aenderungen an der ursprünglich getroffenen Eintheilung vorzunehmen.

Der Titel des Werkes verspricht mehr, als der Inhalt bringt, da die weiblichen Sexualorgane nur anatomisch und entwicklungsgeschichtlich berührt werden, sonst aber ganz ausgelassen sind, ein Umstand, der durch die grosse Ausdehnung dieses im Specialfach der Gynäkologie abgeschiedenen Gebietes der Erkrankungen der weiblichen Sexualorgane sich rechtfertigen lässt.

Das Werk umfasst vier grosse Abtheilungen, die kurz hinter einander im Druck erschienen sind.

Abtheilung I (436 Seiten mit 45 Abbildungen) bringt in einem pathologisch-anatomischen Theile die Anatomie und Entwicklungsgeschichte des Harnapparates (bearb. von Prof. Solger-Greifswald), des Geschlechtsapparates (bearb. von Benda-Berlin), eine specielle Neurophysiologie der Niere (von Sehrwald-Freiburg) und die pathologische Anatomie incl. Bacteriologie des Harnapparates und der männlichen Geschlechtsorgane (von Beneke-Braunschweig). Den einzelnen Kapiteln geht eine umfassende Aufzählung der einschlägigen Literatur voraus; die Eintheilung in den Kapiteln selbst ist eine sehr übersichtliche, ihr Inhalt bei Berücksichtigung aller Einzelheiten der ältesten und neuesten Forschungen doch nicht weitschweifig. Ein entschiedener Mangel dagegen ist die geringe Anzahl der sonst vortrefflichen Abbildungen, ein Nachtheil, der besonders in der Schilderung der speciellen Pathologie sehr zur Geltung kommt, da hier auch nicht eine einzige Abbildung den Text erläutert.

Ein dem pathologisch-anatomischen folgender klinischer Theil umfasst in besonderen Kapiteln die propädeutischen Forderungen und klinischen Untersuchungen, die Krankheiten der Nebennieren und die leichteren Nierenerkrankungen. Nach dem Plane des Herausgebers sollte speciell der klinische Charakter des Werkes betont werden, und so finden wir einzelne wichtige klinische Fragen in besonderen Kapiteln abgehandelt: functionelle Albuminurie (von Goldstein-Aachen), Hämaturie und Hämoglobinurie (von demselben), Phosphaturie (von Linstow-Göttingen), Lipurie (von Sehrwald). Ein chirurgisch interessantes Kapitel „Ueber die Verletzungen der Nieren und Ureteren“ (bearb. von Hurry Fenwick-London) findet sich ebenfalls in diesem Theil, obgleich der dazu gehörige weitere Abschnitt über die „chirurgischen Operationen an der Niere“ (bearb. von demselben) am Ende der zweiten Hauptabtheilung kommt.

Abtheilung II (406 Stn. mit 1 Abbildung) schildert die eigentlichen und schweren Krankheiten des Nierenparenchyms, des Nierenbeckens und der Harnleiter, von deren Bearbeitern wir hauptsächlich Pel-Amsterdam („acute und chronische Nierenentzündung“), Strübing-Greifswald („Neubildungen — Cysten — Tuberculose — thierische Parasiten der Niere“ und ein besonderes Kapitel über „Urämie“), Reczey-Budapest (Steinkrankheit der Niere und Blase) nennen.

Unter den chirurgischen Operationen an der Niere finden sich die Punction, Nephrorrhaphie, Nephrotomie (Nephrolithotomie) und Nephrektomie in vorzüglicher Schilderung.

Abtheilung III (413 Stn. mit 67 Abbildungen) enthält für den Chirurgen zahlreichere interessante Kapitel: die Krankheiten der Prostata (von Hoffmann-Greifswald), chirurgische Klinik der Blasenkrankheiten (von Burckhardt-Basel), moderne Cystoskopie (von demselben); chirurgische Krankheiten der männlichen Urethra (von Englisch-Wien), der Hoden und Nebenhoden (von Finger-Wien). Näher auf dieselben einzugehen, verbietet uns der beschränkte Raum.

Abtheilung IV (318 Stn.) endlich enthält die Besprechung der rein nervösen Erkrankungen, soweit sie sich auf die sexuelle Sphäre beziehen, der nervösen Störungen der Harnorgane und die venerischen Erkrankungen beider. Die einzelnen Kapitel dieser modernsten Errungenschaften bieten eine sehr dankbare Lectüre und sind von bewährten Forschern auf diesem Gebiete bearbeitet. Die „Neuropathia sexualis virorum" (von Prof. Eulenburg-Berlin) enthält die krankhaften Erscheinungen im Gebiet der männlichen Sexualsphäre, der sexualen Neurasthenie und den Anomalien der Geschlechtsempfindung und des Geschlechtstriebes. In ähnlicher Weise bearbeitet folgt die „Neuropathia sexualis feminarum" von Krafft-Ebing-Wien. Den „Diabetes insipidus" und „mellitus" macht Lépine-Lyon zum Gegenstand seiner Bearbeitung, und endlich schildert Peyer-Zürich unter dem Titel: „Die nervösen Erkrankungen der Urogenitalorgane" die nervösen Functionsanomalien der Nieren: Polyurie, Oligurie, Anurie — der Blase — der Harnröhre — der Haut des Urogenitalsystems; die Masturbation — Pollution — Aspermatismus.

Dass sich in den einzelnen Kapiteln, deren jedes für sich ein abgeschlossenes Ganze bildet, bisweilen etwas wiederholt, liegt in dem engen Zusammenhang, in dem die Erkrankungen der einzelnen Organe des Urogenitalsystems mit einander stehen. Das Buch soll hauptsächlich dem praktischen Arzte die Möglichkeit bieten, sich über den gegenwärtigen Stand dieses Specialfaches schnell und gründlichst zu orientiren, und zu dieser Aufgabe schien die Anordnung in einzelnen, für sich abgeschlossenen Kapiteln allein als maassgebend. Wir wollen hoffen, dass eine weite Verbreitung des Sammelwerkes unter dem ärztlichen Publikum Herausgeber und Mitarbeiter für ihre Hingebung belohnt.

Die Ausstattung des Werkes entspricht dem Rufe der Verlagsbuchhandlung. Dr. Curt Hagen.

3.

Karg und Schmorl, Atlas der pathologischen Gewebelehre in mikrophotographischer Darstellung. Leipzig, F. C. W. Vogel.

Die beiden Schlusslieferungen enthalten auf einer Tafel die hauptsächlichsten Mikroorganismen in einer, bei sorgfältiger Auswahl charakteristischer Bilder, ausgezeichneten Wiedergabe; am besten zu ermessen ist die Vortrefflichkeit der Leistung an der klaren Darstellung der Geisselfäden des Typhusbacillus. Den Hauptinhalt der zwei Lieferungen bildet die reiche Uebersicht der verschiedenen Geschwulsttypen: Sehr instructiv wirken die Gesammtdurchschnitte kleinerer Tumoren mit charakteristischer äusserer Gestalt, z. B. die Hautfibrome (Warze, Condylom), und die Bilder derjenigen Tumoren, bei denen das Ineinandergreifen

differenter Gewebsarten eine schon für schwache Vergrösserungen typische Architektur erzeugt, besonders der epithelialen Tumoren aller Art. Die schwierigere Aufgabe, die feineren Structurverhältnisse und Zellformen klar zur Anschauung zu bringen, ist, wie für die früher besprochenen pathologischen Processe, auch für die Geschwülste grösstentheils in glücklicher Weise gelöst. Als Beispiele besonders gelungener Darstellung seien erwähnt das Myxom auf Tafel XX, das Spindelzellensarkom auf Tafel XXI, das Molluscum contagiosum auf Tafel XXII. Die letzte Tafel bringt Abbildungen von Knochenerkrankungen und von Coccidien in der Kaninchenleber.

Endlich ist den Schlusslieferungen die ausführliche technische Einleitung beigefügt. M. B. Schmidt (Strassburg).

4.

Primer Congreso médico-pharmaceutico regional, celebrado en Valencia del 26 al 31 julio de 1891. Actas y detalles publicados bajo la direccion del Dr. Faustino Barberá. Valencia 1894. 8. F. Domenech. 720 Stn.

Aus den Sitzungsberichten der chirurgischen Section dieses provincialen Aerztecongresses, der zur Feier des 50jährigen Gedenktages der Stiftung des Instituto medico Valenciano abgehalten wurde, seien die folgenden Mittheilungen und Abhandlungen erwähnt:

Dr. Francisco Cantó eröffnet die chirurgischen Vorträge mit einer Beleuchtung der verschiedenen Operationsmethoden, die im Laufe der Zeit für das Hygroma praepatellare angegeben wurden. Er verwirft alle Injections- und Cauterisationsmethoden und exstirpirt in ausgebildeten Fällen den Schleimbeutel im Ganzen. In neuerer Zeit nun glaubt er durch eine von Pozzi zuerst für andere Operationen angegebene Verbesserung des Verfahrens die Exstirpation erleichtern zu können. Er injicirt nämlich vorher, nachdem er den flüssigen Inhalt ausgesogen hat, eine erstarrende Masse und zwar Wallrath. Dadurch soll die Cyste in einen harten Tumor verwandelt werden, der sich leichter herauslösen lässt. Nach zwei so operirten Fällen hätte sich das Verfahren als sehr zweckmässig erwiesen.

Der Kliniker Mas von Valencia macht Mittheilungen über die von ihm geübte Operation für Peniskrebse, welche bereits die Pars scrotalis und die Pars perinealis der Harnröhre ergriffen haben, ein Verfahren, welches er, im Gegensatz zu der Amputatio penis, als Saphektomia bezeichnet. Er umschneidet den Penis durch zwei Bogenschnitte und macht dann eine zweite mediane Incision zwischen Scrotum und Anus. Durch diese wird das Corp. cavern. urethrae mit dem Bulbus freigelegt; die Harnröhre wird je nach der Ausdehnung der Neubildung vor oder im Bulbus durchschnitten. Die Blutung hier wird mit dem Paquelin gestillt. Der Samenstrang bleibt jederseits zur Seite des Schnittes unversehrt. Dann wird in der oberen Wunde das Ligamentum suspensorium penis durchschnitten, und demnächst das Corpus cavernosum penis jederseits vom Knochen abgelöst. Die Ligatur der dabei angeschnittenen Endäste der Art. pudenda int. seu communis in der Tiefe der Wunde und dem

verhältnissmässig engen Raum zwischen den Schambeinästen macht manchmal Schwierigkeiten. Die obere Wunde wird schliesslich ohne Weiteres genäht, in die untere wird vor der Naht der Urethrastumpf durch einige Fäden befestigt. Zwei Fälle von weit vorgeschrittenem Carcinoma penis wurden auf diese Weise mit gutem Erfolg operirt.

Dr. Alvaro Esmerdo bringt eine längere Abhandlung über Pathologie und chirurgische Behandlung pleuritischer Exsudate. Die verschiedenen Arten der Ergüsse, sowohl in Rücksicht auf die Beschaffenheit der Abscheidung als auch im Verhältniss zur Lunge, Brustwand und Zwerchfell, sind genauer besprochen; die Anschauungsweise des Vortragenden, welche seröse, eitrige und hämorrhagische Exsudate als Abstufungen eines und desselben Processes auffasst, fordert zum Widerspruch heraus.

Die Indicationen zu Eingriffen werden so gestellt, wie sie auch bei uns allgemein Geltung haben, also die Thorakocentese soll bei serösem, die Thorakotomie bei eitrigem Erguss angewendet werden. Wenn eine dieser Operationen nicht zum Ziele führt, sei es, dass es sich um mehrfache abgeschlossene Exsudatherde handelt oder dicke Pseudomembranen, oder dass der Zustand der Lunge die Ausfüllung der Höhle nicht zulässt, so kommt, sowohl bei ursprünglich serösem als bei ursprünglich eitrigem Erguss, als letzter Versuch eine Thorakoplastik in Frage.

Diese Operation führt Vortragender in folgender Weise aus: Ein Längsschnitt wird in der Axillarlinie bis zur untersten der zu resecirenden Rippen geführt, daran schliesst sich ein Horizontalschnitt entlang der Mitte dieser Rippe, der gleich das Periost mit spaltet. Die Rippen werden nun, von unten angefangen, nach der allgemein geübten Methode subperiostal resecirt, wobei weder der Pleuraraum eröffnet wird, noch die Intercostalgefässe verletzt werden. Erst nachdem dann durch Umstechungen, welche je von der Mitte einer Rippenperiostfläche bis zur nächstfolgenden gehen, die Gefässe an beiden Seiten abgeschnürt sind, wird die Pleura durchtrennt. Stellt sich dann nach Abtastung der Exsudathöhle heraus, dass dieselbe noch weiter nach oben reicht, so werden noch Rippen resecirt, damit oben kein todter Raum bleibt. Die Wunde soll sorgfältig mit Jodoformgaze ausgefüllt werden. Den Vorschlag von Schede, die Wundflächen durch Druck von aussen an einander zu legen, verwirft der Vortragende und macht diese Behandlungsweise für die schlechteren Erfolge, die aus Schede's Statistik hervorgehen, verantwortlich. Er selbst hat 6 Fälle nach seiner Methode operirt, die alle in 2—3 Monaten ausheilten; nur in einem Falle, wo die 3. bis 7. Rippe herausgenommen waren, und zwar die 6. in der Länge von 13 Cm., dauerte die Heilung ungefähr 1 Jahr.

Zur Thorakocentesis bedient sich Vortragender des Apparates von Dieulafoy, die Thorakotomie wird durch subperiostale Rippenresection ausgeführt; die Küster'sche Methode der zweifachen Thoraxeröffnung verwirft Vortragender, weil die Eröffnung an einer Stelle, wenn sie genügend gross und an richtigem Orte angelegt wird, genügenden Abfluss schafft.

Dr. Ferrer Julve spricht über neue Methoden der Luftröhreneröffnung bei Croup, die er ersonnen hat, um, wie er sagt, die Gefahren der Blutung so zu verringern, dass die Operation auch von solchen Aerzten angewandt werden kann, welche sonst vor den Gefahren der Tracheotomie zurückschrecken.

Die erste dieser verbesserten Methoden ist die Tracheocentese mittelst eines beschriebenen, von den bekannten Tracheotomen wenig abweichenden Instrumentes.

Die zweite, die „Umstechungs"-Methode, besteht darin, dass mittelst einer gekrümmten Nadel zuerst ein Metallfaden durch die Haut in die Trachea und dann wieder heraus gestochen wird, und zwar vertical zu beiden Seiten der Mittellinie. Nach Abschnürung der Weichtheile durch die Metallfäden wird median eingeschnitten.

Die dritte Methode erfordert ein zangenartiges Instrument. Die untere gekrümmte, spitze Branche desselben soll durch die Haut und Weichtheile in die Trachea und weiter aus derselben wieder nach vorn herausgestossen werden. Eine Schiebevorrichtung erweitert den vor der Spitze gelegenen Theil der Branche seitlich, dann klappt die obere, gleich geformte Branche herüber, und zwischen den seitlichen, durch Metallrahmen hergestellten Erweiterungen beider Branchen sollen die zwischenliegenden Gewebe, also Haut, Weichtheile, Trachealwand comprimirt werden, so dass dazwischen die Luftröhre ohne Blutung eröffnet werden kann.

Zum Glück ist die Zange so complicirt, dass es dem „Charrière Valencias", dem Instrumentenmacher Sr. Oliete, noch nicht geglückt ist, dieses gemeingefährliche Werkzeug herzustellen.

Die vierte Methode beruht wieder, ähnlich wie die erste, auf seitlicher Abschnürung vor Eröffnung der Luftröhre.

Ob der Vortragende eine dieser Behandlungsweisen schon am Lebenden versucht hat, darüber erfährt man aus dem Vortrag kein Wort.

Sehr lehrreich ist eine Veröffentlichung über Milzbrand von Martínez Segni.

Die Ansteckung mit Milzbrand vom Vieh aus scheint demnach in Spanien nicht selten vorzukommen; der Vortragende hat seit 1871 mehr als 100 Fälle behandelt. Auch dort kommen weitaus die meisten Ansteckungsfälle auf die heissen Monate Juli und August.

75 Fälle aus der Praxis des Vortragenden, die er genau beobachtet hat, dienen dieser Arbeit als Grundlage; sie sind ausserordentlich übersichtlich in einer Tabelle zusammengestellt mit kurzen Angaben über Alter, Gewerbe der Erkrankten, über Ort und Beschaffenheit der Initialpustel, Verlauf, Behandlung und Ausgang der Krankheit.

Die Erfahrungen, welche aus dieser Zusammenstellung gewonnen wurden, sind ausführlich bearbeitet; die Ausführungen über Art und Weise der Uebertragung sind mehr für Hygieniker beachtenswerth. Hier sei nur erwähnt, dass bei Weitem am häufigsten ländliche Arbeiter erkrankten.

Das Alter der grössten Arbeitsfähigkeit stellt die meisten Fälle, jedoch sind in dieser Zusammenstellung alle Altersklassen vom Säuglingsalter bis zum Greisenalter vertreten.

Während andere spanische und französische Aerzte das mehrfache Auftreten von Initialpusteln gleichzeitig beobachtet haben wollen, war in allen 75 Fällen ohne Ausnahme nur eine Milzbrandpustel vorhanden.

In 15 Fällen war die Art der Einimpfung mit grosser Wahrscheinlichkeit festzustellen, wenn die Kranken z. B. Fliegenstiche an der betreffenden Stelle gefühlt oder an einem bestimmten Tage mit Thei-

len milzbrandkranker Thiere gearbeitet hatten. Daraus ergiebt sich eine Incubationszeit, die zwischen 2 und 7 Tagen schwankt und im Mittel 3½ Tage beträgt.

Bacteriologische Untersuchungen konnte Vortragender, der auf dem Lande prakticirt, leider nicht machen; nur in einigen Fällen wurden Injectionen von Pustelinhalt an Kaninchen gemacht, die in wenigen Stunden tödteten. Die Diagnose wurde aus der Beschaffenheit der localen Hautveränderung gestellt; nie fehlte der rothe, blaurothe bis schwärzliche Fleck mit Blasenbildung in der Mitte, um den sich das charakteristische Oedem bildete. Dennoch ist die Diagnose in manchen Fällen recht schwierig, wie ein angeführter Fall des Vortragenden lehrt, wo eine Pustula maligna im Bart für Acne rosacea gehalten wurde, bis das schnell zunehmende Oedem die Natur der Erkrankung verrieth. Alle Initialpusteln sassen im Gesicht und am Vorderarme, weitaus am häufigsten waren Wange und Stirn der Sitz.

Fälle, wo als erste Erscheinung ein Oedema malignum ohne Hautveränderung auftritt, hat Vortragender nicht beobachtet, ebensowenig hat er je eine Infection vom Darmkanal aus erlebt. Der Verlauf der verhältnissmässig wenigen Erkrankungen, die zur Allgemeininfection kamen, schwankt zeitlich zwischen 2 bis 10 Tagen; Alter und Kräftezustand sollen von Einfluss auf die Zeitdauer sein, aber auch der Sitz des Initialherdes, indem Infection näher am Rumpf einen schnelleren Verlauf herbeiführt.

Nach des Vortragenden Erfahrung sind alle Fälle verloren, bei denen Allgemeininfection schon eingetreten ist. Jedoch endeten von den 75 Fällen, die hier zusammengestellt sind, nur 4 tödtlich, was einer Mortalität von 5 Proc. entsprechen würde.

Spontanheilung wurde natürlich deshalb nicht beobachtet, weil stets sofort eine chirurgische Behandlung eingeleitet wurde. Doch glaubt der Vortragende aus Beobachtungen Anderer den Schluss ziehen zu können, dass die Krankheit nicht selten localisirt bleibt und spontan abheilt.

Was nun die Therapie betrifft, so ist nach Ansicht des Vortragenden nach Eintritt der Allgemeininfection jede Behandlung aussichtslos. Im Gegensatz zu ihm will aber, wie aus der Discussion hervorgeht, Dr. Barberá durch innerlich gegebene Quecksilberpräparate, wenn es in grossen Dosen, bis zur Mercurialvergiftung, dargereicht wurde, Heilungserfolge gesehen haben. Die locale Behandlung der Milzbrandpustel bestand in den ersten Jahren in Scarificationen oder Kreuzschnitten mit folgender Aetzung durch Wiener Paste oder Sublimat. In den letzten Jahren verfuhr Vortragender in leichteren Fällen, d. h. wenn die Pustel noch im Beginn war, nach Vorschrift von Trélat: Kreuzschnitt über die Pustel, Auflegen von Wiener Paste und subcutane Einspritzungen von 1 proc. Carbolsäurelösung in die Umgebung.

In vorgeschrittenen Fällen wurde nach Verneuil verfahren: Thermokaustische Zerstörung des Centrums des Initialherdes, tiefe Einschnitte mittelst des Thermokauters in die Umgegend und subcutane Einspritzungen von 1 proc. Jodtinctur in die ödematöse Zone; 10 Tropfen auf jede Einspritzung, die in Zwischenräumen von 5 Cm. gemacht werden.

Ueber mehrere Blasensteinoperationen bei Frauen durch „Urethroektasie“ berichtet Mas.

Er will diese, wie er sagt, mit Unrecht in Vergessenheit gerathene Methode warm empfehlen, nachdem ihn ein Fall von spontaner Blasensteinausstossung auf die Leistungsfähigkeit der Methode aufmerksam gemacht hat. Bei einer Frau nämlich, welcher er die Operation — vaginalen Steinschnitt (?) — empfohlen hatte, entleerte sich ein hühnereigrosser Stein 4 Wochen später durch die Harnröhre. Allerdings folgte hier ziemlich lange dauernde Incontinenz.

Seitdem wurden 4 Patientinnen auf diesem Wege von Steinen befreit. Immer wurde die schnelle Erweiterung der Harnröhre mittelst des Nélaton'schen Mastdarmdilatators in Narkose bewerkstelligt, mit welchem man leicht ohne Einriss das Lumen so vergrössern kann, dass der Umfang 9 bis 10 Cm. erreicht. So kann man die Blase abtasten und den Stein fassen.

Verkleinerung der Concremente war in keinem der Fälle nothwendig. In einem Falle riss Schleimhaut und cavernöses Gewebe der Umgebung ein, die Blutung war leicht zu stillen. Bei keiner der Patientinnen dauerte die Incontinenz länger als 4 Tage. Da man nach Tilleaux die Urethra auf das Zwölffache ihres Lumens erweitern kann, können auch Steine nicht unbeträchtlichen Kalibers so entfernt werden.

Bei grösseren Concrementen tritt auch nach des Vortragenden Ansicht der vaginale Steinschnitt in sein Recht; nach den Erfahrungen, wie sie in der Discussion zu dieser Mittheilung zum Ausdruck kommen, macht die Heilung des durch den vaginalen Steinschnitt gesetzten Defectes niemals Schwierigkeiten.

Der Kliniker Mas theilt dann noch in einem längeren Vortrage einige ausser Zusammenhang stehende Fälle aus seiner Praxis mit.

Der erste derselben beweist, dass der Vortragende nicht dem in Spanien und anderen Ländern üblichen Gebrauche huldigt, nur günstig verlaufene Fälle zu veröffentlichen.

Ein 23jähriger Mann kam mit einer 38 Tage alten Luxatio humeri intracoracoidea in Behandlung. Einrichtungsversuche, die an zwei Tagen in Narkose vorgenommen wurden, missglückten, und Vortragender machte die Arthrotomie nach Ollier's Vorschrift, indem er die Kapsel von vorn eröffnete. Da sich der Kopf so nicht auslösen liess, wurde noch von der Achselhöhle die Kapsel gespalten und der Humeruskopf reponirt. Ein Abscess im Cavum glenoidale sowie eine Phlegmone unter der Clavicula mit hohen Temperaturen zwangen zu mehrfachen Eingriffen, die aber einen Lungenabscess und Eiterungen an entfernteren Körpertheilen nicht verhindern konnten. Zwei Monate nach der Operation waren alle Wunden geheilt, aber die Schulter fast ganz unbeweglich und der Arm äusserst abgemagert. Den Vorschlag zur Resection des Caput humeri lehnte der Patient ab.

Ein Fall von Gehirnabscess bei einem 30jährigen Manne, der 9 Monate nach der Operation einer cariösen Eiterung am Os parietale entstanden war, nachdem die Operationswunde sich lange offen gehalten hatte und schliesslich von einem Curpfuscher behandelt worden war, ist in mehrfacher Beziehung interessant. Die Diagnose wurde aus dem Fieber und den Herdsymptomen (Lähmungen) gestellt; die äussere Wunde war damals central nekrotisch, stark entzündet und von erysipelartig ge-

rötheter Haut umgeben. Bei der Operation wurde von der Wunde aus nach vorn ein halbkreisförmiger Hautperiostlappen ausgeschnitten, und aus dem Os parietale ein 5 mal 3 Cm. grosses Stück entfernt. Die Dura war „stark vascularisirt", das Gehirn an der höchsten Stelle der „aufsteigenden Frontalwindung" (Gyr. centralis ant.) verfärbt. Die Probepunction ergab Eiter, und nach Einschneiden mit dem Messer entleerten sich drei Esslöffel dicken, leicht grünlichen Eiters. Nach Borsäureausspülung wurden sowohl Dura wie die Haut „vereinigt", und zwar, wie aus der Beschreibung deutlich hervorgeht, genäht. Der Verlauf war dem entsprechend ein anderer, als der Operateur erwartet zu haben scheint. Zwar fiel momentan das Fieber ab, und die Gehirnerscheinungen besserten sich, doch nach 6 Tagen, als erneutes Fieber zum Verbandwechsel zwang, zeigte sich ein „entzündlicher" Hirnprolaps. Die Therapie bestand nun in Anlegen eines Druckverbandes, der die Gehirnhernie zurückhalten sollte. Nach weiteren 6 Tagen ward ein Hirnprolaps von der Grösse zweier Fäuste zwischen Haut und Compressivverband gefunden. Derselbe wird nunmehr durch eine elastische Ligatur abgeschnitten. Nach 2 Tagen Tod in tiefem Coma, nachdem noch massenhaft Gehirnmasse herausgetreten war.

Den Schluss der Mas'schen Mittheilungen bildet eine Abhandlung über die Pathogenese der Recidive von Neubildungen und über die Schlussfolgerungen, die sich daraus für die Behandlung der Neubildungen ergeben. Wesentlich Neues bringen die Ausführungen nicht, sie führen zu der Forderung für die Therapie, Neubildungen auch dann, wenn nur die Möglichkeit vorhanden ist, dass Malignität vorliegt, gründlich im Gesunden zu entfernen. Als Warnung vor abwartender Behandlung bei Tumoren führt Vortragender seine Erfahrungen über Brustkrebs an. Da die Patientinnen meist mit vorgeschrittenem Carcinom zur Operation kamen, war bei 90 Proc. der Operirten ein Recidiv beobachtet worden. Ob die Achselhöhle jedesmal mit ausgeräumt wurde, ist nicht angegeben.

Dr. Cantó beschreibt einen neuen Apparat zur Adaptirung der Bruchstücke bei Fractura patellae.

Mit der Schiene, auf welcher das Bein liegt, ist ein Apparat verbunden, der im Wesentlichen aus zwei gekreuzten Metallbogen besteht, welche an den Enden ausgehöhlte Pelotten tragen. Diese Pelotten liegen, zwei oben und zwei unten, den Kniescheibenrändern auf; durch Verkürzung der Metallrahmen können die Kniescheibenhälften einander genähert werden. Ein Fall, der eine 40jährige Dame betraf, wurde so behandelt; die Diastase der Bruchenden betrug 2—3 Cm. Der Apparat wurde, ohne dass besonders schlimme Schmerzen auftraten, bis zum 7. Tage täglich enger gestellt, am 4. Tage wurde ausserdem mit Massage begonnen. Der Apparat blieb bis zum 40. Tage liegen; am 60. Tage konnte die Patientin, was Vortragender als einen grossen Erfolg ansieht, die Treppe hinabsteigen, indem sie sich mit einem Arme stützte. Leider ist nicht angegeben, wie die Beugefähigkeit nach Ablauf der Behandlung war, und wie die Vereinigung ausgefallen war.

Die besonders gelobten Vorzüge dieser Behandlungsweise sind die, dass keine circulationsstörenden Druckverbände, wie z. B. bei der Fixation durch Binden, zur Verwendung kommen, dass die Kniescheibe jeden

Augenblick untersucht werden kann, dass man, ohne das Bein zu bewegen, die Bruchstücke nähern und entfernen kann, und dass schliesslich die Haut unverletzt bleibt

---

Dr. Mas Soler legt seine Erfahrungen über eingeklemmte Hernien und über die Radicaloperation der Brüche dar. Nach seinen eigenen Beobachtungen ist die Taxis bei Einklemmungen, die schon mehrere Stunden oder gar Tage bestanden haben, fast immer aussichtslos, ebenso in frischen Fällen, wenn nicht sofort der erste Versuch zum Ziele geführt hat.

Fünf Fälle von Herniotomie bei Leistenbrüchen aus den letzten Jahren werden aufgeführt, bei dem einen wurde die Operation am 4. Tage vorgenommen, weil die anderen zugezogenen Aerzte von der Operation abriethen. Vorher waren energische Taxisversuche gemacht worden. Der Fall endete mit tödtlicher Peritonitis, die übrigen Fälle bieten nichts Besonderes.

Der Vortragende hat zuerst in Spanien Radicaloperationen von Hernien unternommen. Zwei Operationsberichte über Leistenbruchoperationen sind hier mitgetheilt. Der Bruchsack wurde durch Ligatur geschlossen und exstirpirt. Diese Operation, die Vortragender nach Lucas-Championnière benennt, soll ebenso gute Erfolge nach der Statistik der Recidive haben, als die Czerny'sche mit Naht der Bruchpforte. In beiden Fällen des Vortragenden trat eine „Orchitis oder vielmehr Vaginitis" auf; durch die Anschwellung des Samenstranges oder seiner Häute wurde beide Male die Hautwunde aufgerissen; es trat aber schliesslich Heilung ein.

Vortragender spricht den Wunsch aus, dass allen Aerzten die günstige Aussicht, welche alle Statistiken über Radicaloperationen ergeben, bekannt werden möge; er glaubt aber, dass vor allem Anderen der allgemeineren Anwendung der Methode der Umstand hinderlich sei, dass Unterleibsbrüche von der Wehrpflicht befreien, denn die ungebildeteren Leute in Spanien wollten sämmtlich lieber ein Bruchband tragen, als unter die Soldaten gehen.

Lloret bringt eine Abhandlung über die Therapie der Senkungsabscesse. Schon in früheren Jahrzehnten, als man die Gefahren der Eröffnung kalter Abscesse scheute, war der Versuch gemacht worden, durch Einspritzungen von Jodtinctur auf die Eiterbildung einzuwirken. Als man dann erkannt hatte, dass die Abscessmembran und nicht der Abscesseiter der Angriffspunkt der Therapie sein müsste, galt eine Zeit lang der Satz, dass rücksichtslose Eröffnung des Abscesses unter dem Schutz der Antiseptik und vollständige Entfernung alles Kranken das Ziel der Operation sein müsste.

In letzter Zeit nun hat man nach dem Vorgange von Verneuil allenthalben mit der mehr conservativen Behandlungsweise der Jodoformeinspritzung überraschende Erfolge gehabt. Vortragender hat die Methode in zwei Fällen von Psoasabscess nach Lendenwirbelcaries angewendet. Er nahm 5- oder 10 proc. Jodoformäther, entleerte den Eiter vorher mit einem ausgeglühten Troikart mit Hülfe des Dieulafoy'schen Apparates und injicirte dann 50 oder 60 Grm. der Jodoformätherlösung. Beide Abscesse heilten aus, doch ist die Beobachtungszeit noch keine lange,

und was aus den Knochenherden geworden ist, erfahren wir nicht. In dem einen Falle stellten sich nach Einspritzung von 50 Grm. Jodoformäther starke Druckschmerzen ein, der Tumor war wieder grösser geworden und gab tympanitischen Schall. Vortragender nahm an, dass die gespannten Aetherdämpfe die Abscesshöhle ausdehnten, und nach Einführung von feinen Canülen schwanden auch die Druckerscheinungen.

Vortragender nimmt nach den Resultaten der verschiedenen Versuche, die besonders in deutschen Laboratorien gemacht sind, an, dass das Jodoform direct antituberculös wirkt, und glaubt die besprochene Methode als gefahrlos und wirksam allen Praktikern empfehlen zu können.

Den Schluss der chirurgischen Mittheilungen bildet ein Vortrag von Dr. Antolín über Antipyrin als Haemostaticum.

Zuerst wollte man von manchen Seiten, besonders in Frankreich, eine blutstillende Einwirkung innerlich gegebener Antipyrinlösungen auf Magen- und Lungenblutungen, sowie auf andere innere Blutungen beobachtet haben. Daraufhin unterzog Henocque 1884 das Antipyrin einer experimentellen Prüfung. Er schnitt Kaninchen einige Zehen ab und tauchte die blutende Wunde in Gefässe mit den verschiedensten Lösungen, deren blutstillende Wirkung er vergleichen wollte. Dabei stellte sich heraus, dass Antipyrinlösungen schnellere Blutstillung herbeiführten, als z. B. Eisenchloridlösungen oder Ergotinlösungen von gleicher Concentration.

Vortragender hat das Antipyrin daraufhin in einem Falle von Alveolarblutung nach Zahnextraction, wo alle anderen Mittel versagten und der Blutverlust ein sehr grosser war, angewendet. Ein Wattetampon mit „concentrirter" Antipyrinlösung stillte die Blutung sofort. Dieser eine Fall beweist eigentlich nicht viel; doch will Vortragender in einigen anderen Fällen, die nicht aufgeführt sind, eine ähnliche schnelle Wirkung beobachtet haben. Auch von anderer Seite, besonders in Frankreich, ist seitdem Antipyrin als locales Blutstillungsmittel angewendet worden, z. B. bei Uterus-Blutungen oder zur Blutstillung nach Tonsillotomie. Die Substanz wirkt in zwei Richtungen, indem sie einmal starke Contraction der Gefässe herbeiführt und dann auf das Blut selber gerinnungsbefördernd einwirkt.

Mit anderen, besonders französischen Chirurgen giebt sich Vortragender der Hoffnung hin, dass die Antipyrinlösung, die gleichzeitig energisch antiseptisch wirken soll, bei Operationen, wie z. B. bei der Tracheotomie, wo die Blutung so hinderlich ist, von grossem Werthe sein kann. Dr. G. Meyer, Gotha.

5.

Ueber den Kropf und dessen Behandlung. Von Dr. Gustav Naumann. Aus dem Schwedischen übersetzt von Dr. O. Reyher (Leipzig). 191 Stn. Lund 1892. Berlingska Boktryckeri — och Stilgjuteri — Actiebolaget.

Dem Plane der 1875 erschienenen Lücke'schen Abhandlung „Die Krankheiten der Schilddrüse" folgend, hat Verfasser (Oberarzt am Kranken-

hause zu Helsingborg) das reiche literarische Material, das seitdem über die Lehre von der Struma erschienen ist, in vorliegendem Werke mit grossem Fleiss gesammelt und gesichtet, wobei ihm mannigfache eigene Erfahrungen hülfreich zur Seite standen.

Die Monographie zerfällt in zwei Theile: „Ueber den Kropf" und „Die Behandlung des Kropfes". In ersterem finden wir unter einzelnen Kapiteln die normale Anatomie und Histologie, Entwicklung und Physiologie der Schilddrüse; die Geschichte und geographische Verbreitung des Kropfes, seine Aetiologie und Verhältniss zum Cretinismus; endlich die pathologische Anatomie, das Wachsthum und den Verlauf.

Im zweiten Theil wird die hygienische und medicamentöse Behandlung, eine ausgezeichnete Geschichte der Kropfoperationen gegeben. Einzelne Daten sind daraus erwähnenswerth: Vor 1850 hatte man bei 54 Strumektomien eine Mortalität von 31,48 Proc. zu verzeichnen, diese sank bis 1876 bei 154 Operationen auf 20,1 Proc., bis 1885 bei 405 Operationen auf 12,8 Proc. Billroth und Kocher haben mehr Strumaexstirpationen gemacht, als irgend ein anderer Operateur; Letzterer veröffentlichte 1889 weitere 250 von ihm ausgeführte Operationen mit einer Mortalität von nur 2,4 Proc.; werden hiervon die malignen Strumen und die Fälle bei Morb. Basedow. abgerechnet, so bleibt eine Mortalität von nur 0,8 Proc. Aus dem Kapitel über „Myxödem und Tetanie als Folgen der Totalexstirpation" ist hervorzuheben, dass 69 Fälle von Myxödem (darunter 86 Proc. weibliche und 14 Proc. männliche Patienten) unter 408 sogenannten Totalexstirpationen bekannt geworden sind, während Tetanie 30 mal beobachtet wurde, darunter 4 mal in Myxödem übergehend; 13 von den 30 Fällen endeten tödtlich, 7 mit Genesung, 3 gingen in chronische Formen über. Als letztes Kapitel folgen die „Indicationen der Kropfoperation" und „Schwierigkeiten bei der Strumektomie". Bei der jetzt erreichten, fast vollkommenen Gefahrlosigkeit der Kropfoperation will Verfasser alle Strumen operirt wissen, sobald sie nicht bei äusserlicher und innerlicher Anwendung von Jodmitteln schnell zurückgehen. Die einzige Contraindication bildet die atheromatöse Gefässentartung oder schwere constitutionelle Störungen.

Den Schluss der Abhandlung bildet ein ausführliches Literaturverzeichniss. — Dr. Curt Hagen.

6.

Die Extraction der Zähne. Von Prof. Dr. Holländer. IV., neu bearbeitete Auflage. 97 Stn., 54 Abbildungen. 1894. Leipzig, bei Arthur Felix.

7.

Die Extraction der Zähne. Von Dr. Jul. Scheff jun. 130 Stn., 60 Abbildungen. 1894. Wien, bei Alf. Hölder.

Beide vorliegende Werkchen können, da sie dasselbe Thema behandeln und im grossen Ganzen auch dieselben Anschauungen erkennen lassen, zusammen besprochen werden. Das erste, bereits in drei früheren Auflagen verbreitet, erscheint in der Uebersichtlichkeit seines Inhaltes und

Darstellungsweise der einzelnen Kapitel für den Leser etwas bequemer noch, als das zweite, welches in ausgedehnter Weise auch dem historischen Theil gerecht zu werden versucht.

Beide Autoren gehen von dem Grundsatze aus, dass eine genaue anatomische Kenntniss des Baues und der Einpflanzung der Zähne im Kiefer die wichtigste Aneignung für den Zahnarzt sein muss, und suchen durch eine sorgfältige Schilderung und vortreffliche Illustration dem Leser dazu zu verhelfen.

Der Beschreibung der Zahninstrumente im Allgemeinen folgt eine solche der Zahnzangen im Besonderen in der Weise, dass für jede Zahngruppe im Ober- und Unterkiefer, für gesunde und kranke, bleibende und Milchzähne, die ganzen Zähne und deren zurückgebliebene Wurzeln, die Form der Zange und Art ihrer Anwendung mit der Stellung des Operateurs und Haltung des Patienten angegeben wird. Grosses Gewicht legen die Autoren auf die richtige Indicationsstellung zur Extraction eines Zahnes. Unter den Contraindicationen finden wir je nach den Umständen: Menstruation, Hämophilie, Leukämie und Albuminurie wegen der oft recht beträchtlichen Blutungen aus der Zahnlücke. Epileptische Anfälle können durch Zahnextraction hervorgerufen, andererseits, durch Zahnreiz bedingt, beseitigt werden. Ozaena, Eiterung in der Oberkieferhöhle, Ohrenleiden sind häufig durch schlechte Zähne bedingt, deren Herausnahme das Uebel beseitigt.

Lehrreich ist das Kapitel von den üblen Zufällen während und nach der Extraction, als da sind: Bruch des zu extrahirenden Zahnes oder der benachbarten Zähne, Entfernung von Zahnkeimen bleibender Zähne, Bruch der Zangenbacken während des Extractionsversuches; Bruch des Alveolarfortsatzes, des Kiefers selbst oder Luxation des Unterkiefers.

Die Ausstattung beider Werkchen ist vorzüglich; neben dem verständlich geschriebenen Text wird vor Allem die stattliche Anzahl vorzüglich ausgeführter Illustrationen beiden viele Leser verschaffen.

Dr. Curt Hagen.

XVII.

Aufruf zu Sammelforschungen.

Sammelforschung, betreffend die operative Behandlung bösartiger Kehlkopfneubildungen.

Am 31. December 1893 sind 20 Jahre verflossen seit der von Billroth zum ersten Mal wegen Larynxcarcinoms ausgeführten vollständigen Exstirpation des Kehlkopfes. Im Laufe dieser Zeit wurden ungefähr 200 Totalexstirpationen und beinahe 100 partielle Exstirpationen des Kehlkopfes, sowie ziemlich viele Laryngofissuren und endolaryngeale Operationen wegen bösartiger Tumoren (Carcinome und Sarkome) vorgenommen.

Es könnte scheinen, als ob diese Ziffer einen ausreichenden Begriff davon geben müsse, was die Wirksamkeit dieser oder jener Operationsmethode sei.

Dem ist jedoch nicht so. Noch heute bestehen sehr verschiedene Ansichten über diese Frage: die Einen betrachten die Exstirpation des Kehlkopfes als die einzige rationelle Behandlungsmethode dieses Leidens — Andere stellen ihre Berechtigung vollständig in Abrede.

Jedenfalls liegt die Schuld an diesen Meinungsverschiedenheiten daran, dass es an einer genauen Statistik — wenigstens in den letzten Zeiten — fehlt (seit der letzten Statistik sind ungefähr 4 Jahre verflossen).

Es wäre also von Interesse, zu wissen, wie oft gegenwärtig diese Operationen (Laryngektomie, Laryngofissur u. s. w.) ausgeführt werden und welche Resultate sie geben.

Es ist aber nicht leicht, eine genaue Statistik zu verfassen.

Ich bin zu der Ueberzeugung gekommen, dass das beste Mittel zu diesem Zwecke darin besteht, einen Aufruf an alle Laryngologen und Chirurgen ergehen zu lassen, mit der Bitte, mir sowohl die von ihnen operirten Fälle (im Laufe der letzten 20 Jahre bis 1. Juli 1894), wie ihre Ansichten über die ganze Frage gefälligst mittheilen zu wollen.

Um dieses zu erleichtern, lasse ich hier ein Schema folgen:

1. Des Operateurs (resp. Laryngologen) Name und Wohnort.
2. Alter und Geschlecht des Kranken.
3. Allgemeiner Zustand des Kranken (Lymphdrüsen afficirt oder nicht).
4. Laryngoscopisches Bild (rechte oder linke Seite u. s. w.).
5. Diagnose (klinische resp. mikroskopische).
6. Datum der Operation (Tag, Monat, Jahr).
7. Art der Operation (endolaryngeale, Thyrotomie, Laryngektomia totalis und partialis).
8. Resultat der Operation (Tod — Ursache? — Recidive — wann? Heilung — Datum der letzten Untersuchung resp. letzte Nachricht).
9. Quelle (veröffentlicht und wo?)[1]) oder unveröffentlichte Fälle).
10. Bemerkungen (allgemeine Ansicht u. s. w.).

1) Bitte um Separat-Abdrücke, besonders früherer statistischer Arbeiten.

Diesen Bericht in französischer, deutscher oder englischer Sprache bitte ich freundlichst an die Adresse des Unterzeichneten baldmöglichst zu übersenden.

Indem ich hoffe, dass dieser Aufruf, welcher eine so wichtige Frage zum Ziel hat, freundliche Aufnahme bei Ihnen finden wird, bleibt mir nur noch übrig, allen geehrten Herren Laryngologen und Chirurgen im Voraus meinen besten Dank für ihre gütige Unterstützung meiner Bemühungen zu sagen.

Dr. Johann Sendziak,
Warschau (Polen-Russland)
139 Marszatkowskastrasse.

Sammelforschung, betreffend die Behandlung multipler Larynxpapillome bei Kindern.

Mit einer diesen Gegenstand betreffenden Arbeit beschäftigt, bemerke ich von Neuem, dass die Ansichten über die empfehlenswertheste Methode erheblich auseinandergehen. Selbstverständlich muss auch hier individualisirt werden, und können und dürfen nicht alle Fälle auf dieselbe Weise behandelt werden; allein auch in principieller Hinsicht — ob überhaupt endolaryngeal oder chirurgisch operirt oder auf andere Weise vorgegangen werden soll — herrscht kein Einklang. Es wäre daher sehr erwünscht, über den Werth der verschiedenen Methoden grosse Zahlen entscheiden zu lassen, und deswegen richte ich an alle Herren Chirurgen die ergebene Bitte, mir über die von ihnen beobachteten Fälle freundlichst folgende Fragen beantworten zu wollen:

1. Alter und Geschlecht des Kindes — Stand des Vaters.
2. Symptome (Heiserkeit, Athmungsstörung u. s. w.), laryngoskopisches Bild.
3. Art und Datum der Operation.
4. Resultat derselben — auch in Bezug auf Stimme und Athmung. (Tod — Ursache? Recidive — wann? Heilung — Datum der letzten Untersuchung).
5. Sind die Fälle schon publicirt? Wann? Wo?

Allen Herren, die meiner Bitte nachkommen, im Voraus herzlichsten Dank für ihre freundliche Unterstützung!

Berlin N. W. Mittelstr. 55.
1. September 1894.

Dr. Rosenberg,
I. Assistent an der Kgl. Universitätspoliklinik für Hals- und Nasenkranke.

XVIII.

Bernhard von Beck †.

Nekrolog

von

Bernhard von Beck jun.

Am 10. September 1894 verschied nach schwerem Herzleiden im 73. Lebensjahre der bekannte Kriegschirurg

Dr. med. **Bernhard von Beck,**

Grossherzogl. badischer Geh. Rath I. Kl., Excellenz, Kgl. preuss. Generalarzt I. Kl. mit dem Range als Generalmajor a. D.

Bernhard Beck wurde am 27. October 1821 zu Freiburg i. B. geboren als der zweite Sohn des dortigen Professors der Chirurgie und Augenheilkunde Hofrath Karl Joseph Beck.

Schon in jungen Jahren, im Beginne seiner Universitätsstudien verlor der Sohn seinen Vater, welch letzterer in jeder Beziehung ein hervorragender Mann, Lehrer und Gelehrter gewesen war, und so wurde nun der Sohn frühzeitig darauf angewiesen, auf eigenen Füssen stehen zu lernen, sich selbst zu erziehen, und es hat dieser Umstand wohl beigetragen, seinen Eifer anzuregen, jene hohe Energie in ihm zu entwickeln, die ihn sein ganzes Leben hindurch begleitet hat.

Kaum 15 Jahre alt bezog Beck die Universität, zuerst 4 Semester als Philosoph, dann aber widmete er sich voll und ganz dem Studium der Medicin auf den Universitäten Freiburg und Heidelberg und vervollständigte die hier erworbenen Kenntnisse durch wissenschaftliche Reisen nach München, Wien, Prag, Berlin und Paris.

Obgleich er während seiner Studienzeit als ein flotter, schneidiger Corpsstudent galt, vergass er dabei nie das Studium und wurde es ihm im Jahre 1843 nicht schwer, „mit Auszeichnung" seine Staatsprüfungen zu bestehen und sich im Februar 1844 die Doctorwürde mit dem Grade „summa cum laude" zu erwerben.

Bei dem Nachfolger seines Vaters, dem berühmten Chirurgen Stromeyer, wurde Beck Assistent der chirurgischen Klinik, und in der Absicht, sich dem Lehrfache zu widmen, habilitirte er sich

1845 als Docent an der Universität Freiburg. Er arbeitete eine Zeit lang als Assistent der Gebärklinik, dann als Prosector des anatomischen Instituts. Es war eine Zeit mehrjähriger eifriger, wissenschaftlicher Thätigkeit, in welcher er auch seine ersten Abhandlungen aus dem Gebiete der Anatomie veröffentlichte, wie: „Ueber die Knochennerven", „Ueber das VII. und IX. Hirnnervenpaar", „Ueber den Sehnerven und seine Verbindungen mit dem Augen- und Nasenknoten", „Ueber die Ortsveränderung des Hodens", „Die Transposition der grossen Gefässstämme", „Der Seitensteinschnitt und die experimentelle Ausdehnbarkeit der Pars prostatica urethrae", „Ueber Struma cystica, parenchymatosa und purulenta". Seine Vorlesungen über topographische Anatomie mit besonderer Berücksichtigung der praktischen Chirurgie waren zu dieser Zeit allein an der Freiburger Universität üblich, während an anderen deutschen Universitäten dieses Fach nicht docirt wurde. Ausserdem las Beck Entwicklungsgeschichte und gab geburtshülflichen Operationscurs.

Mitten in der akademischen Laufbahn wurde aber durch das Jahr 1848 plötzlich der Lebensgang Beck's in eine ganz andere Richtung gedrängt. Die kriegerischen Ereignisse dieses Jahres zogen den thatkräftigen jungen Mann zur Ausübung praktischer Thätigkeit hin, und nachdem er an den Gefechten gegen die Insurgenten in der Umgebung von Freiburg theilgenommen hatte, theils als Anführer eines freiwilligen Studentencorps, theils als Arzt auf dem Verbandplatz und in den Spitälern, begab er sich im April 1848 auf den Kriegsschauplatz der Kaiserlich österreichischen Armee nach Oberitalien, wo er von dem Feldmarschall Graf Radetzky herzlich aufgenommen wurde. Dem II. Armeecorps unter Feldzeugmeister Baron d'Aspre zugetheilt, machte Beck verschiedene Schlachten und Gefechte mit und war dann in den Spitälern von Vicenza thätig. Hier hatte er Gelegenheit, zahlreiche Schussverletzungen aller Art zu sehen, zu behandeln, seine ersten praktischen Erfahrungen in der Kriegschirurgie zu sammeln und sich als Operateur zu bewähren. Im Sommer 1848 war dann Beck als Militärarzt bei der badischen Brigade in Schleswig-Holstein, dann im badischen Oberland bei den Kämpfen gegen die Insurgenten thätig. Im Frühjahr 1849 begab er

sich wieder zum österreichischen Heere nach Italien und machte die Belagerung von Malghera und Venedig unter dem Feldmarschall-lieutenant Baron Haynau mit. Drei Monate war er dort ununterbrochen auf Verbandplätzen und in Spitälern thätig, bis er zur Rückkehr nach Baden bewogen wurde durch den Aufruf seines aus dem Lande vertriebenen und sich in Frankfurt a. M. befindenden Landesfürsten. Dort wurde Beck der preussischen Division von Schack zugetheilt, mit welcher er in Baden einmarschirte und die verschiedenen Gefechte bis zur Beschiessung von Rastatt mitmachte. Die nächsten Monate besorgte er zwei grosse Abtheilungen Schwerverwundeter im Garnisonlazareth Karlsruhe und verfasste im Winter 1849/50 seine Schrift „Ueber Schusswunden".

Frühjahr 1850 begleitete Beck die reorganisirten badischen Truppen auf ihrem Marsche nach Preussen bis in das Gebiet der Havel, bei welcher Gelegenheit seine Thätigkeit durch den Ausbruch der Cholera während mehrerer Wochen in hohem Maasse in Anspruch genommen war. November 1850 rückte er mit den badischen Truppen wieder in die Heimath ein und bezog als Garnison die Bundesfestung Rastatt, um hier bis zum Jahre 1858 zu verbleiben.

Daselbst in stabileren Verhältnissen, nahm Beck die durch die vorausgegangenen bewegten Jahre unterbrochene wissenschaftliche Arbeit wieder auf, während er neben seinem reichlichen militärischen Dienst noch einer ausgebreiteten Privat- und Consultationspraxis in Stadt und Land nachkommen musste. Es waren dies Jahre angestrengter, aber sehr erfolgreicher Thätigkeit.

In diese Zeit fallen unter Anderem die ersten Bestrebungen Beck's für die Verbesserung des Militärsanitätswesens, dessen Mängel zu erkennen er während der mitgemachten Feldzüge hinreichend Gelegenheit gefunden hatte. Schon damals drang er auf Errichtung von Sanitätscompagnien und setzte, nachdem diese vorerst nicht bewilligt wurden, wenigstens die Einrichtung des Blessirtenträgerinstitutes durch, eine Einrichtung, welche ungefähr den jetzigen Hülfskrankenträgern der preussischen Armee entspricht. Viel Zeit wurde verwendet auf die Ausbildung des Hülfspersonals, der Lazarethgehülfen und Krankenwärter und ein Leitfaden für den Unterricht verfasst,

wobei die grosse Befähigung Beck's zum Lehrer, sowie seine praktische Auffassung militärischer Verhältnisse zu Tage traten.

Daneben wurde rege wissenschaftliche Arbeit gepflogen, und es entstanden aus Beck's Feder die Abhandlungen wie: „Untersuchungen im Gebiete der Anatomie, Physiologie und Chirurgie 1852", ferner „Beobachtungen über die Verrichtungen des III., IV., V., VI. Hirnnervenpaares", „Beiträge zur Histologie und Therapie der Pseudoplasmen," desgleichen viele grössere und kleinere Aufsätze in den verschiedenen Fachzeitschriften (Memorabilien, Illustr. medic. Zeitschrift, Deutsche Klinik), darunter „Versuche an Thieren über Einspritzungen von Eiter und Jauche in die Venen" zur Klarlegung des Entstehens der Pyämie und Septicämie, ferner „Ueber Lufteinblasungen in Venen", „Ueber den Heilungsvorgang bei Wunden", „Ueber Darmnaht und Bildung eines künstlichen Afters" — alles Themata und Fragen, denen man sich auch in der neueren Zeit mit Interesse zugewendet hat.

Der Schwerpunkt der Thätigkeit aber lag in der umfangreichen Wirksamkeit als Chirurg. Beck hatte im Hospital eine ambulatorische und stationäre Klinik für Civilkranke errichtet, die aus weiter Umgebung in ausgiebigem Maasse frequentirt wurde. Es ward viel, sicher und glücklich operirt, und von jener Zeit ab verbreitete sich Beck's Ruf als Chirurg immer mehr und mehr. Schon damals hat Beck lange vor Bekanntwerden der Lister'schen Antiseptik durch peinlichste Sauberkeit, die er beim Operiren und Verbinden, in der Behandlung der Instrumente und Verbandstoffe einhielt und die er auf das Strengste von seinem ganzen Hülfspersonal verlangte, überraschende Heilerfolge erzielt. Den Cardinalpunkt der Asepsis und Antisepsis legte er, noch bevor man die Antiseptica besass, auf die tadellose Reinlichkeit des Operateurs, des Operationsfeldes, des Hülfspersonals, der Instrumente und Verbandstoffe, und seine Mittel dafür hiessen Seife, Bürste, möglichst heisses oder kochendes Wasser.

Auch auf die Verbesserung der Operationsmethoden richtete er sein Augenmerk. Von ihm stammen die Amputation der Glieder mit Bildung eines grösseren vorderen und eines kleineren hinteren Hautlappens, die supracondyläre Oberschenkelamputation, die Exarti-

culation im Hüftgelenk nach vorausgeschickter hoher Oberschenkelamputation. Bei Operation der Hydrocele, der Struma cystica, der incarcerirten Hernien empfahl er die breite Spaltung und nachher das Einnähen des Cystensackes resp. Bruchsackes an die Wundränder der äusseren Haut, zur offenen Wundbehandlung und dadurch Vermeidung accidenteller Wundkrankheiten.

Im Jahre 1856 verwendete Beck mehrere Monate zu einer wissenschaftlichen Reise und zur Besichtigung der Feldlazarethe des Krimfeldzuges.

1858 wurde die Garnison Rastatt mit Freiburg i. B. vertauscht und hier die bisherige Thätigkeit in gleicher Weise fortgesetzt. In diese Zeit fällt die Aufstellung der badischen Sanitätscompagnie, welche ganz nach Beck's Vorschlägen organisirt und unter seiner Leitung zu einer Elitetruppe ausgebildet wurde, die sowohl im Kriegsjahre 1866 als auch im Feldzuge 1870/71 Vorzügliches geleistet hat. Daneben wurde die Gründung einer besonderen Sanitätsschule für das Sanitätswesen bewerkstelligt.

Weitere wissenschaftliche Arbeiten entstanden: „Ueber Schädelverletzungen", „Uranoplastische Studien", Zur Statistik der Amputationen und Resectionen", „Kriegschirurgische Erfahrungen aus dem Feldzuge 1866", ferner Aufsätze über „Glastafelbrüche", „Fracturen der Schädelbasis", „Ueber das Wesen der Incarceration des Darmes", „Ueber den Einfluss der Kälte auf den thierischen Körper", „Ueber käsige Infiltration des Hodens", „Ueber Neurome".

Der Feldzug 1866 führte Beck mit den badischen Truppen in die Reihen des VIII. deutschen Bundes-Armeecorps, zuerst als Führer der badischen Sanitätscompagnie bei den Gefechten von Külsheim, Werbach, Tauberbischofsheim, dann nach dem Abschluss des Waffenstillstandes übernahm er die Organisation und Leitung der zahlreichen Kriegsspitäler im Tauberthal.

1867 hatte Beck im Auftrage des badischen Kriegsministeriums die Weltausstellung in Paris zu besuchen, den medicinisch-hygienischen Theil derselben, sowie die militärsanitären Einrichtungen Frankreichs zu studiren und darüber einen ausführlichen Bericht zu erstatten.

Im deutsch-französischen Kriege 1870/71 war Beck Feldlazareth-

director und consultirender Generalchirurg, zuerst bei der badischen Division während der Schlacht bei Wörth und der Belagerung von Strassburg, dann bei dem Werder'schen Armeecorps, dessen sämmtliche Schlachten und Gefechte er mitgemacht hat. Neben seiner hervorragenden chirurgischen wie operativen Thätigkeit zeigte sich hier sein Organisationstalent wieder in dem glänzendsten Lichte. Er wusste die Verbandplätze, seine Feldlazarethe stets zur rechten Zeit an den rechten Ort zu bringen, und er hat trotz der schwierigsten Verhältnisse in dieser Beziehung nie gefehlt.

Ueber Beck's ganze Thätigkeit in diesem Feldzuge giebt sein 1872 erschienenes Werk „Chirurgie der Schusswunden" genauen Aufschluss, und des berühmten Kriegschirurgen Stromeyer Kritik darüber, niedergelegt in dessen „Erinnerungen eines deutschen Arztes", lautet:

„Beck's schriftstellerische Arbeiten, welche gleich einen praktischen Sinn verrathen, geben ihm das Zeugniss eines fortwährenden Ringens nach grösserer Vollkommenheit. Man wird es allmählich anerkennen, dass seine Mittheilungen aus dem grossen Kriege 1870/71 trotz grosser Concurrenz die besten sind. Dies ist, wie ich meine, kein geringes Verdienst, denn, Gott sei Dank, solche Kriege kommen nicht häufig vor, und die chirurgische Welt muss mittlerweile ihre Belehrung in Werken suchen, welche das Nothwendige und Nützliche mit Wahrheitsliebe und Nachdruck vortragen und gelehrte Spitzfindigkeiten kühn bei Seite schieben. Glänzende Neuerungen sind dabei überflüssig, der gesunde Menschenverstand ist bei weitem das Wichtigste. Gründerthum und Zukunftsmusik passen am allerwenigsten in die Kriegschirurgie."

Bei der Lösung seiner Aufgabe in diesem Feldzuge, neben der speciellen Leitung der Feldlazarethe den ganzen chirurgischen Sanitätsdienst bei dem Werder'schen Corps zu überwachen, hatte Beck in dieser Zeit Gelegenheit gehabt, über 14000 Verwundete zu sehen. Bei allen grösseren Gefechten war er auf dem Hauptverbandplatz und später in den Lazarethen als Operateur thätig. Er war der Anhänger und Verfechter der primären Ausführung von Operationen, ein Gegner des schablonenhaft angewendeten Gypsverbandes für

Schussfracturen, wie es damals vielfach Mode war, und zog für diese Verletzten seine einfachen von ihm erfundenen und eingeführten Strohmattenschienen vor, die bei ihrer ausgedehnten Anwendung sich vorzüglich bewährten.

Sein auf den erprobten Grundsätzen basirtes Wirken, das auch in Fleisch und Blut der ihm unterstellten Collegen überging, war von den besten Erfolgen begleitet und hat Beck vor allen anderen Kriegschirurgen in diesem Feldzuge die hervorragendsten und günstigsten Resultate erzielt, wie es aus den Zusammenstellungen des deutschen kriegsministeriellen Sanitätsberichtes des Feldzuges 1870/71 deutlich hervorgeht.

Trotz der anhaltenden und aufreibenden Thätigkeit wurde die Wissenschaft nicht aus dem Auge verloren und umfangreiche kriegschirurgische Studien angestellt. Ein Beweis für letztere liefert die grosse Zahl lehrreicher Präparate, welche Beck aus dem Feldzuge mitbrachte und dem pathologisch-anatomischen Institut in Freiburg zum Geschenke machte.

Mit Abschluss der Militärconvention zwischen Preussen und Baden wurde Beck zum Corps-Generalarzt des neu errichteten XIV. Armeecorps ernannt. Dadurch erwuchs ihm die nicht leichte Aufgabe, die neuen Verhältnisse in Baden einführen zu helfen und das ebenfalls neue Sanitätscorps zu einem organischen Ganzen zu vereinigen. Dass er dieser Aufgabe in vollem Umfange gerecht wurde, ist allgemein bekannt, und dass er namentlich es verstanden hat, den Geist der Zusammengehörigkeit und Kameradschaft bei seinen Sanitätsofficieren zu pflegen und dabei sich deren Liebe zu erwerben, das beweisen unter Anderem die vielen Zeichen der treuen Anhänglichkeit, welche ihm gerade von dieser Seite zu den verschiedensten Zeiten, bei seiner 40jährigen Doctoratsfeier, bei seinem Ausscheiden aus dem activen Dienst, bei seinem 70. Geburtsfeste, bei seinem goldenen Doctorjubiläum und zuletzt noch bei seinem letzten Gange von dieser Welt zu Theil geworden sind.

Während seiner Karlsruher Dienstzeit beschränkte die umfangreiche dienstliche Thätigkeit als Generalarzt das directe ärztliche Wirken Beck's auf Lazarethbesuche und Consultationspraxis. Aber es

entstanden auch in dieser Lebensperiode eine Anzahl wissenschaftlicher Abhandlungen aus dem Gebiete der Chirurgie in Gestalt werthvoller Monographien und Aufsätze wie: „Ueber Gehirn- und Rückenmarksverletzungen", Bauchcontusionen, Rupturen des Darmes, der Blase und Leber, über Hernien, Prostataabscesse, Otitis media und Sinusthrombose u. s. w., welche theils in v. Langenbeck's Archiv, theils in Virchow's Archiv erschienen, zum grossen Theil aber Aufnahme fanden in der Deutschen Zeitschrift für Chirurgie, zu deren Herausgebern Beck seit ihrer Begründung gehörte.

Beck's letzte grosse Arbeit erschien 1885 bei Vogel in Leipzig und zwar als das mit vielen Tafeln in Lichtdruck ausgestattete Werk „Ueber die Wirkung moderner Gewehrprojectile". Diesem Werke waren vorausgegangen eine grosse Anzahl mit Umsicht und Sorgfalt angestellter Schiessversuche auf Holz, Stein, Sand, Eisenplatten, lebende und todte Pferde, sowie auf verschiedene thierische Organe. Es wurde dabei die Wirkung der damals neuen Lorenz'schen Panzergeschosse und anderer modernen Geschosse im Vergleich mit den alten Weichblei- und Hartbleiprojectilen einer Beurtheilung unterzogen. Beck spricht auf Grund seiner Resultate bei diesen Versuchen der Durchschlagskraft, der Schnelligkeit des Eindringens des Geschosses, dem Grade des Widerstandes, also dem „Stoss" und „Gegenstoss" die Hauptbedeutung zu für die Wirkung des Geschosses, für dessen weitere Beschaffenheit und Gestaltsveränderung und vor Allem für das davon abhängige Aussehen der Schusswunden. Der Wirkung des hydraulischen Druckes legt er keine Bedeutung bei, die Schmelzungstheorie verwirft er ganz.

Die hochinteressanten Präparate, die bei diesen Schiessversuchen gewonnen wurden, sind ebenfalls der Sammlung des pathologisch-anatomischen Institutes der Universität Freiburg als Geschenk übergeben worden.

An äusseren Auszeichnungen hat es Beck während seiner langen Dienstzeit nicht gefehlt. Er war Ehrenmitglied und Mitglied vieler wissenschaftlichen Gesellschaften. Zahlreiche Orden, deutsche und ausländische, schmückten seine Brust, der liebste aber davon war ihm das Eiserne Kreuz I. Klasse, welches er mit dem Abschluss des

Feldzuges 1870/71 als eine für Aerzte so seltene Auszeichnung erhielt, nachdem er schon gleich nach der Schlacht von Wörth der Erste von den badischen Truppen gewesen war, welcher sich Ritter des Eisernen Kreuzes II. Klasse nennen durfte. Dieser Auszeichnung war ihm gleich theuer die K. K. österreichische grosse goldene Verdienstmedaille, welche Beck sich auf dem Kriegsschauplatz in Italien 1848 errungen hatte und die ihm eigenhändig von dem greisen Feldmarschall Grafen Radetzky an die Brust geheftet wurde.

1882 zum 40jährigen Doctoratsfeste erhob Se. Königl. Hoheit der Grossherzog von Baden Beck in Anerkennung der vielen Verdienste in den erblichen Adelsstand.

Später wurde ihm, als er schon aus dem Dienst zurückgezogen lebte, von dem Deutschen Kaiser der Generalsrang verliehen, und am 10. Februar 1894 bei Beck's 50jährigem Doctorjubiläum ernannte ihn sein Landesfürst zum Wirklichen Geheimen Rathe mit dem Prädicate „Excellenz", und die Universität Freiburg überreichte das goldene Doctordiplom. Zahlreiche kunstvoll ausgestattete Adressen, übergeben von den Sanitätsofficieren der deutschen Armee, des österreichisch-ungarischen Heeres, von vielen wissenschaftlichen Corporationen, Glückwunschschreiben berühmter Aerzte und Gelehrten, Freunden und Bekannten, aus Nah und Fern, drückten dem Jubilar die allgemeine hohe Anerkennung aus für seine Verdienste.

Herbst 1887 hatten zunehmende Störungen der Herzfunction Beck veranlasst, aus seiner activen Stellung zu scheiden; er zog sich in seine ihm liebe Vaterstadt Freiburg i/B. zurück und verbrachte dort seine letzten Jahre, die leider nur zu häufig getrübt wurden durch die Anfälle geschwächter Herzaction. Seit zwei Jahren trat das Herzleiden so bedeutend in Erscheinung, dass Beck meist an das Zimmer gebunden war, und längeres Krankenlager verursachten ihm mehrmals eingetretene Lungenembolien. Die letzten drei Monate seines Lebens fesselten ihn die schwersten Symptome der Atheromatose der Coronararterien des Herzens an sein Bett, und erst nach einem langen qualvollen Kampf erlag die hohe Lebensenergie seiner Gewebszellen den schädigenden Momenten der Krankheit.

Mit seinem Tode ist ein Mann aus der Welt geschieden, welcher sein ganzes Leben mit Hingebung und Aufopferung dem Vaterland, der Armee, der Wissenschaft und der leidenden Menschheit gewidmet hat. Er vereinigte in sich glücklich die Eigenschaften des wissenschaftlichen Forschers, des tüchtigen Arztes mit echt soldatischem Sinn, und liess ihn dies so geschaffen erscheinen zu einem der hervorragendsten Militärärzte.

Wenn Beck auch manchmal in späteren langen Friedensjahren bedauert hat, den mehrmals an ihn ergangenen Aufforderungen, zum Universitätslehrfach zurückzukehren, nicht Folge geleistet zu haben, zu welchem Beruf ihn seine wissenschaftlichen Leistungen in hohem Maasse befähigten, so ist doch zu sagen, dass Beck in seiner militärärztlichen Stellung am richtigsten Platze war. Seine Energie, sein praktischer Blick, sein Organisationstalent konnten hier, besonders in den Kriegszeiten, mehr zur Geltung kommen, als auf einem Lehrstuhl, und gelehrt hat Beck auch als Militärarzt und ist bestrebt gewesen, bei seinen Sanitätsofficieren Schule zu machen.

Das Interesse, welches der Verstorbene immer dem persönlichen Wohle seiner Untergebenen und Kranken entgegenbrachte, sein stetes energisches Eintreten für die Fragen des ärztlichen Standes und Berufes, seine ideale Gesinnung, Treue und hohe Zuverlässigkeit, welche er Allen bewahrt hat, die in seinen Freundeskreis eingetreten sind, sicherten ihm die Liebe, Achtung und Verehrung in hohem Maase von Seiten derer, die je in Beziehung zu ihm getreten waren.

Und diese Gefühle werden ihm noch treu bewahrt bleiben über das Grab hinaus in der Erinnerung an ihn als einen Mann, der seinem Wahlspruche nie einen Augenblick abtrünnig wurde:

Nunquam retrorsum,
Semper indefesse!

Dr. **Bernhard von Beck jun.**,
Privatdozent u. Assistenzarzt der chirurg. Klinik in Heidelberg.

XIX.

Aus der chirurg. Abtheilung des Hrn. Docent W. Zoege v. Manteuffel im Dorpater Bezirkshospital und aus seiner Privatpraxis.

I.

Zur Casuistik der Kropfenucleationen nach Socin.

Von

Dr. Rudolf v. Gernet,
Assistenzarzt.

Seitdem Kocher als Erster, nach ihm Reverdin und Andere auf die schwerwiegenden Folgen der Exstirpation der Glandula thyreoidea aufmerksam gemacht haben, ist erst die von Socin zur Methode erhobene intraglanduläre Enucleation der Kropfknoten in ihre Rechte getreten. Wesentlich beeinflusst durch obige Erfahrungen haben wir an dem Grundsatze festgehalten, die Exstirpation der Thyreoïdea nach Möglichkeit zu vermeiden. Wir haben sie daher in den letzten 3 Jahren nur einmal, und zwar halbseitig ausgeführt. Unter 25 Fällen konnten wir dagen bei 13 Patienten die Enucleation mit Erfolg ausführen.

Ich lasse die Krankheitsberichte folgen.

Fall I. Baronesse N. M., 49 Jahre alt, aus Estland.

Patientin hat vor einigen Jahren bereits die Entstehung eines Kropfes beobachtet, der ihr in letzter Zeit Beschwerden verursachte. In ihrer Verwandtschaft hat sie niemals Kröpfe gesehen.

In der Mittellinie des Halses, vom Pomum Adami bis zum Jugulum sitzt eine circa hühnereigrosse Geschwulst, die, auf der Unterlage verschieblich, sich weich elastisch anfühlt. Eine zweite Geschwulst von gleicher Grösse und Beschaffenheit findet sich an der rechten Seite des Halses in gleicher Höhe mit der ersten. Nach rechts reicht letztere bis zum lateralen Rande des Muscul. sternocleidomastoideus. Beide Tumoren heben sich bei Schluckbewegungen. Stridor. Beschwerden beim Treppensteigen und längeren Sprechen. Sprache etwas quäkend.

Operation den 4. Februar 1891 (Dr. Zoege v. Manteuffel) im Privatkrankenhause. Die Kropfknoten lassen sich leicht intraglandulär ausschälen. Dabei finden sich in der Tiefe noch 2 etwa hasel-

nussgrosse Geschwülstchen, die ebenfalls ausgeschält werden. Tamponade der Wunde. Tiefgreifende Suturen werden angelegt, aber noch nicht geknüpft.

5. Februar. Der Verband ist von Blut durchtränkt und wird bis auf den Tampon gewechselt. Die Patientin klagt über Schmerzen beim Athmen und Schlucken. Zur Nacht erhält sie Chloralhydrat.

6. Februar. Abends Temp. 38,0°.

7. Februar. Die Tamponade wird entfernt. In der Wunde ist etwas trübes Secret. Die Nähte werden geknüpft, im unteren Wundwinkel ein Drainrohr eingelegt. Aseptischer Verband.

8. Februar. Patientin verlässt das Bett. Die Athmung ist viel freier.

9. Februar. Patientin hat gut geschlafen und fühlt sich wohl.

10.—15. Februar. Wohlbefinden. Die Athmung ist viel freier, aber noch leicht behindert.

16. Februar. Die Nähte werden entfernt. Prima intentio. Hier und da klaffen die Wundränder leicht, da sich die Haut beim Schliessen der Secundärnaht an einigen Stellen etwas eingerollt hatte. Sie wird mit Heftpflasterstreifen zusammengezogen. Die Stimme ist klar, die Athmung frei.

20. Februar. Patientin wird geheilt entlassen.

Fall 2. Frau M. K., 60 Jahre alt.

Patientin hat vor 17 Jahren an der rechten Seite des Halses eine kleine Geschwulst bemerkt. Diese blieb längere Zeit unverändert, bis sie vor einigen Jahren stärker zu wachsen begann und in der letzten Zeit sich sehr bedeutend vergrösserte. Im Ruhezustande hat Patientin keine Beschwerden durch dieselbe, ausser während des Schlafes, dann treten ebenso wie bei jeder Bewegung Athembeschwerden auf. Sie ist verheirathet und hat 2 mal geboren.

Patientin ist von mittlerer Grösse und hat einen sehr stark entwickelten Panniculus adiposus. Die Respiration ist von einem leichten Stridor begleitet. Es besteht keine Cyanose. Die rechte Halsseite wird von einem Tumor von der Grösse etwa zweier Mannesfäuste eingenommen. Derselbe reicht vom Unterkiefer bis zur Clavicula, lateralwärts bis zu einer Linie, die man sich vom Ohrläppchen bis zur Mitte der Clavicula gezogen denken kann, medianwärts etwa bis einen Querfinger von der Mittellinie des Halses. Der Tumor ist auf der Unterlage wenig verschieblich. Bei der Palpation ergiebt sich eine prall-elastische Consistenz, zugleich das Gefühl der Fluctuation. Der Musc. sternocleidomastoideus zieht über den lateralen Abschnitt der Geschwulst hinweg. Die Gefässe sind stark nach hinten und aussen verdrängt.

Operation den 22. Februar 1891 (Dr. Zoege v. Manteuffel) im Privatkrankenhause. Schnitt über die ganze Ausdehnung des Tumors, entsprechend dem vorderen Rande des Muscul. sternocleidomastoideus. Die Geschwulst wird ausgeschält. Beim Hervorziehen des Tumors reisst dieser ein und ergiesst sich aus demselben ein Strom hellen, arteriellen Blutes. Nach der jetzt rasch beendeten Enucleation strömt das Blut in hellem Strahl aus der Tiefe der Wunde hervor. Der aufgesetzte Finger stillt die Blutung, die durch Anlegung mehrerer Ligaturen endgültig zum Stehen gebracht wird. Die Wundhöhle reicht beinahe an die Wirbel-

säule heran. Sie wird tamponirt, die Nähte werden angelegt, ohne geknüpft zu werden.

Der Inhalt der Cyste war arterielles Blut gewesen. An der starren Wandung haften schwammige Massen, die wir ihrem makroskopischen Bilde nach für krebsig hielten.

23. Februar. Wegen Nachblutung wird der Verband gewechselt.

25. Februar. Die Tamponade wird entfernt. Die Wunde ist nicht ganz trocken, der Tampon riecht übel. Drainage. Die Nähte werden geknüpft.

27. Februar. Der Verband ist an einer Stelle etwas durchnässt, er wird daher durch einen neuen ersetzt. Aus der Drainöffnung sickert etwas seröse Flüssigkeit hervor. Patientin klagt in der Nacht über Kälte.

28. Februar. Der Verband wird gewechselt. 2 Nähte haben durchgeschnitten und werden entfernt.

1. März. Verbandwechsel, da Secret durch den Verband getreten.

3. März. Die letzten Nähte werden entfernt. Am unteren Theil der Wunde sind die Ränder derselben noch etwas infiltrirt. Durchs Drainrohr sickert noch etwas übelriechendes Secret.

4. März. Verbandwechsel. Das Secret ist sehr spärlich.

5. März. Der Drain wird entfernt.

6. März. Verbandwechsel.

8. März. Patientin wird mit einem leichten Verbande entlassen.

Mikroskopische Untersuchung: Degenerationscyste, kein Krebs.

Fall 3. Fräulein B. B., 22 Jahre alt, aus Dorpat.

Patientin hat als Schülerin die Geschwulst bemerkt. Diese ist mehrere Jahre unverändert geblieben, bis sie seit dem Frühjahr plötzlich stark gewachsen war, ohne jedoch Beschwerden zu verursachen.

Patientin ist mittelgross, kräftig gebaut, gut genährt. An der linken Seite des Halses sitzt ein etwa faustgrosser Tumor. Er reicht oben etwa bis eine Fingerbreite unter den Rand des Unterkiefers, unten bis zur Clavicula, lateralwärts bis eine Fingerbreite vom Rande des Musc. cucullaris. Medianwärts reicht er etwas über die Mittellinie, wo er sich ein wenig nach rechts hin fortsetzt.

Die Haut über der Geschwulst ist normal, diese selbst lässt sich auf der Unterlage verschieben. Ihre Consistenz ist verschieden, theils weich-, theils prall-elastisch. Die Oberfläche fühlt sich knollig an. Die Trachea ist etwas nach rechts verschoben, die Arter. carotis nach hinten und links verdrängt.

Operation den 21. August 1891 (Dr. Zoege v. Manteuffel) im Privatkrankenhause. Hautschnitt vom Kieferwinkel bis an die Clavicula am vorderen Rande des Musc. sternocleidomastoideus. Dieser lässt sich nach hinten abziehen, während die anderen Muskeln zum Theil durchtrennt und später wieder genäht werden müssen. Die Arteria thyreoidea superior wird unterbunden und darauf die Kropfcysten theils einzeln, theils mehrere zusammen stumpf ausgeschält. Nach unten reicht der Tumor bis an die V. anonyma heran. Der obere Theil der Wunde wird primär genäht, der untere erhält eine Jodoformgazetamponade. Aseptischer Verband.

Die kleineren Kropfknoten sind colloid, ein grösserer erweist sich

als solider Kropfknoten. — Nach der Operation klagt Patientin nicht über Beschwerden.

22. August. Da der Verband am unteren Rande etwas blutig ist, so wird die Binde entfernt und mit Hinterlassung der alten Crompressen auf diese ein neuer aseptischer Verband gelegt.

26. August. Der Verband wird entfernt. Er ist ganz trocken. Die Wunde ist rein. Der Tampon wird entfernt. Drainage aus dem unteren Wundwinkel mittelst eines Jodoformgazestreifens. Secundärnaht am unteren Theile der Wunde.

30. August. Der Jodoformgazestreifen und die oberen Suturen werden entfernt, dort ist prima intentio. Aus dem unteren Wundwinkel lassen sich ein paar Tropfen trüben Secretes ausdrücken.

3. September. Verbandwechsel. Einige Nahtstellen sind etwas infiltrirt, die letzten Suturen werden daher entfernt. Die Wundränder sind überall gut verklebt.

4. September. Patientin wird geheilt entlassen.

Im Laufe der folgenden Monate bildeten sich wiederholt ganz kleine Abscesse, die nach der Ausstossung von Seidenligaturen wieder heilten.

Fall 4. Frau E. L., 52 Jahre alt, Förstersfrau vom Gute Eusekütl.

Patientin giebt an, vor 10 Jahren den Tumor am Halse bemerkt zu haben, der in dieser Zeit beständig gleichmässig gewachsen sei, ohne zunächst Beschwerden zu verursachen. In letzter Zeit hat Patientin häufig einen sehr beschleunigten Puls und Herzklopfen, besonders nach jeder körperlichen Anstrengung, gehabt. Druck auf die Geschwulst hat keinen Schmerz verursacht, doch stellte sich dann Ohrensausen, Schwindel und ein Gefühl ein, als sei ihr der Kopf zu voll.

Patientin ist klein, mager, die Haut ist schlaff und faltig.

Am Halse links von der Mittellinie trägt sie einen Tumor, der, an der Mittellinie beginnend, seitwärts bis an eine Linie reicht, die man senkrecht vom Angulus maxillae auf die Clavicula ziehen kann. Oben ist seine Grenze 2 Cm. unter der Maxilla, unten 1 Cm. über der Clavicula. Der Tumor zeigt pulsatorische Bewegungen nach oben und vorn. Der Kehlkopf ist etwas nach rechts verschoben. Die Schluckbewegungen sind frei. Die Consistenz ist prall-elastisch. Auf der Unterlage lässt sich die Geschwulst nicht verschieben.

Operation den 8. October 1891 (Dr. Zoege v. Manteuffel) im Privatkrankenhause. Längsschnitt parallel dem vorderen Rande des Musc. sternocleidomastoideus. Dieser und der Musc. omohyoideus werden durchtrennt, um später wieder durch Muskelnähte vereinigt zu werden. Der Kropfknoten lässt sich leicht aus seiner Kapsel auslösen. Seitwärts über der Clavicula wird ein Drainrohr durch die zu dem Behufe gefensterte Haut eingeführt. Vernähung der ganzen Wunde. Aseptischer Verband.

12. October. Verbandwechsel. Der Verband ist ganz trocken. Die Wunde sieht gut aus. Der Drain wird entfernt.

18. October. Die Nähte werden entfernt, die Wunde ist per primam intentionem geheilt.

23. October. Patientin wird geheilt entlassen.

Fall 5. Fräulein M. V., 25 Jahre alt, aus Dorpat.

Patientin ist als Kind stets gesund gewesen. Im April des Jahres hat sie eine Geschwulst am Halse bemerkt, die seitdem stetig gewachsen, ohne jedoch Beschwerden zu verursachen.

Vor der Trachea, sich etwas nach links neigend, findet sich ein Tumor von der Grösse eines grossen Hühnereies. Die Haut über demselben erscheint normal. Die Consistenz ist prall-elastisch. Die Geschwulst lässt sich an der Trachea hin und her schieben.

Operation den 3. October 1891 (Dr. R. v. Gernet) im Privatkrankenhause. Hautschnitt circa 6 Cm. lang in der Längsaxe des Halses quer über den Tumor hin. Durch die membranartig degenerirten Drüsenschichten wird bis auf den Tumor vorgedrungen. Der Kropfknoten lässt sich dann leicht aus seiner Kapsel ausschälen, ebenso ein etwa haselnussgrosses Knötchen daneben. Die Blutung ist sehr gering. Vernähung der Wunde ohne Drainage. Aseptischer Verband.

11. October. Verbandwechsel. Der Verband ist ganz trocken. Die Nähte werden entfernt. Die Wunde ist per primam intentionem geheilt.

12. October. Patientin wird geheilt entlassen.

Fall 6. Lisa K., ledig, 50 Jahre alt, Wirthschafterin vom Schloss Etz in Estland.

Vor 3 Wochen hat Patientin eine Geschwulst an ihrem Halse bemerkt, die sich seitdem stetig vergrössert hat, ohne jedoch irgend welche Beschwerden zu verursachen. Sie will früher immer gesund gewesen sein.

An der rechten Seite des Halses trägt Patientin eine etwa hühnereigrosse Geschwulst. Dieselbe ist auf ihrer Unterlage beweglich und fühlt sich prall-elastisch an. Bei Schluckbewegungen folgt sie dem Kehlkopfe, der etwas nach links gedrängt ist. Die Patientin macht im Uebrigen einen körperlich und geistig ganz gesunden Eindruck.

Operation den 29. October 1891 im Privatkrankenhause (Dr. Zoege v. Manteuffel). Incision am vorderen Rande des Musc. sternocleidomastoideus, Ausschälung des Kropfknotens, doch reisst derselbe dabei ein und ergiesst sich der Inhalt des cystisch erweichten Tumors in reichlicher Menge über das Operationsfeld. In der Tiefe haftet die Geschwulst so fest an den grossen Gefässen, dass dieselbe ohne Gefahr für letztere nicht stumpf abgelöst werden kann. Es wird daher ein Theil, aus einigen Fetzen bestehend, nachgelassen. Die Wunde wird mit schwacher Sublimatlösung berieselt. Tamponade mit trockenen Compressen, Drainage im unteren Wundwinkel.

30. October. Der Verband ist blutig und wird erneuert.

1. November. Die Tamponade wird entfernt, die Wunde genäht. Im unteren Wundwinkel bleibt das Drainrohr.

Die folgenden Tage ist das Befinden der Patientin ein gutes. Temperatur und Puls sind normal.

Den 10. Nov. werden Nähte und Drainrohr entfernt. Die Wunde hat sich ganz geschlossen. Die Stelle, wo das Drainrohr gelegen, wird mit Heftpflasterstreifen zusammengezogen und wird Patientin den 11. Abends so weit geheilt entlassen, da sie auf Schloss Etz unter ärztlicher Auf-

sicht bleibt. Sie verlangt jetzt dringend, entlassen zu werden, da sie dort unentbehrlich sei und sich arbeitsfähig fühle.

Durch den Hausarzt und den Besitzer von Schloss Etz erfuhr ich später, dass die Lisa K. nach ihrer Ankunft sich sofort ins Bett gelegt habe, weil sie sich noch krank gefühlt. Nach einigen Tagen war sie plötzlich aufgestanden, zum offenen Ziehbrunnen gegangen und hineingesprungen. Auf ihre Hülferufe hin war sie wieder herausgezogen worden. Wenige Tage später hatte sie sich eine Flasche Tinctura opii zu verschaffen gewusst und diese ausgetrunken. An der Opiumvergiftung scheint sie gestorben zu sein, ohne dass nachher eine Section stattgefunden hätte. — Vor der Operation, ebenso während der ganzen Zeit ihres Aufenthaltes im Krankenhause hatte Patientin einen geistig durchaus gesunden Eindruck gemacht, ebenso war bis zu ihrem Sprunge in den Brunnen im Schloss Etz Niemandem irgend welche Störung ihres Intellectes aufgefallen.

Fall 7. Frau H., 30 Jahre alt, aus Dorpat.

Patientin ist als Kind und junges Mädchen gesund gewesen. Vor 6 Jahren ist ihr ein Kropf gewachsen, der ihr keine Beschwerden verursacht hatte. Erst seit 2 Jahren sei das Schlucken erschwert und das Athmen behindert gewesen. Namentlich waren die Athembeschwerden beim Treppensteigen und grösseren körperlichen Anstrengungen arg geworden.

Die Patientin ist mittelgross, wohlgenährt. Sie trägt an der rechten Seite des Halses eine Geschwulst von der Grösse eines Apfels, über deren Mitte der Musc. sternocleidomast. hinwegzieht. Beim Schluckact hebt sich der Tumor. Er fühlt sich leicht höckerig an. Seine Consistenz ist prall-elastisch.

Operation den 2. December 1891 im Privatkrankenhause (Dr. Zoege v. Manteuffel). Hautschnitt parallel dem vorderen Rande des Musc. sternocleidomast. Unterbindung der Vena jugularis externa. Die Ausschälung des Kropfknotens erfolgt ganz leicht. Naht der Wunde. Drainage mittelst eines Compressenstreifens von dem unteren Wundwinkel aus.

Der Tumor ist eine solitäre, colloide Kropfcyste.

3. December. Die Drainage wird entfernt, der untere Wundwinkel genäht.

12. December. Der Verband ist trocken. Die Nähte werden entfernt. Die Wundränder überall gut verklebt. Am unteren Ende der Wunde hat sich ein etwa wallnussgrosses Hämatom gebildet, welchem Abfluss geschafft wird, indem die bereits verheilten Wundränder hier wieder gelöst werden.

16. December. Der obere Theil der Wunde ist mit einer linearen Narbe verheilt, am unteren Ende granulirt noch ein wenige Millimeter breiter Streifen. Die Hautränder werden dort mit Heftpflasterstreifen zusammengezogen. Patientin wird entlassen.

Fall 8. Peter Treu, 31 Jahre alt, aus Tirsen in Livland, hat vor 5 Jahren die Entstehung des Kropfes bemerkt. Beschwerden haben sich erst in letzter Zeit bei stärkerem Wachsthum der Geschwulst eingestellt.

Patient ist ein mittelgrosser, kräftig gebauter, wohlgenährter Mann. Er trägt am Halse, links von der Mittellinie, eine Geschwulst, die unten bis ans Sternum und die Clavicula reicht, oben etwa bis zur Höhe des Cornu ossis hyoidei. Lateralwärts wird sie vom Musc. sternocleidomast. begrenzt, während sie medianwärts die Mittellinie um circa 1½ Cm. überragt. Ihre Consistenz ist weich-elastisch. Fluctuation.

Operation den 22. Mai 1892 im Bezirkshospital (Dr. R. v. Gernet). Hautschnitt in der Längsaxe des Halses über die Mitte der Geschwulst hinweg. Der fast mannsfaustgrosse Kropf lässt sich zuerst leicht ausschälen. In der Tiefe haftet er an einer kleinen Stelle fester. Bei der Auslösung dieser Stelle giebt es eine starke arterielle Blutung, die erst durch eine Reihe von Ligaturen gestillt werden kann. Sublimatberieselung. Die Wunde wird zum Theil genäht, zum Theil mit Compressen tamponirt. Der Tumor ist im Centrum erweicht.

24. Mai. Abends Temp. 38,5 °.

25. Mai. Temp. 37,9°. Die Tamponade wird entfernt, sie ist leicht blutig gefärbt. Die Wunde ist rein und wird locker tamponirt.

29. Mai. Die Nähte werden entfernt. Die Wundränder sind gut verklebt. Die Tamponade wird gewechselt.

31. Mai. Die Tamponade wird entfernt. Die Wunde ist rein und granulirt gut. Die Wundränder werden mit Heftpflaster zusammengezogen.

16. Juni. Der obere Theil der Wunde ist linear verheilt. Am unteren ist noch ein schmaler Granulationsstreifen, der mit dem Argent. nitr.-Stift gebeizt wird.

23. Juni. Patient wird geheilt entlassen.

Fall 9. Frau v. K., 48 Jahre alt, aus H. in Livland.

Patientin ist in ihrer Jugend gesund gewesen, ist verheirathet und hat mehrere Kinder geboren. Vor 5 Jahren entstand ihr eine Geschwulst am Halse, die ihr keine Schmerzen, auch keinerlei andere Beschwerden verursachte. Sie hat Verschiedenes gegen die Geschwulst gebraucht, namentlich sind ihr mehrfach in Berlin und Wien Jodinjectionen gemacht worden, doch blieben diese ebenfalls erfolglos, vielmehr bemerkte Patientin, dass der Kropf bei jeder Erkältung oder jeder anderweitigen Krankheit, die sie durchmachte, sich vergrösserte, während er in der Zwischenzeit sich nicht veränderte. Seit dem Frühjahr 1892 hat sich dann ein bedeutendes Wachsthum des Kropfes eingestellt. Seitdem leidet sie an Athemnoth, namentlich beim Treppensteigen, auch war ihr selbst aufgefallen, dass ihre Stimme häufig näselnd gewesen sei. Patientin mittelgross, wohlgenährt, trägt am Halse links einen Tumor, der den Kehlkopf ein wenig nach rechts verdrängt und die Mittellinie um 2 Cm. nach rechts überragt. Seine untere Grenze ist 2 Cm. über der Clavicula, die obere etwa die Höhe des Zungenbeines, die äussere der äussere Rand des Musc. sternocleidomastoid. Der Tumor bewegt sich bei Schluckbewegungen mit. Die Haut ist normal und verschieblich, ebenso lässt die Geschwulst sich selbst auf der Unterlage verschieben. Die Oberfläche fühlt sich knollig an. Die Consistenz ist prallelastisch.

Operation den 15. Januar 1893 im Privatkrankenhause (Dr. Zoege v. Manteuffel). Der Hautschnitt wird entsprechend dem inneren Rande

des Kopfnickers geführt. Die multiloculär-colloide Struma lässt sich leicht intraglandulär ausschälen. Die Wunde wird ganz vernäht, am unteren Wundwinkel mittelst eines Compressenstreifens eine Drainage hergestellt.

17. Januar. Der Compressenstreif wird zum Theil herausgezogen und abgeschnitten.

20. Januar. Die Drainage wird ganz entfernt.

23. Januar. Verbandwechsel. Aus dem unteren Wundwinkel treten bei Druck auf denselben ein paar Tropfen trüben, geruchlosen Secretes. Die Drainage mittelst des Compressenstreifens wird wiederhergestellt.

25. Januar. Die Suturen werden entfernt. Die Wunde hat sich prima intentione geschlossen. Aus dem unteren Wundwinkel lässt sich noch Secret ausdrücken, es wird daher ein feuchter Occlusivverband angelegt, der in der Folge täglich erneuert wird.

28. Januar. Patientin wird entlassen. Am unteren Wundwinkel ist ein erbsengrosser Granulationsknopf.

Fall 10. Fräulein W. J., 20 Jahre alt, aus L. in Livland.

Patientin ist als Kind stets gesund gewesen. Im Herbst 1892 machte sie eine Mittelohrentzündung durch und wurde deshalb nach Dorpat gebracht, wo sie bis zu ihrer Genesung blieb. 3 Wochen nach ihrer Ankunft zu Hause bemerkte sie eine Geschwulst am Halse, die seitdem stetig an Grösse zugenommen, ohne jedoch Beschwerden zu verursachen.

Patientin ist lang, schlank, von gracilem Körperbau, wohlgenährt, hat frische Farbe und fühlt sich subjectiv gesund. Rechts von der Trachea sitzt ein kaum hühnereigrosser Tumor, der sich bequem als einzelner Kropfknoten umgrenzen lässt. Er ist auf der Unterlage verschieblich, bietet keine Fluctuation, fühlt sich ziemlich prall-elastisch an und verursacht keinerlei Schmerzen oder anderweitige Beschwerden. Wenn der Kopf der Patientin nach hinten geneigt wird, so schiebt die Struma den Kopfnicker bei Seite und wölbt sich bedeutend vor.

Operation den 1. März 1893 im Privatkrankenhause (Dr. Zoege v. Manteuffel). Der Hautschnitt wird entsprechend dem inneren Rande des Kopfnickers geführt. Letzterer lässt sich leicht zur Seite ziehen, während die Musc. sternohyoideus und sternothyreoideus zum Theil durchtrennt werden müssen, um später durch die Naht wieder vereinigt zu werden. Der Knoten lässt sich leicht und fast ohne Blutung aus seiner Kapsel ausschälen. Die ganze Wunde wird vernäht. Aseptischer, trockener Verband.

Bis auf eine leichte Uebelkeit als Folge der Chloroformnarkose fühlt Patientin sich die nächsten Tage wohl.

6. März. Patientin hat im Schlafe den Verband zum Theil gelöst. Er wird entfernt und ist ganz trocken. Trockener Verband.

10. März. Die Nähte werden entfernt. Die Wunde ist prima intentione geheilt. Patientin wird geheilt entlassen.

Fall 11. Mai Selmin Estin, 45 Jahre alt, aus St. Petri in Estland.

Patientin ist früher stets gesund gewesen. Sie bemerkte vor einem halben Jahre am Halse eine kleine Geschwulst, welche schnell wuchs und im Verlaufe eines Jahres grosse Dimensionen annahm. Ihr Trinkwasser bezog Patientin stets aus demselben Brunnen, welcher bereits vor ihrer

Ankunft auf dem Hofe sich befand. Ausser bei sich selbst will Patientin bei Niemandem in ihrer ganzen Bekanntschaft oder Verwandtschaft eine ähnliche Geschwulst gesehen haben. Sie hat mehrere Wochenbetten, niemals aber irgend eine fieberhafte Krankheit durchgemacht.

Patientin ist mittelgross, kräftig gebaut, hat eine beinahe männliche Musculatur. Sie ist mager. In der Mittellinie des Halses trägt sie einen über mannsfaustgrossen Tumor, der ein wenig über das Sternum herunterhängt. Die Haut über demselben ist gespannt und von grossen Venen durchzogen, jedoch nicht geröthet und lässt sich leicht falten. Der Tumor ist von weich-elastischer Consistenz, hat eine unebene, höckerige Oberfläche, lässt sich leicht umgreifen und auf seiner Unterlage verschieben. Bei Schluckbewegungen folgt er der Trachea. Es besteht Stridor. Patientin ist eigentlich nur ihres bösen Fingers wegen gekommen, den sie vor ein paar Monaten bereits verletzte. Die Weichtheile desselben sind gangränös, die Phalangen ragen, bis auf die fehlende letzte Phalanx, aus denselben entblösst hervor.

Operation den 18. Juli 1893 im Bezirkshospitale (Dr. R. v. Gernet). Der Hautschnitt wird über die ganze Länge der Geschwulst geführt parallel der Längsaxe des Halses. Es werden etwa 20 colloide Cysten von der Grösse eines Apfels bis zu der einer Haselnuss ausgeschält. Die letzten werden mit grosser Mühe tief hinter dem Sternum hervorgeholt. Dabei zeigt sich, dass dort einige noch tiefer liegen, welche zurückgelassen werden müssen. Naht der Wunde. Drainage aus dem unteren Wundwinkel.

Einige der grösseren Tumoren sind fötale Adenome. Die Amputation des gangränösen Fingers geschieht unter Sublimatberieselung. Die Wunde wird reichlich mit Jodoform eingerieben und bestreut.

Nach der Operation heftiges Erbrechen, das sich in der Nacht und auch den folgenden Tag mehrmals wiederholt. Eispillen. Keine Schmerzen.

19. Juli. Da der Verband beim Erbrechen beschmutzt worden ist, wird er gewechselt. Aus dem Drainrohr ist ein wenig klares Wundsecret ausgeschieden worden. Patientin verweigert die Nahrungsaufnahme, will das Hospital verlassen.

22. Juli. Nahrungsverweigerung bis heute, Unruhe.

24. Juli. Patientin wird ruhiger, nimmt Nahrung zu sich.

25. Juli. Suturen werden entfernt. Die Wunde ist prima intentione geheilt.

27. Juli. Die Patientin wird gesund entlassen.

Die Unruhe, die Nahrungsverweigerung vom 19.—23. Juli u. A. m. haben wir auf eine Jodoformintoxication bezogen. Beim Verbande der Hand war Jodoform reichlich in Anwendung gekommen. Die Struma war unter rein aseptischen Cautelen operirt worden.

Fall 12. Rifke Choŷd, 40jährige Jüdin aus Rositten im Pleskauschen.

Soweit die Erinnerung der Patientin reicht, hat sie einen dicken Hals gehabt. Vor etwa 3 Jahren ist dann eine bedeutende Geschwulst am Halse entstanden, auch haben sich seitdem beim Athmen Beschwerden eingestellt, namentlich während der Arbeit oder bei raschem Gehen. Vor etwa einem halben Jahre ist Patientin heiser geworden. Die Sprache

wurde dann näselnd und haben auch die Athembeschwerden zugenommen. Patientin ist verheirathet und hat 4 Kinder. Ein ähnliches Leiden will sie in ihrer Heimath an anderen Personen nicht wahrgenommen haben.

Patientin ist gracil gebaut, klein, von schwacher Musculatur und schwach entwickeltem Panniculus adiposus. Sie ist leicht ikterisch und anämisch. Es besteht ein Exophthalmus geringen Grades. Die ganze linke Seite des Halses ist eingenommen von einem etwa kindskopfgrossen Tumor von glatter Oberfläche. Die Trachea ist nach rechts hinübergedrängt. Die Haut über der Geschwulst ist verschieblich, von breiten Venen durchzogen. Der Tumor selbst ist beweglich, rund und schickt keine Fortsätze hinter das Sternum. Er ist mit der Musculatur und der Unterlage nicht verbacken. In den vorderen Theilen ist der Kropf weich, nach unten und hinten zu härter. Bei Schluckbewegungen hebt sich der Tumor.

Operation den 6. December 1893 im Privatkrankenhause (Dr. Zoege v. Manteuffel). Der Hautschnitt wird hufeisenförmig über die ganze Geschwulst geführt, so dass die Concavität des Bogens nach oben sieht. Die vorderen Halsmuskeln und der sternale Theil des linken Kopfnickers werden durchtrennt, die sehr blutreiche Kapsel gespalten und die Struma ausgeschält. Nachdem etwa die Hälfte des Tumors ausgeschält ist, stellt sich eine lebhafte Blutung ein, die durch Zufassen und Unterbinden nicht zu stillen ist. Es wird daher die Ausschälung, ohne Rücksicht auf die Blutung, in wenigen Secunden beendet, wobei sich durch Zug am Tumor eine Art Stiel bildet, bestehend aus Kapsel und normaler Thyreoidea. Dieser wird vom Assistenten gefasst und mit einer kräftigen Seidenligatur umschlungen. Jetzt steht sofort die Blutung und ist keine Ligatur mehr nöthig. Die durchtrennten Muskeln werden durch Seidennähte wieder vereinigt. Die Wunde wird zum Theil genäht. Im unteren Wundwinkel Tamponade und Drainage. Trockener Verband.

Die Geschwulst ist im Centrum cystisch degenerirt und mit hämorrhagisch gefärbter Flüssigkeit und nekrotischen Gewebsfetzen gefüllt.

Abends Morph. mur.-Injection 0,005.

7. December. In der Nacht Nachblutung. Patientin ist sehr unruhig, klagt über starken Hustenreiz. Stenosenerscheinungen beim Schlucken. Der Puls ist klein, 110; Temp. 36,6°.

8. December. Patientin klagt über Schmerzen beim Husten und bei jeder Bewegung.

10. December. Abends Temp. 38,4°, Puls 112. Patientin klagt über heftige Schmerzen in der Wunde.

11. December. Temp. 38,1°. Verbandwechsel. Bei Entfernung der Tamponade aus dem unteren Wundwinkel entleert sich reichliche seröblutige Flüssigkeit. Die Wundhöhle sieht rein aus, sie wird locker tamponirt.

12. December. Temp. 37,5°. Die Suturen werden entfernt, die Tamponade gewechselt.

13. December. Oedem des oberen Wundrandes. Im linken oberen Wundwinkel wird ein kleiner Abscess geöffnet. Die Secretion ist sehr reichlich. Jodoformeinpuderung. Tamponade.

18. December. In der Tiefe des rechten oberen Wundwinkels, dicht

an der Trachea wird ein kleiner Abscess geöffnet und eine ziemlich reichliche Menge eines eitrigen Secretes entleert. Tamponade mit feuchten Compressen, feuchter Occlusivverband.

Die Secretion nimmt jetzt ab, die Wunde bedeckt sich mit Granulationen und schliesst sich rasch.

10. Januar 1894. Die Wunde ist verheilt bis auf einzelne schmale Granulationsstreifen, die mit dem Argent. nitr.-Stift gebeizt werden.

Patientin sieht wohl aus, hat zugenommen. Der Exophthalmus ist geschwunden, die Stimme ist klar und frei. Es bestehen keine Schluckbeschwerden. Patientin wird entlassen.

Fall 13. Anna Awer, 44 Jahre alt, aus W. in Estland, Tagelöhnersfrau.

Patientin ist verheirathet, hat 3 mal geboren. Sie hat in der Jugend die Pocken und die Masern durchgemacht, seitdem ist sie gesund gewesen. Vor 7 Jahren ist ihr eine Geschwulst am Halse entstanden, 3/4 Jahr nach der Geburt des letzten Kindes. Während der Schwangerschaft hatte sie keinerlei Schwellung am Halse bemerkt. Die Geschwulst ist 6 Jahre langsam gewachsen und hat allmählich Beschwerden verursacht, namentlich eine Athemnoth, die sie bald an jeder schweren Arbeit hinderte. Seit einem Jahre hat sich besonders die linke Hälfte der Geschwulst stark vergrössert, dabei haben sich so hochgradige Athembeschwerden eingestellt, dass Patientin nur noch langsam gehen kann und hin und wieder starke dyspnoische Anfälle auftreten. Schluckbeschwerden hat sie nicht gehabt, Patientin klagt über starke linksseitige Kopfschmerzen, Herzklopfen und Brustschmerzen, dabei leidet sie beständig an starkem Husten, während die Expectoration durch die Geschwulst sehr behindert ist. Im letzten Sommer ist sie mit starkem Husten, Kopf- und Gliederschmerzen acut erkrankt und hat eine Woche das Bett gehütet. Damals hat sie 3 mal Blut im Sputum bemerkt. Ausser verschiedenen anderen Medicationen sind Jodpräparate in Anwendung gekommen. Durch Pinselung mit Tinct. Jodi und durch 3 Monate fortgesetzte Einreibung mit einer Jodkalisalbe glaubt Patientin eine etwas freiere Athmung erlangt zu haben, während die Geschwulst sich jedoch nicht verkleinert hat.

Patientin ist gracil gebaut, die Musculatur ist schwach, das Fettpolster reducirt. Die Gesichtsfarbe und Schleimhäute sind normal, die Lippen nicht cyanotisch. An der vorderen Fläche des Halses sitzt ein kindskopfgrosser Tumor, dessen Grenzen sind: oben das Zungenbein, unten Manubrium sterni und Clavicula, links vorderer Rand des Cucullaris, rechts hinterer Rand des Musc. sternocleidomastoideus. Links wird die Supraclaviculargrube durch einen zweiten taubeneigrossen Tumor, der nach aussen vom grossen liegt, ausgefüllt. Die Haut über dem Tumor ist nicht geröthet, sie ist gespannt und von starken, blauschimmernden Venen durchzogen. Sie ist überall verschieblich und leicht faltbar. Zu beiden Seiten ziehen die beim Nicken leicht palpablen Musc. sternocleidomastoid. herüber. Der Tumor ist auf der Unterlage etwas verschieblich. Er ist elastisch, rechts unten etwas härter als in den übrigen Theilen. Der kleine Tumor in der linken Supraclaviculargrube ist weicher und deutlich in Verbindung mit dem grossen. Die Athmung ist regelmässig, aber von weit hörbarem Stridor begleitet. Beim Husten entsteht Dyspnoe. Puls 90. Herztöne rein. Lungen gesund.

Operation den 26. November 1893 im Bezirkshospitale (Dr. Zoege v. Manteuffel). Gleich zu Beginn der Narkose entsteht ein Hustenanfall, Dyspnoe, Cyanose, Asphyxie. Künstliche Athmung, Entfernung grosser Schleimmengen aus dem Pharynx. Patientin wird nicht mehr tief narkotisirt. Der Hautschnitt wird hufeisenförmig von der Höhe des Zungenbeines beginnend an den hinteren Rändern des Musc. sternocleidomast. geführt. Die untere Kuppe liegt am Rande des Sternums. Der Hautlappen wird zurückpräparirt. Jetzt wird ein senkrechter Schnitt auf den Tumor, bis an den Knoten heran, gesetzt. Die Enucleation erfolgt unter lebhafter Blutung, wobei nur eine dünne, fibröse, kein Thyreoideagewebe enthaltende Kapsel zurückbleibt. An der Trachea haftet der Tumor ziemlich fest und lässt sich nur mit Schwierigkeit lösen. Die rasche Ausschälung verhindern zwei Fortsätze der Geschwulst, von denen der eine hinter das Sternum sich senkt, der andere links hinter die Trachea reicht. Beide werden mittelst je einer provisorischen Massenligatur abgebunden und der Haupttumor über den Ligaturen abgetragen. Die Blutung steht, die Athmung wird besser. Jetzt werden die beiden Fortsätze ausgeschält. Bei der Entfernung des substernalen, der sich reichlich 4 bis 6 Cm. hinter das Sternum erstreckt, blutet es lebhaft. In den oberflächlichen Theilen der Wunde sind etwa 60 Ligaturen erforderlich. Die Wunde wird tamponirt. Die seitlichen Schnitte werden durch Nähte vereinigt, der untere Querschnitt wird offen gelassen.

Nach der Operation ist Patientin sehr anämisch, der Puls ist kaum zu fühlen. Injection von Ol. camphor. Enteroclyse. Einwicklung der unteren Extremitäten. Abends Schmerzen und Husten. Mangelhafte Expectoration. Alkohol. Lig. Ammonii anis. Puls 108, Temp. 36,9°.

27. November. Puls 138, Temp. 37,9°. Medicatio eadem.

28. November. Verbandwechsel. Die Wunde ist trocken.

29. November. Entfernung der Tamponade. Leichte Blutung. Lockere Tamponade. Athmung und Expectoration besser. Puls 108, Temp. 38,6°.

30 November. Der Tampon wird gewechselt. Etwas Secret. Temp. 39°.

Unter mässiger Secretion bedeckt sich die Wunde mit Granulationen. Die Seitenschnitte heilen prima intentione. Die Temperatur geht schon am 6. Tage auf die Norm herab. Von der mittleren Wunde aus werden täglich neue Tampons eingeführt.

Am 29. December ist Alles bis auf einen schmalen Spalt verheilt. Hier ist der obere Wundrand eingerollt. In der linken Supraclaviculargrube ist eine leichte Schwellung bemerkbar.

Die ganze Zeit bis zum 4. Januar 1894 werden Ligaturen aus der Wunde ausgestossen.

7. Januar wird der inzwischen bis zu Taubeneigrösse herangewachsene Tumor aus der linken Supraclaviculargrube leicht entfernt.

Die Wunde wird prima geschlossen, die erste Wunde angefrischt und bis auf einen Fistelgang vernäht.

13. Januar. Entfernung der Nähte. Prima intentio. Die Fistel verkleinert sich.

Der Tumor erweist sich bei der mikroskopischen Untersuchung als eine carcinomatös degenerirte Struma.

Die Ausführung der Operation hat in den meisten Fällen keine Schwierigkeiten geboten.

Der Hautschnitt wurde anfangs parallel dem inneren Rande der Kopfnicker oder der Längsaxe des Halses geführt und genügte derselbe vollkommen. In den letzten Fällen wurde ein hufeisenförmiger Lappenschnitt ausgeführt, weil derselbe, abgesehen davon, dass er ein grösseres und bequemeres Operationsgebiet schafft, gleichzeitig eine Narbe hinterlässt, die leichter zu verbergen ist.

Was die Technik anbetrifft, so haben wir uns bald überzeugen können, dass dieselbe in der Mehrzahl der Fälle eine einfache ist. Der Operateur darf sich nur nicht scheuen, durch das Parenchym der Drüse direct auf den Tumor vorzudringen, bis die graublaue, etwas durchscheinende Fläche desselben nicht mehr von Venen übersponnen erscheint. Dann löst sich der Knoten meist auffallend leicht aus der Drüse, resp. aus seiner Kapsel.

Mehr oder weniger leicht ist übrigens die Ausschälung je nach dem Charakter der Struma, doch stimmen unsere Erfahrungen darin nicht in Allem mit denen Wölffler's überein. Unter 13 Fällen hatten wir 4 mal „fötale Adenome", 2 mal colloide Cysten, 2 mal Mischformen und 5 mal degenerirte oder central erweichte cystische Tumoren. Während nach Wölffler bei der Cystenenucleation die Blutung weitaus geringer zu sein pflegt, als bei der intraglandulären Ausschälung fester Kropfknoten, fanden wir dieses Verhältniss gerade umgekehrt. Die fötalen Adenome, Fall 1, 4, 5, 10, lassen sich alle leicht und beinahe ohne Blutung lösen. Fall 7 und 9 sind colloide Cysten, Fall 3 und 11 Mischformen von multiplen Cysten. Auch in diesen 4 Fällen ist die Ausschälung leicht, doch ist die Blutung, wenn auch noch schwach, dennoch stärker, als bei den fötalen Adenomen. Den besten Ausdruck findet dieses in dem Umstande, dass wir hier gezwungen waren, die Drainage stets in Anwendung zu ziehen. Ich komme bei Besprechung der Wundversorgung und Verheilung darauf zurück. Ein wesentlich anderes Bild, als obige Fälle, und übereinstimmend mit den Wölffler'schen Beobachtungen boten Fall 2, 6, 8, 12 und 13. Wir hatten es hier theils mit starrwandigen Cysten, theils mit degenerirten festen Knoten, von denen wiederum mehrere im Centrum cystisch erweicht waren, zu thun. Die Ausschälung bot auch hier anfangs keine Schwierigkeit. 2 mal, Fall 2 und 6, wurde sie jedoch später durch derbere Verwachsungen so erschwert, dass die Cyste einriss. Im Falle 6 wurde dieselbe daher am Stiele amputirt und durch diesen Umstand wahrscheinlich die abundante Blutung vermieden, durch die sich die anderen 4 Fälle im weiteren Verlaufe der Operation aus-

zeichneten. Diese Blutung trat plötzlich, besonders stark in Fall 2 und 13 ein, doch gelang es alle 4 mal, nachdem die Enucleation sofort in wenigen Augenblicken beendet worden, der Blutung Herr zu werden, ohne dass zur Exstirpation geschritten werden musste. Es gelang in Fall 12 durch Unterbindung des Stieles mit einer grossen Ligatur, die jede andere Blutstillung an der Thyreoidea überflüssig machte, in Fall 13 durch Compression mittelst der Tamponade. Zweimal, Fall 2 und 8, musste die Thyreoidea unterbunden werden. Dabei haben wir uns in den beiden letzteren Fällen überzeugen können, dass ausser der starken venösen Blutung, deren Wölfler, Billroth, Kocher u. A. Erwähnung thun, die arterielle Blutung besonders stark war. Es spritzten mehrere Arterien, die bei ihrem senkrechten Eintritt in den Tumor abgerissen waren, zugleich aber war in der Tiefe der Wunde eine profuse arterielle Blutung, als deren Ursache sich eine spaltförmige 1—2 Cm. lange Oeffnung im Lumen der Art. thyreoidea superior erwies, die zu einer 2fachen Unterbindung derselben in loco zwang.

In Fall 2 hat bereits vor der Operation eine offene Communication zwischen der Cyste und der Art. thyreoidea bestanden, denn beim Einreissen der Cyste strömte aus derselben helles arterielles Blut. Nachdem der Cystensack bei digitaler Compression der Art. carotis entfernt worden war, lag die Communicationsstelle offen zu Tage. Die Arterienwandung muss unseres Erachtens in die Degeneration, der der Tumor verfallen, mit hineingezogen worden sein. Im Falle 8 schien die Ursache daher zu rühren, dass eine Arterie, die sich, von der Arteria thyreoidea sich abzweigend, in den Tumor senkte, an ihrer Ursprungsstelle vom Stamme abgerissen worden war. Naturgemäss wird ein Gefäss nicht mit Hinterlassung eines runden Loches abreissen, sondern es wird ein spaltförmiger Defect gesetzt werden, ein Vorgang, wie wir ihn ähnlich beobachten können beim Abreissen eines Zweiges vom Ast: es reisst die Rinde nicht in der Höhe der Bruchfläche des Holzes, sondern in einem langen, sich allmählich verjüngenden Streifen ab. Blutungen aus derartigen spaltförmigen Defecten gehören zu den unangenehmsten Zwischenfällen, die uns bei der Strumektomie begegnet sind.

Die Unterbindung der Arteria thyreoidea haben wir nur einmal, in Fall 3, der Enucleation vorausgeschickt. Wir haben sie später nicht mehr ausgeführt, weil wir uns fürchteten, dadurch die Kapsel auch von aussen her zu sehr zu isoliren, und weil sie jedenfalls die Operation um ein Beträchtliches verlängert. Wir sind in den anderen 12 Fällen auch stets ohne dieselbe der Blutung Herr geworden.

Die elastische Ligatur nach Bose müssen wir mit Wölffler aus den von ihm angeführten Gründen verwerfen. Der Kropf muss, um die Anlegung der Ligatur zu ermöglichen, aus seinem Bette hervorgehoben werden. Der Umstand aber, dass das Hervorheben des Kropfes in einer Reihe von Fällen nicht möglich ist, bietet gerade die grösste Schwierigkeit der Operation. Andererseits kann die Ligatur im Verlaufe der weiteren Ausschälung des Kropfes leicht abgleiten und die Stillung einer jetzt eintretenden starken Blutung sehr beeinträchtigen. Die provisorische Massenligatur haben wir in Fall 13 in Anwendung gezogen, wo der Kropf Fortsätze in schwer zugängliche Regionen aussandte. Es empfiehlt sich in solchen Fällen die provisorische Abbindung des ganzen Fortsatzes und Amputation desselben. Nach erfolgter Ausschälung des Haupttumors wäre dann die Ausschälung der Fortsätze auszuführen, die dann meist wenig Schwierigkeiten bieten dürfte.

Die Versorgung der Wunde gestaltete sich nach den einzelnen Fällen verschieden. Die „fötalen Adenome" liessen sich so leicht und unblutig ausschälen, dass nach Setzung weniger Ligaturen die ganze Wunde, meist ohne Einlegung einer Drainage, primär durch Nähte geschlossen werden konnte. Die Heilung erfolgte reactionslos prima intentione und konnten die Patienten nach 9—16 Tagen geheilt entlassen werden. Aehnlich gestalten sich die Verhältnisse bei den colloiden Cysten und den Mischformen. Auch hier ist die Ausschälung sehr leicht und die Blutung gering. Stets wurde die Wunde primär vernäht, doch haben wir uns in allen Fällen genöthigt gesehen, eine Drainage durch Einlegung eines Drainrohres oder mittelst eines Compressenstreifens herzustellen. Nach 1—3 Tagen wurde die Drainage entfernt und haben wir auch hier eine rasche Heilung der Wunde prima intentione erzielt. Wesentlich anders gestaltete sich die Versorgung der Wunde in den übrigen Fällen. Es war hier nicht immer möglich, die Blutung so correct zu stillen, dass die ganze Wunde primär hätte genäht werden können, sie wurde daher zunächst tamponirt und nur zum Theil gleich geschlossen. Nachdem die Tamponade nach einigen Tagen entfernt worden war, konnte bisweilen die Secundärnaht gemacht werden, in Fall 8, 12 und 13 jedoch musste die Tamponade weiter fortgesetzt werden. Wir haben die bei lange fortgeführter Tamponade eintretende Eiterung auch hier beobachtet, doch birgt dieselbe infolge der durch die Enucleation gegebenen Wundverhältnisse wenig Gefahr für den Patienten. Wölffler macht mit Recht darauf aufmerksam, dass die Wunde durch die Kapsel des Kropfes, resp. durch das Drüsenparenchym begrenzt sei, also die

Möglichkeit der Ausbreitung einer Eiterung von hier in die Muskelscheiden oder ins Mediastinum, wie sie nach der Exstirpation in so hohem Maasse gegeben ist, wegfällt. Es überstanden denn auch alle Patienten diese Eiterung gut und schloss sich die Wunde per granulationem.

Die Operation wurde mit Ausnahme der Fälle 1, 2, 6 und 8, bei denen Sublimatberieselung in Anwendung gebracht worden war, unter aseptischen Cautelen vollzogen. Stets wurden die Ränder der gespaltenen Drüse durch versenkte Nähte wieder vereinigt, ebenso die durchtrennten Muskeln der Musc. sternocleidomastoideus, M. sternohyoideus und M. thyreohyoideus. Als Unterbindungsmaterial diente uns Seide, in Fall 12 Catgut, ebenso wurde Seide angewandt bei den versenkten Nähten. Die Hautwunde wurde anfangs mit Seide genäht, doch erlebten wir mehrmals kleine Nahteiterungen. Später haben wir nur das Silk-wormgut angewandt, das sich auch hier vortrefflich bewährte. Wir haben seitdem keine Nahteiterung mehr beobachtet.

Der Gefahr des Recidives haben wir durch eine nach Möglichkeit sorgfältige Entfernung sämmtlicher Knoten und Cysten vorzubeugen gesucht. Stets wurde vor Anlegung der Nähte die ganze Drüse sorgfältig von der Wunde aus nach etwa versteckten Knötchen abgetastet. Die Dauer der Beobachtungszeit unserer Patienten ist freilich noch eine kurze, unter 13 Fällen haben wir aber bis jetzt kein Recidiv gesehen. Im Falle 11 mussten allerdings mehrere Cysten nachgelassen werden, doch sind hier der Enucleation wie der Exstirpation dieselben anatomischen Grenzen gesetzt. Dass die Resection der Gefahr eines Recidivs sicherer vorbeugt, als die Enucleation, erscheint a priori unwahrscheinlich, es sind auch die bis jetzt gegebenen Zahlenreihen zu klein, um einen sicheren Schluss daraus ziehen zu können; doch scheint die Erhaltung des Drüsenparenchyms von nicht zu unterschätzender Bedeutung zu sein, ein Umstand, der stets zu Gunsten der Enucleation gegenüber der Exstirpation oder Resection sprechen wird. In der Mehrzahl der Fälle bot die Auffindung und Auslösung sämmtlicher Knoten keine Schwierigkeit, es waren meist solitäre Tumoren von ansehnlicher Grösse, so dass 11 mal eine Compression der Trachea constatirt wurde. Trotz der oft bedeutenden Grösse der Strumen haben die Patienten alle leicht und gut den Eingriff überstanden, ein Todesfall ist nicht zu verzeichnen.

Fasse ich obige Beobachtungen kurz zusammen, so ergiebt sich:

1. Fötale Adenome: Enucleation leicht. Blutung ganz gering. Schichtweise Naht der ganzen Wunde ohne Drainage. Reactionslose Heilung.

2. Solitäre colloide Cysten und multiple Mischformen. Enucleation leicht. Blutung gering, aber stärker als bei den fötalen Adenomen. Schichtweise Naht der ganzen Wunde mit Drainage. Rasche, meist reactionslose Heilung.

3. Degenerirte Kropfknoten und starrwandige Cysten. Erschwerte Enucleation. Blutung meist sehr hochgradig. Tamponade und Drainage. Schichtweise Naht eines Theiles der Wunde. Secundärnaht und rasche Heilung oder Heilung per granulationem.

Wenn sonach die Enucleation unter Umständen auch Schwierigkeiten bieten mag, wie sie gegeben sind durch festere Verwachsungen des Knotens oder der Cyste mit ihrer Umgebung, durch die Grösse der Struma oder durch Fortsätze, welche sie in schwer zugängliche Regionen absendet, so ist sie dennoch weitaus in der Mehrzahl der Fälle ausführbar. Ausgehend von dem Gesichtspunkte, dass bei der wachsenden Struma dieses Wachsthum zum guten Theil auf Kosten der Glandula thyreoidea vor sich gegangen ist, haben wir nach Möglichkeit diesen Rest des Drüsengewebes zu erhalten gesucht, und die Exstirpation vermieden. Wir haben uns daher nicht gescheut selbst eine grosse Zahl von Knoten und Cysten aus einem oder beiden Drüsenlappen auszuschälen, um so den Rest des Parenchyms vor der Vernichtung durch die Struma zu bewahren. Es ist der Einwand erhoben worden, dass dieses Parenchym nach zu ausgedehnten Enucleationen durch die Narben zum Schwund gebracht werden könne. Dieser Einwand ist theoretisch nicht von der Hand zu weisen, doch finde ich weder in der Literatur einen Fall verzeichnet, in dem die ausgedehnte Enucleation diese traurigen Folgen gehabt, wie sie nach der Exstirpation so oft gesehen wurden, noch haben wir Aehnliches selbst beobachten können. Es muss die Enucleation in ihrem Werthe nur in dem Falle der Exstirpation gleichkommen, wo das Drüsenparenchym bereits vollständig durch den Kropf zerstört ist. Auch hier bietet die Enucleation noch den Vortheil der leichteren Ausführbarkeit und der bequemeren Wundverhältnisse.

Wenn endlich in einigen Fällen von partieller Exstirpation der Strumen consecutives Myxödem beobachtet wurde, wenn bisweilen das Eintreten eines Struma-Recidives als ein Glück betrachtet werden musste, weil erst mit dem Einsetzen desselben die Myxödemsymptome rückgängig wurden, so wird man zugeben müssen, dass die Enucleation in den meisten Fällen die einzige physiologisch zulässige Operation ist neben der Resection, gegenüber dieser jedoch den Vortheil leichterer Ausführbarkeit und günstigerer Wundverhältnisse bietet. Bei der Re-

section müssen wir doch stets behufs Unterbindung aller 4 Thyreoideae den Kropf auch extraglandulär in erheblicher Ausdehnung isoliren, Verhältnisse, die mit der Unterbindung aller Hauptadern, mit der Excision grosser Theile der Geschwulst zusammen wohl geeignet scheinen, die so unerwünschte nachträgliche Verödung und damit die Gefahren der Entkropfung eher eintreten zu lassen, als bei der Enucleation, bei der wir die Circulationsverhältnisse weder durch Unterbindungen so wesentlicher Gefässe, noch durch so ausgedehnte Isolirungen der Reste der Drüse schädigen.

XX.

Aus der chirurg. Abtheilung des Hrn. Docent W. Zoege v. Manteuffel im Dorpater Bezirkshospital und aus seiner Privatpraxis.

II.

Ein Beitrag zur Behandlung des Myxödems.

Von

Dr. Rudolf v. Gernet,
Assistenzarzt.

Infolge der raschen und sicheren Resultate, welche durch Fütterung und Injection Myxödemkranker mit Thyreoidea erzielt wurden, haben diese Behandlungsmethoden das Implantationsverfahren verdrängt, welches anfangs günstige Erfolge aufzuweisen schien, allerdings aber nicht zu einer definitiven Heilung der Patienten geführt hatte. Es erscheint daher um so dankenswerther, dass v. Eiselsberg [1]) die Versuche der Implantation am Thiere wieder aufgenommen hat. Er konnte hierbei am operirten Thiere die Wiederherstellung der physiologischen Verhältnisse feststellen.

Der Werth dieses erfolgreichen Experimentes erscheint um so grösser, wenn man die endlichen Erfolge der Fütterungs- und Injectionscur einer genaueren Prüfung unterzieht. Es erweist sich hierbei bald, dass dieselben, bei einer Reihe erzielter Heilungen, eine Anzahl von Misserfolgen aufweisen. Aber abgesehen von diesen Misserfolgen scheint vor dem Gebrauche des Mittels noch ein anderes Bedenken zu warnen, das sich bei Erwägung des Umstandes ergiebt, dass die Producte der Thyreoidea, die so unvermittelt dem Stoffwechsel des Körpers eingeschaltet werden, eminent giftige Eigenschaften besitzen. Bereits die ersten Beobachter haben diese Eigenschaft des Stoffes erkannt. In neuester Zeit erhalten wir die be-

1) Ueber erfolgreiche Einheilung der Katzenschilddrüse in die Bauchdecke und Auftreten von Tetanie nach deren Exstirpation. Wiener klin. Wochenschrift. 1892. Nr. 5.

redteste Bestätigung dafür in den Erfahrungen Shaw's und Murray's [1]), welche 3 mal den Tod der Patienten als Folge dieser Cur feststellen. Dieser Erfolg der Therapie ist meines Erachtens zum grossen Theil auf den Umstand zurückzuführen, dass die Dosirung der Präparate, die von verschiedenen Seiten vorgeschlagen worden sind, niemals eine zuverlässige sein kann. Die Präparate stellen sämmtlich Extracte von Thyreoideastoffen dar, die Producte der Drüsen sind jedoch stets in wechselnder Menge in der Drüse enthalten, wechselnd nicht nur innerhalb der Gattung, auch innerhalb des Individuums. Sämmtliche sorgfältig hergestellte Extracte müssen daher stets in ihrer Concentration von einander abweichen und können daher selbst bei vorsichtiger Darreichung der Präparate zu Vergiftungserscheinungen führen. Erhöht werden diese Bedenken noch durch den Umstand, dass uns der in der Thyreoidea enthaltene wirksame Stoff nur in einem Theil seiner Wirkungen, und zwar nur auf den kranken Organismus, bekannt ist, im Uebrigen jedoch als ganz unbekannt bezeichnet werden muss.

Als sich im Februar 1893 eine Patientin, mit den Symptomen des Myxödems behaftet, an den Herrn Dr. Zoege von Manteuffel wandte, erschien es ihm aus obigen Erwägungen gerechtfertigt, anstatt der Fütterungs- resp. Injectionscur das Verfahren der Implantation zu wählen.

Die Frau Baronin Sch., 40 Jahre alt, aus Estland, vom Rittergute S., ist auf einem Landgute geboren und aufgewachsen und hat sich in ihrer Kindheit stets einer blühenden Gesundheit erfreut. Sie heirathete und hat in dieser Ehe 3 Kinder geboren. Im ersten Wochenbette hat sie ein wochenlanges, schweres Puerperalfieber überstanden, seitdem hat sie keine fieberhafte Krankheit durchgemacht. Sie entstammt einer gesunden Familie und einer kropffreien Gegend, wenigstens hat sie niemals in ihrer Nachbarschaft einen Kropfkranken gesehen.

Vor 6 Jahren — Patientin war damals 34 Jahre alt — setzte die Regel aus. Ein halbes Jahr später bemerkte sie an der Haut ihrer Füsse und Unterschenkel graubraune, runde Flecken, nach deren Verschwinden sich Schwellungen an verschiedenen Stellen des Körpers einstellten. Dabei wurde sie gequält von heftigen Schmerzen in den Armen, mit gleichzeitigem Gefühl der Kälte und des Absterbens in denselben. Seit dieser Zeit friert es sie leicht. Damals war die Diagnose Myxödem von Dr. Hansen in Reval gestellt worden. Trotz verschiedener Curen, die sie darauf brauchte, nahmen die Beschwerden stetig, aber langsam zu, so dass der Zustand sich die folgenden 2 Jahre wenig änderte, und erst im Herbst 1892 eine erhebliche Verschlimmerung auftrat. Die Schwellungen erreichten bedeu-

1) Die Arbeiten Shaw's und Murray's sind mir nur im Referat bekannt geworden.

tende Grade und veränderten sich von Tage zu Tage, so dass heute eine Extremität oder eine Körperregion unförmlich erschien, morgen eine andere, während die erste wieder annähernd normal geworden war. Dabei war Patientin in der Lage, die Stelle im Voraus zu bestimmen, die den folgenden Tag befallen sein würde. Sie erkannte dieses an einem eigenthümlichen Gefühle in der Haut, das sie nicht prăcis beschreiben kann. Sie schildert es als ein Gefühl von Spannung oder Steifheit der Haut.

Einzelne Körperregionen, das Gesicht, die Zunge, das Abdomen, ferner die Extremitäten waren besonders bevorzugt. Namentlich stark sei die Schwellung der Füsse, so dass die Schuhe den einen Tag viel zu gross, den anderen bei weitem zu klein waren und nicht mehr an den Fuss passten. Bei Schwellung der Zunge sei die Sprache sehr erschwert und, wie Patientin selbst merkte, sehr unverständlich. Sehr gequält wurde sie durch die beständige Trockenheit der Haut. Seit Jahren sei keine Schweisssecretion beobachtet worden, nur nach einem römischen Bade von 45° R. und ein anderes Mal nach einem dreistündigen heissen Vollbade wurde Transpiration erzielt, doch brachte diese anstatt Erleichterung nur hochgradige Ermüdung und Qualen, die namentlich an den gerade geschwollenen Körperstellen durch den Schweissausbruch verursacht wurden. Gleichzeitig mit der Veränderung der Haut bemerkte sie einen bedeutenden Ausfall ihrer Haare, so dass von ihrem früher schönen Haupthaare wenig noch geblieben war. Ebenso hafteten ihr die Zähne nur lose im Munde, so dass sie sich vor einigen Jahren in Neapel ohne Narkose, und ohne dabei Schmerzen zu empfinden, in einer Sitzung 6 Zähne hatte ziehen lassen können. Wie die äussere Haut war ihr auch ihre Mundschleimhaut beständig trocken, dabei hatte sie nur spärlichen und zähen Speichel.

Sehr bedeutend sei im Verlauf der Krankheit die Abnahme der Kräfte. Patientin fühlt sich beständig matt und schwach und in allen Bewegungen behindert, ermüdet daher schnell. Das Treppensteigen sei ihr beinahe unmöglich geworden. Auch geistig fühle sie sich nicht mehr so rege wie früher, namentlich sei eine allmählich immer mehr und mehr zunehmende Gedächtnissschwäche sehr störend. Infolge rascher Abnahme der Sehkraft bereitete ihr ferner das Schreiben und Lesen grosse Schwierigkeiten.

Zur Besserung ihres Leidens hat Patientin bereits die verschiedensten Medicamente gebraucht und viele Curen durchgemacht, namentlich als die Diagnose Myxödem noch nicht feststand und ein Nierenleiden vermuthet wurde. Später hat sie mehrere Winter im Süden, meist an der Riviera verbracht, doch war es ihr zuletzt leichter, die nordische Winterkälte zu ertragen, als das südliche Klima, wo ihr die Hitze unerträglich geworden war. Der Winter 1892—1893 zeichnete sich auch in Est- und Livland durch grosse Kälte aus. Das sonst seltene Sinken des Quecksilbers unter 30° R. wurde mehrfach verzeichnet, und hielt sich die Temperatur durch Monate unter 20° R. Auch in dieser Zeit wusch sich Patientin jeden Morgen den ganzen Körper mit kaltem Wasser ab, und die Spaziergänge thaten ihr besonders wohl, obgleich es sie, wie oben gesagt, im warmen Zimmer beständig fror.

Status praesens. Patientin ist mittelgross, gracil gebaut. Auf

den ersten Blick fällt das eigenthümliche Aussehen der Dame auf. Ihr Gesicht erscheint gedunsen. Die Lider liegen wie dicke Wülste auf den Augen, die Nase ist plump und roth, die Wangen hängen zu beiden Seiten des Gesichtes herab. In etwas geringerem Grade sind Kopfschwarte, Ohrmuscheln, Nacken, Lippen, Kinn und Hals geschwollen. Starke Schwellungen finden sich ferner an den Extremitäten, weniger am Rumpfe. Der Halsumfang beträgt in der Höhe der Cartilago cricoidea 35 Cm., der Umfang des Oberarmes 25,5, des Unterarmes 23, des Handgelenkes 16 Cm. Im Laufe der nächsten Tage wechselt jedoch beständig das Bild. Dann ist das Gesicht, dann die Arme und Hände, ein anderes Mal wieder die Füsse oder der Rumpf am stärksten geschwollen. Sehr auffallend ist die Hautfarbe, ein blasses, durchscheinendes, wachsartiges Gelb, das an den Stellen, wo die Schwellung sich gerade befindet, von einem hochrothen, umschriebenen Fleck unterbrochen wird. Der Fingerdruck hinterlässt dort keine Grube, wohl aber dauert es sehr lange, bis sich die Stelle wieder röthet. Die Haut fühlt sich trocken und rauh an. Die Haare sind spärlich und trocken, ohne jeden Glanz.

Alle Bewegungen werden von der Patientin langsam und träge ausgeführt und machen den Eindruck, als verursachten sie ihr grosse Mühe. Ebenso ist die Sprache langsam und undeutlich, die Stimme rauh und heiser. Das Mienenspiel ist geschwunden; derselbe gleichgültige, stumpfe Ausdruck bleibt gewahrt, selbst wenn Patientin erregt ist, was allerdings in den letzten Jahren selten der Fall gewesen sein soll. In Uebereinstimmung mit ihren Angehörigen giebt sie an, dass sie früher sehr lebhaft gewesen, jetzt aber selten aus ihrer Ruhe gebracht werde.

Patientin wird namentlich Nachts von einem Gefühl des Unbehagens gequält, ohne dass sie angeben kann, welcher Art es sei. Es stellt sich ein, wenn Patientin sich hinlegt. Oefters findet man sie daher in der Nacht im Bette knieen, halb hockend, während der Kopf sich auf die aufgethürmten Kissen stützt. So sei es „prachtvoll", meint sie. Bei Palpation des Halses ist eine Schilddrüse nicht zu fühlen. Herztöne sind rein. Die inneren Organe bieten keine nachweisbaren Veränderungen. Die Harnmenge ist gering [1]), ebenso der Speichel, der zäh und schleimig, dabei rostbraun gefärbt ist. — Temperatur Morgens unter 36,0°; Abends 36,4°; Puls 64.

Den 14. Februar 1893 Operation (Dr. Zoege v. Manteuffel) im Privatkrankenhause des Dr. Faure. Es wurde unter Wahrung der strengsten Asepsis neben der linken Mamma ein etwa 15 Cm. langer Schnitt bis auf die Fascie des Musc. pectoralis major und durch dieselbe geführt und die Blutung sorgfältig durch einige Seidenligaturen gestillt. Darauf wurden tiefgreifende Nähte angelegt und die Wunde provisorisch mit trockenen Compressen tamponirt. Als Nahtmaterial wurde Silk-worm-gut gebraucht.

Gleichzeitig war im Nebenzimmer ein gesundes sechsmonatliches Schaf chloroformirt worden. Jetzt wurde demselben, ebenfalls unter Wahrung der strengsten Asepsis, der linke Lappen der Thyreoidea freigelegt und

1) „Albuminurie bestand nicht" nach Mittheilung von Dr. W. Zoege v. Manteuffel. Red.

stumpf aus seinem Bette lockeren Bindegewebes herauspräparirt, zuletzt mit einem Scheerenschlage die noch haftenden Gefässe durchtrennt und nun in der Hohlhand die Drüse möglichst schnell hinübergetragen. Hier wurde sie nach schneller Entfernung der Tamponade sofort in der Tiefe der Wunde unter die Fascie versenkt und gleich die Nähte darüber geschlossen. Deutlich konnte man jetzt die etwa kleinfingerdicke Drüse in der Tiefe durchfühlen. Die Haut wurde mit sterilen Compressen abgetrocknet und dann ein trockener, aseptischer Verband angelegt.

Nach der Operation Herzklopfen und Uebelkeit. Puls Abends 80; Temp. 36,8°.

15. Februar. Uebelkeit und Herzklopfen. Der Puls ist aussetzend. Morgens 75. Temp. 36,8°. Abends Puls 70. Temp. 36,4°.

16. Februar. Uebelkeit und Herzklopfen lassen nach. Der Appetit ist gering. Der Puls ist nicht mehr aussetzend, vielmehr regelmässig, beträgt Morgens 70. Temp. 37°. Abends Puls 73. Temp. 36,6°.

17. Februar. Patientin hat gut geschlafen und in der Nacht zum ersten Male nach Jahren stark transpirirt. Herzklopfen und Uebelkeit sind geschwunden. Appetit gering. Schwellungen wechseln wie früher von Tage zu Tage. Morgens Puls 70. Temp. 36,8°. Abends Puls 68. Temp. 36,8°.

Die folgenden Tage ändert sich der Zustand nicht. Der Appetit bleibt gering, die Schwellungen machen nach wie vor ihre Runde über den ganzen Körper. Einige Male werden noch Schweissausbrüche beobachtet. Der Puls hält sich constant auf 70 bis 74, ist gleichmässig und voll. Die Temperatur schwankt zwischen 36,0 und 36,7°.

19. Februar. Der vollkommen trockene, nicht einmal Spuren von Blut aufweisende Verband wird durch einen leichteren ersetzt. Die Drüse lässt sich deutlich in der Tiefe abtasten.

24. Februar. Verbandwechsel. Die Nähte werden entfernt. Die Wunde hat sich reactionslos prima intentione geschlossen. Nirgends eine Nahteiterung. Die Drüse ist deutlich palpabel. Schmerzen hat Patientin dabei nicht, doch sagt sie, sie fühle deutlich, dass sie dort einen fremden Körper in sich trage. Sie ist aufgestanden und fühlt sich relativ wohl.

1. März. Patientin bemerkt, dass ihre Hände und Füsse nicht mehr wie bisher blass sind, sondern normal geröthet erscheinen, ohne dass sie geschwollen wären. Auf Fingerdruck röthet sich die Stelle sehr bald wieder.

4. März. Patientin wird entlassen. Sie fühlt sich noch schwach und angegriffen, wie nach einem langen Krankenlager.

Sie bot damals im Allgemeinen dasselbe Bild wie bei ihrem Eintritte ins Krankenhaus, nur zeigten Hände und Füsse wieder die bereits oben erwähnte lebhaftere Farbe, die implantirte Drüse war noch ebenso durchzufühlen, wie unmittelbar nach der Operation, die Pulsfrequenz war im Durchschnitt um 10, die Temperatur durchschnittlich um 0,3 gestiegen. Die Trockenheit der Haut hat zeitweise abgenommen, Patientin hat mehrmals transpirirt.

Patientin verlangte lebhaft, nach Hause aufs Land zurückzukehren, in ihre gewohnte Umgebung. Da es ihr dort weder an Pflege noch an ärztlicher Aufsicht fehlte, konnte ihr gewillfahrt werden, zumal sie zu Hause unter besseren und bequemeren Verhältnissen zu leben im Stande

war, als es ihr in Dorpat geboten werden konnte. Die nun folgenden Daten haben wir sowohl brieflich von der Patientin selbst, wie auch namentlich von ihrem Hausarzte Dr. Waldner regelmässig erhalten. Wir haben sie auch später mehrfach zu sehen und zu sprechen Gelegenheit gehabt.

Die folgenden Monate besserte sich das Befinden der Patientin stetig. Es war ein Abnehmen sämmtlicher Beschwerden bemerkbar, die Schwellungen wurden geringer und damit die Bewegungen wieder freier. Sie fühlte sich viel wohler, namentlich wich das Gefühl des Steifseins der Glieder. Mitte Mai erkrankte sie plötzlich an starken Durchfällen, zugleich einem allgemeinen Gefühl des Unbehagens, das sie schon von früher kannte. Als sie 2 Tage später das Bett verliess, war ihr Zustand wieder derselbe wie vor der Operation. Die Glieder waren ihr steif und bleischwer, die Schwellungen wieder in alter Intensität da, die Fähigkeit der Transpiration war verloren, die Blässe der Haut wieder wie früher. Gleichzeitig konnte Dr. Waldner constatiren, dass die Drüse, die er bis dahin immer deutlich hatte abtasten können, nicht mehr zu fühlen war. Als nach einigen Tagen die Schwellungen am Thorax zurückgingen, glaubte er einen Rest der Thyreoidea nachweisen zu können.

Anfang Juni hatten wir Gelegenheit, Patientin wieder zu untersuchen. Der Befund war derselbe wie im Februar. Die Narbe an der Implantationsstelle war linear. Die Palpation verursachte ein unangenehmes Gefühl, ohne jedoch schmerzhaft zu sein, und liess in der Tiefe eine kleine Resistenz erkennen, im Uebrigen war von der Drüse nichts mehr zu fühlen.

Bei der Operation waren wir bestrebt, die peinlichste und correcteste Asepsis durchzuführen. Ein antiseptisches Verfahren müssen wir mit v. Eiselsberg aus den von ihm angeführten Gründen verwerfen. Die Drüse wurde zwischen Fascie und Musc. pectoralis major in eine ganz trockene Wundhöhle eingebettet. Der Verlauf war glatt und heilte die Wunde reactionslos.

Bereits nach 3 Tagen sehen wir die erste Wirkung der Drüse eintreten, Patientin transpirirt stark. 15 Tage nach der Operation bemerkt sie die Röthung der Hände und Füsse, sie sagt selbst: „es ist wieder etwas Leben in mir". Pulsfrequenz und Temperatur haben sich gehoben. Die nächsten 2 Monate bessert sich das Befinden beständig, um sich dann plötzlich im Laufe zweier Tage wieder bis auf den Status vor der Operation zu verschlimmern. Gleichzeitig mit dem Wohlbefinden verschwindet aber auch die Drüse, die bis dahin stets deutlich palpabel gewesen ist, muss also einer plötzlichen Resorption anheimgefallen sein.

In den mir aus der Literatur bekannt gewordenen Fällen — es sind die von Wölffler[1]), Bircher[2]), Kocher[3]), Lannelongue[4]),

1) Die chirurg. Behandlung des Kropfes. III. Theil. 1891. S. 154.
2) Das Myxödem und die kretinische Degeneration. Volk. Arch. Nr. 357.
3) Chirurg. Klinik von Kocher. Sommer-Semester 1891.
4) Virchow-Hirsch's Jahrb. 1890.

Merkeln und Walther[1]), Robin[2]) (über den Fall von Bettencourt und Serrano habe ich keinen Aufschluss erhalten können) — finde ich nirgends die Angabe, dass die Resorption plötzlich erfolgt sei. Ein Erfolg ist immer verzeichnet, der meist bereits nach einigen Monaten einem Rückfalle Platz machen musste. In einem Theil der Fälle beträgt die Beobachtungszeit nur 3—6 Wochen. Diese ist zu kurz, es fehlen dort auch die Angaben über eine nachträgliche Resorption der Drüse.

Bereits diese wenigen Fälle beweisen, dass die implantirte Drüse fähig ist, mehrere Monate der Resorption Stand zu bieten. (In Bircher's Fall stellte sich das zweite Recidiv erst 3/4 Jahr nach der Operation ein.) Wie weit sie hier in Function tritt und dabei diejenige der ursprünglichen Thyreoidea ersetzt, muss ich dahingestellt sein lassen, unleugbar ist aber eine gewisse Wirkung, wie sie ebenso auch erzielt wird durch parenchymatöse Injectionen der Extracte. Es fragt sich hier, ob die Drüse nur als Fremdkörper einheilt und somit die Implantation principiell nur der parenchymatösen Injection gleichzustellen wäre, oder ob die Drüse in organischen Gefässzusammenhang mit dem Körper tritt.

Behufs Lösung dieser Frage sind oben angeführte Versuche von v. Eiselsberg angestellt worden. Er fand 2 und 3 Monate nach der Implantation einer Schilddrüse in die Bauchdecken einer Katze die Drüse fest verwachsen mit dem Nachbargewebe und vascularisirt. Die Drüsensubstanz war wohlerhalten, die Follikel zeigten klare, ungetrübte Zellen. Diesen Befund hatte Beobachter erwartet, da die Thiere nach der Implantation der eigenen ihnen eben entnommenen Thyreoidea gesund geblieben waren, nach Entfernung der implantirten Drüse jedoch schnell an Tetanie zu Grunde gingen. Daraus hatte er den Schluss gezogen, die Drüse sei eingeheilt und habe ihre Function wieder übernommen.

Im Widerspruche zu diesen, dringend zur Implantation auffordernden Befunden stehen die früheren Beobachtungen Leopold's[3]), Zahn's und Anderer an anderen Geweben. An der Hand einer langen Reihe wohlgelungener Thierversuche, bei einer Dauer der Beobachtung von 6 Monaten und darüber, kommt Leopold zu der Schlussfolgerung: „Das implantirte Gewebe" (er verwandte meist Knorpel zu seinen Versuchen) „von geborenen Kaninchen wird re-

1) Virchow-Hirsch's Jahrb. 1890.

2) Referirt im Centralblatt für Chirurgie. Nr. 33. 1893.

3) Experimentelle Untersuchungen über die Aetiologie der Geschwülste. Virch. Archiv. Bd. LXXXV.

sorbirt oder schrumpft oder bleibt im seltensten Falle stationär", d. h. eine Gewebsimplantation verspricht keinen functionellen Erfolg, wie wir ihn beim Myxödem brauchen.

Es soll nicht die Aufgabe dieser Arbeit sein, die Untersuchungen des einen oder des anderen Autors auf ihren Werth zu prüfen, es ergiebt sich vielmehr bei Besprechung dieser Frage die Nothwendigkeit, die Widersprüche derselben hervorzuheben. Wir ersehen aus denselben, dass die implantirte Drüse nach v. Eiselsberg lebensfähig ist, dass sie nach Leopold jedoch in den meisten Fällen der Vernichtung anheimfallen muss. Letztere Thatsache steht im Einklange mit den klinischen Erfahrungen, die bisher gesammelt wurden. Wir entnehmen der Arbeit Leopold's aber noch einen Befund, der mir dieselbe Tragweite wie der erstere zu haben scheint, nämlich die grössere Widerstandsfähigkeit des embryonalen Gewebes gegen die Resorption, gegenüber dem bereits geborenen Thieren entnommenen. Aus seinen Untersuchungen geht hervor, dass der fötale Knorpel jedesmal nach der Implantation im fremden Körper fortwachse, ja er könne sogar sich auf das 2- bis 300fache der ursprünglichen Grösse vermehren und eine echte Geschwulst, das Enchondrom hervorbringen. Es bietet diese Erkenntniss einen Hinweis auf ein Operationsverfahren, das vielleicht bei erneuten Implantationsversuchen der Schilddrüse einzuschlagen wäre. Dass nicht blos der Knorpel seine Lebensfähigkeit nach Uebertragung in einen anderen Organismus beibehält, sondern auch andere Gewebe, braucht wohl nicht mehr hervorgehoben zu werden, die Experimente Zahn's, Leopold's u. A. beweisen dieses.

Wenn somit die Resorption der Thyreoidea in den klinisch beobachteten Fällen früher oder später erfolgte, so kann man diese Thatsache aus obigen Thierversuchen ungezwungen erklären.

Fütterung mit Thyreoidea.

Als Patientin sich Anfang Juni wieder vorstellte, bot sie beinahe dasselbe Bild wie im Februar vor der Implantation der Drüse dar, nur schienen die Schwellungen ein wenig geringer zu sein, als damals.

Da in Dorpat kein städtisches Schlachthaus besteht, die regelmässige Beschaffung frischer Thyreoidea von nachgewiesenermaassen gesunden Thieren daher auf Schwierigkeiten stossen musste, Patientin aber, wie bereits oben ausgeführt, unter den günstigsten Bedingungen auf dem Lande lebte und in nächster Nachbarschaft ein Schlachthaus hatte, konnte die Cur sehr wohl dem Wunsche der Kranken

gemäss auf dem Lande durchgeführt werden. Patientin hat daher die ganze Fütterungscur zu Hause, unter der Aufsicht ihres Hausarztes Dr. Waldner, durchgemacht. Die folgenden Daten verdanken wir zum grossen Theil seinen Angaben.

Den 15. Juni 1893 wurde mit der Fütterung begonnen. Die frisch exstirpirte Kalbs- oder Schafsdrüse wurde roh in eine Oblate gewickelt und so der Patientin verabfolgt. Dabei wurde eine allmählich steigende Dosis gereicht. Sie erhielt in der ersten Woche 2 mal zu 0,5, in der zweiten Woche 2 mal zu 0,75, in der dritten 2 mal zu 1,0, in der vierten 3 mal zu 1,0. Bis zum 12. Juli waren auf diese Weise 7,5 frische Thyreoideae verabfolgt worden. Vom 12. Juli bis zum 14. August erhielt sie täglich anfangs 1,0, später 1,25, in Summa 38,5 Thyreoideae. Vom 14. bis zum 24. August wurde täglich ca. 1,85 pro die und pro dosi gereicht, vom 24. August bis zum 25. September täglich 1,5.

Bei anfangs nur 2 mal wöchentlich gereichter geringer Dosis merkte Patientin zunächst keine Besserung. Erst bei stärkerem und täglichem Gebrauche fühlte sie eine geringe Linderung. Namentlich sollen die Schwellungen geringer geworden sein und die Trockenheit der Haut ein wenig nachgelassen haben. Die Temperatur war noch Morgens häufig 35,1, Abends Steigerung bis 36,0. Langsam besserte sich das Befinden, nur konnte die Darreichung von Thyreoidea keinen Tag ausgesetzt werden, weil sich dann Patientin sofort schlechter fühlte. Im Laufe des August war die Dosis allmählich bis 1,85 pro die gestiegen. Als Steigerungen bis 2,0 und 2,5 versucht wurden, stellten sich Herzklopfen und Ohrensausen ein, so dass auf die Dosis 1,5 herabgegangen werden musste, die bis zum 22. September beibehalten wurde. Noch Ende August war die Besserung nicht erheblich, bis sich zu Anfang September eine grosse Veränderung im Befinden einstellte.

Dr. Waldner meldete darüber den 25. Sept. Folgendes: „... Ueber den Gesundheitszustand der Baronin kann ich dieses Mal Günstigeres berichten. Seit dem 23. August hält sich die Temperatur zwischen 36,0 und 37,0. Anfang September hatte Patientin vage neuralgische Schmerzen an der ganzen linken Köperhälfte[1]), die jedoch bald verschwanden, um einem von Patientin selten empfundenen Wohlbefinden Platz zu machen. Seitdem gingen alle Symptome der Krankheit schnell zurück. Die Schwellungen im Gesicht z. B. sind fast geschwunden, so dass Patientin schwer wiederzuerkennen ist. Die natürlichen Gesichtsfarben sind wieder da, und der Blick ist viel lebhafter geworden. Alle Körperbewegungen sind schneller und energischer als früher, ebenso die Sprache. Der Appetit ist besonders stark" u. s. w. u. s. w.

Diese Veränderung im Befinden der Patientin war im Laufe weniger Tage vor sich gegangen. Von jetzt an besserte sich der Zustand beständig. Die Sehkraft nahm zu, so dass Patientin gut lesen konnte. Die Kopfhaut wurde pergamentartig gelb, löste sich ab und darunter kam normale weiche Haut zum Vorschein, auf der die Haare wieder lebhaft

1) Namentlich war der Schmerz sehr arg im linken Oberschenkel. Schwellungen, Druck- und Schmerzpunkte waren nicht vorhanden.

zu wachsen beginnen. Die Drüse wurde zunächst beständig weiter genommen in derselben Dosis, nur wurde sie später gekocht gereicht.

Allmählich fiel Patientin und ihrer Umgebung eine starke Abmagerung auf. Es wurde daher mit dem Gebrauch der Thyreoidea ausgesetzt, doch musste dieser nach 1½ Wochen wieder aufgenommen werden, weil die Erscheinungen des Myxödems wieder hervorzutreten begannen. Späterhin hat sie die Dosis verringern können und nimmt jetzt 1,0—1,5 2 mal in der Woche.

Den 20. Januar 1894 hatte ich Gelegenheit, Patientin zu sehen. Der Unterschied im Aussehen war ein eclatanter, so dass sie kaum wiederzuerkennen war. Die Dame erscheint schlank, ohne mager zu sein, die ursprünglich feinen Züge sind, von der entstellenden Schwellung befreit, wieder hervorgetreten. Alle Körperumfänge und die der Extremitäten haben stark abgenommen. Der Halsumfang beträgt 30,5 gegen 35 Cm. vor der Cur, Oberarm 24 Cm. gegen 25,5, Unterarm 21 Cm. gegen 23, Handgelenk 14,5 gegen 16 Cm. Der Umfang der Taille ist über 12 Cm. kleiner geworden. Die Haut ist weich, dabei nicht schlaff wie nach Abmagerungen, schmiegsam und fühlt sich nicht mehr so trocken an. Namentlich sind die Hände wieder weiss, fein und weich, während sie früher gedunsen, kalt, hart und rauh waren. Die Kopfhaut ist besetzt von dichten kurzen Haaren, die unter den wenigen übrig gebliebenen hervorwuchern. Namentlich ist dieses auffallend am Hinterkopf, der beinahe entblösst gewesen war.

Die Patientin fühlt sich körperlich und geistig gesund. Sie spricht schnell und lebhaft, ihre Stimme ist dabei nicht mehr so rauh und heiser wie früher. Sie sieht gut und merkt jetzt erst, wie behindert sie früher durch die Abnahme der Sehkraft gewesen ist. Jetzt liest sie bequem, selbst die Noten beim Klavierspiel, das sie wieder aufgenommen hat. Die Bewegungen sind frei und unbehindert, sie hat sogar mit gutem Erfolge versucht zu tanzen. Ihre Kräfte sind stetig im Wachsen begriffen, bei stärkerer Anstrengung und Erhitzung transpirirt sie wieder wie in früheren Zeiten. Der Appetit ist gut, nur sind die Zähne noch lose. Der Speichel ist seit Anfang September wieder normal. Auch geistig fühlt sie sich reger. Das Gefühl der Kälte ist ganz geschwunden, nur bei längerem Aussetzen des Mittels hat sie eine eigenthümliche Empfindung, sie sagt, es zögen Frostschauer unter der Haut hindurch. Sie hat dann das ausgesprochene Bedürfniss, wieder Thyreoidea zu sich zu nehmen; namentlich wurde dieses deutlich nach einer Pause von 1½ Wochen.

Es sind im Ganzen vom 15. Juni bis zum 25. September 108,0 Thyreoidea verabfolgt worden. Die maximale Dosis, die, ohne Herzklopfen und Ohrensausen zu verursachen, vertragen wurde, betrug 1,85. Schon bei 2,0 stellten sich die Symptome der Vergiftung ein. Jetzt braucht Patientin 2,0—3,0 in der Woche, sie nimmt es in 2 Malen. Die Dosis stimmt im Wesentlichen mit der in früheren Versuchen verabfolgten überein. Ausser dem Herzklopfen, Ohrensausen, ab und zu leichtem Kopfschmerz und später auftretender beängstigender Abmagerung, die erst nach zeitweiser Aussetzung des Mittels schwand, haben wir infolge der bei der Fütterung beobachteten Vorsicht keine

üblen Zufälle erlebt, doch haben auch wir den Eindruck gewonnen, dass die Producte der Thyreoidea dem Körper in grösseren Dosen zugeführt ein gefährliches Gift sind, das namentlich als ein Herzgift zu betrachten ist. Die 2 Fälle von Murray und derjenige von Shaw, die unmittelbar nach Beendigung der Behandlung oder während der Dauer derselben an Herzschwäche zu Grunde gingen, mahnen übrigens schon beredt genug zur Vorsicht. Unsere Beobachtungen an dieser Patientin haben im Uebrigen nur die Angaben früherer Beobachter bestätigt. Auffallend ist nur eine Erscheinung, und finde ich, dass eine ähnliche nirgends beobachtet worden: es ist das das plötzliche Eintreten der Besserung, die Patientin in 2 Tagen von den meisten Beschwerden befreit erscheinen lässt, Beschwerden, die im Verlaufe der bereits 3 Monate consequent fortgesetzten Cur nur gelindert worden waren.

Noch ein Umstand scheint mir eines besonderen Interesses werth zu sein. Als wir nach allmählicher Steigerung der Dosis die ungefähre Maximaldosis in 1,75—2,0 erkannt hatten, wurde Patientin innerhalb dieser Grenze die grösstmögliche Quantität täglich verabfolgt. Dieses Verfahren erwies sich als zutreffend und führte zum Erfolge. Als letzterer eingetreten war, musste die Dosis wieder herabgesetzt werden und beträgt jetzt kaum 1/4 der damaligen. Es bestand also ein gewisser Hunger des Körpers nach den Stoffen der Thyreoidea, der zunächst gestillt werden musste. Nach der Sättigung war nur noch die Menge nothwendig, die unter normalen Verhältnissen wahrscheinlich die physiologisch nothwendige ist, es musste also das Quantum bedeutend herabgesetzt werden.

Diese Thatsache ist meines Erachtens bei der Beurtheilung der nachträglichen Misserfolge der Implantationsversuche nicht ausser Acht zu lassen. Von Eiselsberg gelang es, die Thyreoidea zur vollständigen Einheilung zu bringen. Er experimentirte aber an gesunden Thieren, die bis zum Moment der Operation die Producte der Thyreoidea in ihren Stoffwechsel aufgenommen hatten. Die Implantationsversuche am Menschen sind am kranken Individuum ausgeführt worden, an Organismen, die seit Jahren am Hunger speciell nach diesen Stoffen krankten, die also wohl eine erhöhte Resorptionsfähigkeit für die Stoffe der Thyreoidea besassen. Es scheint mir dieses von einer nicht zu unterschätzenden Bedeutung für das Schicksal der implantirten Drüsen zu sein, indem diese schliesslich selbst der Resorption anheimfielen, während im gesunden Körper, der dieses Resorptionsbedürfniss und die Aufnahmefähigkeit für letzteres

nicht in so hohem Maasse besitzt, die Einheilung vielleicht erfolgen dürfte.

Ziehen wir noch die Ergebnisse der Untersuchungen Leopold's in Betracht, dass nur embryonales Gewebe mit einiger Sicherheit zur Einheilung gebracht werden könne, Gewebe, das dem bereits geborenen Thiere entnommen, jedoch fast ausnahmslos der Resorption anheimfalle, so scheint mir die Resorption der behufs therapeutischer Zwecke implantirten Schilddrüsen mit Nothwendigkeit erfolgen zu müssen. Eine erfolgreiche Einheilung wäre daher nur dann zu erzielen, wenn zunächst die Erscheinungen des Myxödems durch eine Fütterungs- oder Injectionscur beseitigt worden und dadurch der Organismus in Bezug auf sein Aufnahmebedürfniss für Thyreoideastoffe einem gesunden etwa gleichgestellt wäre. Jetzt käme die Implantation in Betracht, und zwar sollte sich dazu embryonales Gewebe empfehlen, weil dieses allein für die erhoffte Einheilung eine gewisse Sicherheit bietet. [1])

Die Implantation soll den Patienten der Nothwendigkeit des weiteren Gebrauches von Thyreoidea entheben, da bei lange fortgesetzter Darreichung derselben deletäre Folgen sich einstellen können. Ich erinnere nur an den Fall von Dr. Hoffmann.[2]) Hoffmann beobachtete, dass, je länger mit der Injection fortgefahren wurde, es desto evidenter war, dass ein kachektischer Zustand sich allmählich entwickelte.

Es birgt die Injections- und Fütterungscur für den Patienten grössere Gefahren, als bisher vermuthet werden konnte; die nachträgliche Implantation soll diese zu vermeiden und die physiologischen Verhältnisse wiederherzustellen streben.

---

1) Der Gedanke der nachträglichen Implantation ist kein neuer mehr. Ich finde im Centralblatt für Chirurgie, 1893, Nr. 33 ein Referat aus der Gaz. hebd. de méd. et de chir. 1892, Nr. 38. Robin hat sie bereits in der Erwägung, dass die Injection oder Fütterung nur vorübergehenden Effect haben könne, und dass damit die Ursache des Myxödems nicht beseitigt sei, empfohlen. Er verfuhr so in einem Falle und sah die Drüse einheilen. Der Bericht über das endliche Resultat steht jedoch noch aus.

2) Verhandlungen des XII. Congresses für innere Medicin. Discussion über den Vortrag „Ueber die Myxödemfrage des Kindesalters und die Erfolge u. s. w. u. s. w." von Dr. Heinrich Rehn.

XXI.

Aus der chirurg. Abtheilung des Hrn. Docent W. Zoege v. Manteuffel im Dorpater Bezirkshospital und aus seiner Privatpraxis.

III.

Ein Entero-Teratom.

Von

Dr. Rudolf v. Gernet,
Assistenzarzt.

(Mit 1 Abbildung.)

Das Entero-Teratom ist von älteren Beobachtern mit den Granulationsgeschwülsten des Nabels zusammengeworfen worden, erst die genauere mikroskopische Untersuchung desselben erwies das Vorhandensein anderer Gewebselemente in demselben, als in den Granulationsgeschwülstchen. Wenn auch die auffallende Aehnlichkeit und Uebereinstimmung seiner Structur mit derjenigen der Darmschleimhaut bald erkannt war, so bot die Erklärung seines genetischen Ursprunges dennoch manche Schwierigkeit; es differiren daher auch die Ansichten über seine Entstehung wesentlich.

Von Hüttenbrenner[1]) betrachtet dieselben als „selbständige wuchernde Geschwulst mit drüsigen Elementen, von in Rücksicht auf ihre bindegewebigen Bestandtheile sarkomatösem Charakter". Er nimmt an, dass bei dem Abfalle der Nabelschnur in der Nabelwunde ungeordnete zellige Reste des früheren Dotterganges zurückbleiben und dass durch Wucherung dieser die betreffenden Geschwülstchen entstehen. Diese seien also als wahre Neoplasmen aufzufassen. Ledderhose[2]) erklärt die Entstehung des Tumors anders. „Der Dottergang im Nabelringe obliterirt, innerhalb der Nabelschnur als Kanal fortbestehend, wird bei Abfall der Nabelschnur durchtrennt; der am Nabel zurückbleibende Rest der Kanalschleimhaut stülpt sich vollkommen um und bildet eine mit gleichmässiger Oberfläche

1) Prager Zeitschrift für Heilkunde. 1882. III. Die Arbeit ist mir nur im Referate bekannt. — Lehrbuch der Kinderheilkunde. II. Aufl.

2) Deutsche Chirurgie. Lieferung 45 b. 1890.

versehene, himbeerähnliche Geschwulst." Dieselbe Auffassung finden wir bei Kolaczek[1]), der sie aus einem Schleimhautprolaps des Dottergangrestes entstehen lässt. Es sei demnach der Tumor keineswegs ein Neoplasma, sondern ein Teratom, in welchem die einzelnen Gewebsschichten der Darmschleimhaut präexistirten, nur durch späteres Wachsthum die äussere Gestalt der Geschwulst wesentlich veränderten.

Es handelt sich also um die Frage, ist die vorliegende Geschwulst ein wahres Neoplasma, oder ist sie ein Teratom.

Im Sommer 1893 bot sich mir im Dorpater Bezirkshospital in Vertretung des Herrn Dr. W. Zoege v. Manteuffel die Gelegenheit einen neuen Fall zu beobachten.

Am Morgen des 17. Juli 1893 wurde Patient ins Hospital gebracht. Michel Awi, 24 Jahre alt, Tagelöhner vom Gute Weckshof, trägt nach seiner Angabe seit der Geburt eine kleine Geschwulst am Nabel, die sich, so lange er sich dessen erinnern kann, nicht vergrössert hat. Sie hat beständig einen dünnen, etwas klebrigen Schleim secernirt, niemals jedoch soll sich Koth von dort aus entleert haben. Schmerzen hat die Geschwulst nicht verursacht, nur Unbequemlichkeiten durch das beständige Nässen.

Patient hat seit seiner Kindheit an Stuhlträgheit gelitten. Vor 3 Jahren hatten sich plötzlich nach 3tägiger Obstipation starke Schmerzen im Abdomen und Erbrechen eingestellt. Patient hatte schliesslich einen Arzt consultirt, und diesem war es im Laufe mehrerer Tage gelungen, die Beschwerden zu heben. Vor 5 Tagen, am 12. Juli, war Patient wieder plötzlich mit denselben Schmerzen und Erbrechen erkrankt, zugleich erfolgte ein kleiner Stuhl. Seitdem bestehen die Schmerzen in gleicher Intensität, beständiger Brechreiz, jedoch ohne Erbrechen, und vollständige Obstipation. Den 15. Juli hat Patient ein Abführmittel genommen, den 16. war von einem Arzte eine erfolglose Eingiessung gemacht worden, den 17. erfolgte die Aufnahme ins Krankenhaus.

Status praesens 17. Juli. Patient ist mittelgross, von gracilem Körperbau. Die Musculatur ist mässig entwickelt, der Ernährungszustand gut. Die Schleimhäute sind roth, die Gesichtsfarbe blass, die Zunge belegt, die Züge nicht verfallen. Puls 74, Temp. 37,0°. Das stark aufgetriebene Abdomen ist in der ganzen Regio umbilicalis bedeckt von einem nässenden und schuppenden Exzem. Um die Stelle des Nabels ist die Haut in einem Durchmesser von ca. 6 Cm. bedeutend verdickt und gefalten, während das Centrum, die Stelle des Nabels, von einem über wallnussgrossen scharlachrothen Tumor von nasser, spiegelnder Oberfläche eingenommen wird (siehe die Tafel). Auf dem Schleimhautüberzuge der Geschwulst liegen einige Schleimfetzen und sickert ab und an ein Tropfen wässrigen Secretes von demselben. Der Tumor ist von weich-elastischer Consistenz und lässt sich an seinem Stiele, den man zunächst infolge der Hyper-

1) Virchow's Archiv. 1877. LXIX, und Archiv f. klin. Chirurgie. 1875. XVIII.

trophie der Haut der Umgebung nicht zu Gesicht bekommen, sondern nur vermuthen kann, ein wenig hin und her wälzen, ohne dass diese Bewegungen oder ein Druck auf dieselben Schmerzen verursachen. Nirgends ist nur die Andeutung einer Fistelöffnung zu finden.

Der Leib ist gespannt, das Abdomen asymmetrisch aufgetrieben (siehe die Tafel), so dass die Regio umbilicalis und hypogastrica links stärker vorgewölbt erscheint, als rechts. Die Palpation ergiebt dort eine erhöhte Resistenz, der Percussionsschall ist höher. Der Druck auf den Leib ist sehr empfindlich. Peristaltik war zunächst nicht nachzuweisen.

Eine Eingiessung mit tief eingeführtem Darmrohre beförderte einige

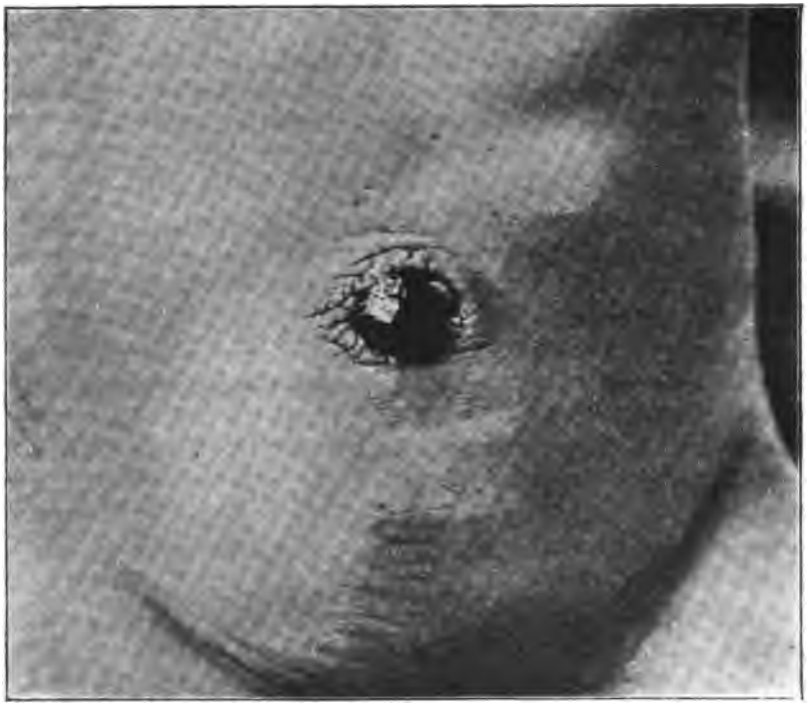

haselnussgrosse Scybala heraus, auch glaubte ich jetzt Peristaltik entdecken zu können.

Medication: Opium. Eisblase aufs Abdomen. Bettruhe. Die Mittags genossene Milch wurde unter heftigen Schmerzen erbrochen. Patient klagt den ganzen Tag über heftige Schmerzen. Im Verlaufe der nächsten 24 Stunden gelang der Nachweis der Peristaltik in den aufgeblähten Darmschlingen. Die Medication blieb daher dieselbe, es wurden noch 3 hohe Eingiessungen gemacht.

Den 18. gelang es, in tiefer Narkose bei vollständiger Erschlaffung der Bauchdecken durchs Darmrohr eine grössere Menge von Gasen und aufgelöster Fäcalmassen zu entfernen. Ich liess das Rohr liegen und

entleerte sich durch dasselbe im Laufe desselben und der folgenden Tage noch reichlich Darminhalt. Den 21. wurde das Rohr mit einem reichlichen Stuhle ausgestossen.

Nach weiteren 2 Tagen waren die sämmtlichen Beschwerden von Seiten des Darmes geschwunden. Der Patient fühlte sich gesund, bestand jedoch auf einer radicalen Entfernung der kleinen Geschwulst am Nabel und des Hindernisses am Darme, das ihn beständig quäle und häufig arbeitsunfähig mache. Ich entschloss mich daher zur radicalen Exstirpation des Tumors, die ich am 23. ausführte.

Operation am 23. im Bezirkshospital. Operateur Dr. R. von Gernet. Es wurde ein ovaler Hautschnitt ca. 2 Cm. vom Stiele des Tumors geführt, um ausserhalb des Bereiches des Ekzemes, das unter einem leichten Verbande grösstentheils schuppend geworden war, operiren zu können, dann wurde die Haut bis zur Linea alba abpräparirt und das Abdomen den Nabel links umkreisend eröffnet. Jetzt konnte man sich überzeugen, dass der am Nabel adhärente Dünndarm zeltförmig vorgezogen wurde. Ich umschnitt daher den Nabel auch rechts und löste vorsichtig, zum Theil stumpf, zum Theil mit der Scheere arbeitend, den Darm vom Nabel und dem Ligamentum teres hepatis, an dem er ebenfalls in der Ausdehnung einiger Centimeter haftete. Bei dieser Arbeit riss der Darm ein wenig ein und traten einige Tropfen dünnflüssigen Darminhaltes aus. Ich schloss das Loch durch einige Knopfnähte. Der Tumor haftete jetzt nur noch am Ligamentum teres, dessen directe Fortsetzung er bildete. Bei der Durchschneidung des Ligamentum bluteten mehrere Gefässe, namentlich die offene Nabelvene.

Ligaturen. Silkvormgutnaht. Aseptischer Verband. Reactionsloser Verlauf.

Den 2. August entfernte ich die Nähte. Die Wunde hatte sich primär geschlossen. Den 7. August wurde Patient entlassen. 4 Wochen später stellte er sich wieder vor. Er hatte keinerlei Beschwerden mehr. Die Obstipation, die früher beständig vorhanden gewesen, war gewichen, der Stuhl erfolgte seitdem regelmässig und täglich. Die Narbe war lineär, das Ekzem war geschwunden.

Der wallnussgrosse Tumor war vom Fundus zum Stiel etwas flachgedrückt, so dass sein querer Durchmesser etwa 2½ Cm., sein senkrechter etwa 2 Cm. betrug. An der Basis setzte sich der 8 Mm. dicke Stiel an, der sich als runder Strang durch den Nabel direct ins Ligamentum teres hepatis fortsetzte und etwa in seinem Centrum die offene Vena umbilicalis barg. Die Oberfläche der Geschwulst war glatt und spiegelnd und machte den Eindruck einer etwas hyperämischen Schleimhaut. Auf dem Durchschnitte durch Geschwulst und Stiel erschienen dieselben solide, erstere blassroth, das Centrum eingenommen von einem lockeren, saftreichen Gewebe, in welchem einzelne feine, weisse Stränge verliefen. An der Peripherie ging die blassrothe Farbe allmählich ins Hochroth der Schleimhaut über. Viel heller erschien der Durchschnitt des Stieles, der aus derben Binde-

gewebssträngen bestand und an der Peripherie bald die Schleimhautbekleidung verlor.

Die Härtung des Tumors geschah in Alkohol. Behufs mikroskopischer Untersuchung wurde derselbe in Celloidin eingebettet und in Dünnschnitte zerlegt. Färbung mit Alauncarmin.

Die äussere Bekleidung der Geschwulst erwies sich als Schleimhaut. In einem stark infiltrirten Gewebe fanden sich tubulöse Drüsenschläuche. Mit grosser Regelmässigkeit waren sie beinahe parallel zu einander angeordnet und schnitten fast ausnahmslos in derselben Tiefe ab. Die Drüsenschläuche waren ausgekleidet von Cylinderepithel. Das Lumen war bisweilen eingenommen von Schleimtropfen. Becherzellen, wie sie von Küstner[1]) in seinem Falle beschrieben und abgebildet sind, habe ich nicht nachweisen können. Die Drüsen erinnerten lebhaft an die Lieberkühn'schen Drüsen des Darmes. Sie fanden sich in einem Gewebe, das stellenweise hochgradig kleinzellig infiltrirt war. Die Infiltration nahm zum Centrum der Geschwulst allmählich ab. Weitaus die Hauptmasse derselben wurde eingenommen von lockeren Bindegewebszügen, die von einer Zahl stark gewundener und geschlängelter Gefässe durchzogen wurden. Die Gefässe wiesen meist ein grosses Lumen, häufig auffallend dicke Wandungen auf. Zwischen Bindegewebssträngen und Gefässen fanden sich zarte Bündel glatter Muskelfasern, wie sie auch beschrieben worden von Kolaczek, Küstner u. A., nur habe ich keine Hypertrophie derselben constatiren können, sie waren bisweilen sogar auffallend zart.

Zur Basis verjüngt sich der Tumor schnell, um in den dünnen Stiel auszulaufen. Beinahe an der Stelle, wo der Stiel den Durchmesser von 8 Mm. erreichte, fand sich die Grenze zwischen der Schleimhaut der Geschwulst und der Haut der Bauchdecken, während der Stiel des Tumors sich in den Nabel senkte und ein derbes, faseriges Gefüge annahm. Starke, parallele Bindegewebsstränge bildeten seine Hauptmasse, die von einzelnen weiten, starkwandigen Gefässen durchzogen wurden. Die den Stiel begrenzende äussere Haut war hochgradig infiltrirt und hypertrophisch. Namentlich waren die Schweissdrüsen verändert und präsentirten sich häufig als grosse, dünnwandige Cysten.

Bei der Untersuchung des Tumors habe ich dem Verhalten der Drüsen besondere Aufmerksamkeit geschenkt, namentlich versuchte ich zu eruiren, ob dieselben drüsigen Gebilde, die sich an der Peri-

1) Virchow's Archiv. 1877. LXIX.

pherie der Geschwulst fanden, auch im Inneren des Tumors und seines Stieles anzutreffen wären. Zu dem Behufe habe ich zunächst den Stiel an einer Reihe Längsschnitten durchsucht und darauf noch eine Serie Querschnitte durch denselben gelegt. Es fanden sich nur oben beschriebene Gewebselemente. Drüsen oder Gebilde, die mit Sicherheit auf einen Ursprung aus Drüsen zurückzuführen wären, habe ich nicht finden können. Ebenso habe ich im Innern des Tumors selbst weder Drüsen noch einzelne Zellhaufen nachweisen können, die als versprengte Drüsenzellen anzusprechen wären.

Ich habe hierauf besonderen Nachdruck gelegt, weil ich mir sagte, dass im Verein mit den gröberen anatomischen Verhältnissen des Tumors gerade diese Befunde geeignet wären, die Lösung der Frage nach der Genese der Geschwulst zu fördern. Von Hüttenbrenner schliesst aus dem Vorhandensein ungeordneter drüsiger Elemente, dass die Geschwulst durch die Wucherung ungeordneter zelliger Reste des früheren Dottersackes entstanden sei, dass dieselbe also als eine wahre Neubildung aufgefasst werden müsste. Ich habe diese drüsigen Gebilde im Innern der Geschwulst nicht nachweisen können und bin daher nicht im Stande, mich seiner Meinung anzuschliessen. Das Constante in dieser Geschwulstbildung ist vielmehr die äussere Schleimhautbekleidung, welche eine Glätte und Regelmässigkeit aufweist, die mir ihren Ursprung aus einem präformirten Gebilde zu beweisen scheint, welches Kolaczek und Ledderhose in der Geschwulst ansprechen. Die Entstehung derselben durch die Wucherung ungeordneter zelliger Reste erscheint ausgeschlossen durch die Thatsache, dass die Gewebselemente des Darmes in wohlgeordneter Folge sich hier wiederholen, indem wir von aussen nach innen fortschreitend die Mucosa, Submucosa, Muscularis und Serosa zum Theil ebenso präcis wie an der Darmwandung trennen können.

Von der grössten Tragweite erscheint mir ferner der Umstand, dass der Stiel des Tumors die directe Fortsetzung des Ligamentum teres hepatis bildete, und dass die offene Vena umbilicalis in die Geschwulst eintrat. Diese Thatsache beweist zur Evidenz, dass die Geschwulst keine Neubildung sei, wie v. Hüttenbrenner annimmt, dass sie vielmehr der Rest eines Organes aus dem fötalen Leben sei. Es ist undenkbar, dass die Nabelvene, die nach Unterbrechung des fötalen Kreislaufes obliterirt, nachträglich die Ernährung einer erst später entstehenden Geschwulst übernimmt. Erklärlich ist die Persistenz des Gefässes und sein Vordringen in den Tumor nur dann, wenn dieser ein aus fötaler Zeit persistirendes Gebilde ist.

Auf Grund obiger Befunde schliesse ich mich der Auffassung Kolaczek's und Ledderhoses's an, welche die Entstehung des Entero-Teratoms aus einem Schleimhautprolaps des Dottergangrestes erklären. Die innere Verwandtschaft des Entero-Teratomes mit der angeborenen Nabelfistel spricht sich am deutlichsten darin aus, dass in Fällen wie vorliegender der Darm am Nabel adhärirte und zeltförmig so hoch hinaufgezogen wurde, dass die dadurch bedingte Abknickung zu bedenklichen Occlusionserscheinungen geführt hatte. Beide Missbildungen sind auf eine Persistenz des Ductus omphaloentericus zurückzuführen, nur ist dieselbe bei der Nabeldarmfistel eine vollständige, beim Entero-Teratom blos eine theilweise.

Was die operative Entfernung des Entero-Teratomes betrifft, so habe ich mich in vorliegendem Falle zur vollständigen Exstirpation desselben entschlossen, da ich vermuthen musste, dass dasselbe der Fortbewegung des Darminhaltes bedeutende Hindernisse in den Weg setze. Diese Vermuthung fand ich in hohem Grade bestätigt durch die zeltförmige Vorziehung des Darmes am Nabel, die so bedeutend war, dass eine einfache Abtragung des Tumors mit der Scheere eine Verletzung des Darmes zur Folge gehabt hätte. Es empfiehlt sich daher in solchen Fällen mit Vorsicht die Exstirpation des Tumors mit seinem Stiele und die Abtrennung des eventuell adhärenten Darmes, da die Abtragung des Tumors mittelst der Scheere unbeabsichtigte Verletzungen verursachen kann.

XXII.

Ueber die Belebungsversuche beim Chloroformtode.

Von

Dr. Sophie Gomberg.

(Mit 6 Abbildungen.)

Von Herrn Prof. Kocher wurde ich beauftragt, einige experimentelle Untersuchungen im physiologischen Institute des Herrn Prof. Kronecker anzustellen, um festzustellen, ob in Fällen von Chloroformtod die Transfusion von Nutzen sei.

Die Veranlassung zu diesen Untersuchungen gab ein Fall auf der Berner chirurgischen Klinik. Der Fall betraf einen Patienten (die Krankengeschichte ist uns leider verloren gegangen), der beim Chloroformiren einen Collaps infolge von Herzsynkope bekam. Sofort wurden alle möglichen Belebungsversuche angestellt; da sie sich aber nutzlos erwiesen, und alle Hoffnung auf Belebung aufgegeben wurde, griff man noch als letztes Rettungsmittel zur Transfusion. Augenblicklich darauf stellte sich merkliche Besserung des Zustandes ein, und der Patient wurde dem Tode entrissen. In den übrigen Krankengeschichten von Chloroformtod aus der chirurgischen Klinik, die mir zur Verfügung standen, finden wir in den meisten Fällen Herzsynkope als Todesursache. In einigen Fällen traten Herz- und Athmungsstillstand gleichzeitig auf. Primären Athmungsstillstand finden wir dagegen in keinem einzigen Falle. Was die von mir angestellten Experimente anbetrifft, so trat in einem einzigen (Experiment 11) von 16 Fällen Herzsynkope ein, und bei diesem Falle war es ebenfalls die Transfusion, die sich als rettend erwies (siehe Protokoll).

Aus den Krankengeschichten muss man den Schluss ziehen, dass die tödtliche Wirkung der Chloroformnarkose noch nicht genügend studirt ist, dass zumal Thierversuche sich nicht ohne Weiteres auf die Verhältnisse am kranken Menschen übertragen lassen.

Die Physiologie hat die Aufgabe, die Ursachen des Chloroform-

todes noch weiter zu studiren, um der Heilkunde Mittel zum Schutze des bedrohten Lebens zu weisen.

Bis in die neueste Zeit streiten die Sachverständigen darüber, ob der Chloroformtod durch Lähmung der Athmung oder des Blutkreislaufs erfolgt. Die Mehrzahl der Experimentatoren nahm an, dass primär das Athmungscentrum gelähmt werde, eine geringere Zahl, dass das Herz zuerst stillstehe. Viele Forscher haben gefunden, dass concentrirter und verdünnter Chloroformdampf qualitativ verschieden wirken. Concentrirtes Chloroform soll zuerst den Herzschlag, verdünntes die Athmung schädigen.

Im Jahre 1885 wurde Schmey [1]) von Herrn Prof. Kronecker beauftragt, Versuche über die physiologische Wirkung des Chloroforms auf das Herz anzustellen. Um die Wirkung auf das Herz verfolgen zu können, wurden die Versuche an Thieren mit geöffnetem Thorax ausgeführt. Schmey benutzte den von Jastreboff, Ratimoff und später von Cushny gebrauchten Apparat und beschreibt seine Versuche S. 16 folgendermaassen: „.... Durch diesen Apparat führte ich den Thieren eine möglichst mit Chloroformdämpfen gesättigte Luft zu und kam dabei zu folgenden Resultaten: Wenn man mit der angegebenen Versuchsanordnung, die mit Sicherheit und Vortheil da angewendet werden kann, wo man eine isolirte Wirkung irgend eines Agens auf das Herz studiren will, Hunde chloroformirt, so wird das Herz zunächst durchaus nicht afficirt. Hat man das Chloroformiren aber längere Zeit fortgesetzt, so tritt ein Moment ein, wo das ganze Bild sich mit einem Schlage ändert. Eben erfolgte noch ein regulärer, wirksamer Puls, und dann fängt das Herz an zu flimmern, in ganz derselben typischen Weise, wie wir es nach dem Stich in das Coordinationscentrum gesehen haben, und mit derselben unheilvollen, letalen Bedeutung. Das Coordinationscentrum der Herzkammerbewegungen liegt beim Hunde nach unseren Untersuchungen an der unteren Grenze des oberen Drittels der Kammerscheidenwand; es ist aufzufassen als ein Kreuzungspunkt der Innervationswege für die Nervengeflechte der Herzkammern, als das ordnende System für die Muskelbewegung, und wenn es zerstört oder gelähmt ist, so arbeiten die Muskelgeflechte anfangs nicht weniger kräftig, aber erfolglos, weil ungleichzeitig. Eine solche letale Lähmung dieses Centrums kommt nun augenscheinlich auch durch die Chloroformintoxication zu Stande. Auch wenn von dem Moment an, wo das Flimmern

1) Ueber Chloroformtod und die Wirkung des Chloroforms auf das Herz. Inaugural-Dissertation. 27. Juli 1885.

auftritt, sofort das Chloroform ausgesetzt, und dem Thiere (Hunde) von da an nur reine Luft zugeführt wird, wenn man das Herz direct massirt, auch dann erholt es sich nicht mehr. Es flimmert immer weiter, das Flimmern wird schwächer und schwächer, und schliesslich zuckt auch keine Muskelfaser mehr. Das Coordinationscentrum für die Herzkammerbewegungen wird also beim Hunde durch das Chloroform ganz ebenso letal beeinflusst wie durch den Herzstich oder die Ligatur der Coronararterien oder ihrer Aeste (Cohnheim und v. Schulthess-Rechberg) oder durch zu starke elektrische Reizung des Herzens oder endlich auch durch Verblutung."

Im Jahre 1888 beauftragte der Nizam von Hyderabad eine Aerztecommission unter dem Vorsitze von Dr. Lawrie, in Hyderabad, die Frage der Chloroformnarkose experimentell zu untersuchen. Die Commission kam nach 167 an Hunden ausgeführten Experimenten zu den Schlüssen: dass 1. Chloroform primär die Athmung aufhebe, 2. die Narkose gefahrlos sei, solange man die Athmung normal finde, und 3. man das Chloroformiren unterbrechen müsse, sobald Athmungsstörungen auftreten.

Es wurde von verschiedenen Seiten die Frage aufgeworfen, ob von der Commission bei diesen Experimenten die Herzthätigkeit berücksichtigt worden sei.[1]) Um die gewonnenen Resultate zu controliren, ging eine zweite Commission, die an der Spitze den berühmten englischen Pharmakologen Dr. Brunton hatte, im Jahre 1889 nach Hyderabad und stellte 430 Versuche an Hunden an. Die Endergebnisse dieser Versuche stimmten mit denjenigen der vorherigen Commission überein. Auch Brunton fand, dass nach langem Chloroformiren zuerst Athmungsstillstand eintritt, und dass das Herz noch 1—11 Minuten schlagen kann.

Im Jahre 1890 stellten Dr. W. H. Gaskell und Dr. Shore Versuche an, um die Resultate der beiden Commissionen zu prüfen, die betreffende Arbeit wurde erst Ende 1893 veröffentlicht.[2]) Die Versuche bezogen sich 1. auf die Wirkung des Chloroforms auf den freigelegten 4. Ventrikel, 2. auf die Vena jugul., 3. auf die Carotis interna und 4. auf die Arter. vertebralis. Nach diesen Vorversuchen

1) Die Commission hat die Erniedrigung des Blutdruckes beobachtet und dieselbe als Folge der Chloroformwirkung auf das vasomotorische Centrum, aber nicht auf das Herz erklärt.

2) V. H. Gaskell M. D., F. R. S. and L. E. Shore M. D., „A Report on the Physiological action of Chloroform with a criticism of the second Hyderabad Chloroform Commission". Printed at the office of the British Medical Association. London 1893.

führten jene Untersucher ungemein interessante Experimente aus, indem sie durch gekreuzten Kreislauf zwei Hunde unter einander verbanden. Gaskell und Shore nahmen 2 Hunde A (der ernährte Hund) und B (der ernährende), fügten die Gehirnenden einer oder beider Carotiden des Hundes A an eine oder beide Carotiden des Hundes B, während die anderen Arterien des Hundes A unterbunden waren; ferner wurde ein peripheres Ende der Vena jugul. ext. vom Hunde A mit dem Cardialende der Vena jugul. externa vom Hunde B verbunden, während die andere Vena jugul. externa und die beiden Venae jugul. inter. von A unterbunden waren, so dass das Blut vom Gehirn des Hundes A zum Hunde B zurückgeführt war und nicht in den allgemeinen Kreislauf A gelangen konnte. So hat z. B. in einem Versuche eine Bulldogge von 17 Kgrm. das Gehirn eines anderen Hundes von 5 Kgrm. ernährt durch die Verbindung einer Carotis des grösseren Hundes mit beiden Carotiden des kleineren, und das Gehirn des letzteren war vollständig nur von der einen Carotis ernährt. Um einer Gerinnung des Blutes vorzubeugen, injicirten Gaskell und Shore eine Pepton- oder Blutegelextractlösung in die Blutbahn. Als Folge dieser Operation wurde beobachtet, dass der allgemeine Blutdruck des ernährten Hundes A (in der Art. femor. untersucht) zunimmt, während der Blutdruck des ernährenden Hundes B abnimmt. Diese Vermehrung des Blutdruckes steigt bis zu einer gewissen Höhe und bleibt dann ziemlich constant. Die Steigerung des allgemeinen Blutdruckes (im ernährten Hunde) ist durch eine Erregung des vasomotorischen Centrums zu erklären, die letztere kommt zu Stande durch den vermehrten intracraniellen Druck.

Was wollten Gaskell und Shore mit ihren Versuchen beweisen?

Es war für Niemanden mehr zweifelhaft, dass durch Chloroform der Blutdruck sinkt, aber in der Erklärung des Sinkens des Blutdruckes waren nicht alle Experimentatoren einig. Einige erklärten sich diese Erscheinung dadurch, dass sie das Chloroform direct auf das Herz einwirken liessen, andere (Lawrie und Brunton), dass das Chloroform lähmend auf die vasomotorischen Centren wirkt. Gaskell bemerkte bei Anwendung des Chloroforms, dass der allgemeine Blutdruck im ernährten Hunde immer zunimmt und im ernährenden abnimmt. Dadurch wurden folgende Thatsachen festgestellt: 1. Das Chloroform hat bei Einwirkung auf das Gehirn nicht einen lähmenden, sondern einen erregenden Einfluss auf das vasomotorische Centrum. 2. Das Chloroform wirkt auf das Herz direct. Diese interessanten Resultate, welche Gaskell durch die Versuche beim Kreuzkreislauf erhielt, stimmten mit den Ergebnissen der früheren

Versuche (bei welchen sie das Chloroform direct in die Blutbahn injicirten) vollständig überein. Unter beiden Umständen erregte das chloroformhaltige Blut das vasomotorische Centrum nur, als dasselbe zur Medulla oblongata gelangte, während das Blut, das zum Herzen gelangt, eine schwächende Wirkung ausübt und den Blutdruck erniedrigt. Es ist damit klar bewiesen, dass das Chloroform nicht durch Lähmung des vasomotorischen Centrums eine Herabsetzung des Blutdruckes bewirkt. „Wir müssen darum", sagt Gaskell S. 15, „die Ursache anderswo als im Centralnervensystem suchen, nämlich in einer direct lähmenden Wirkung des Arzneimittels auf das Gefässsystem, einer directen Wirkung auf das Herz und die Blutgefässe."

Hare und Thronton[1]) bestätigen die Resultate der zwei Hyderabad-Commissionen. Sie meinen, dass bei Thieren mit normalen Herzen (wie dies bei Hunden die Regel ist) das Chloroform niemals primär Herztod herbeiführen könne, sondern stets Athmungsstillstand. Sie erklären sich gegen die Resultate von Gaskell und Shore: 1. weil die Versuchsanordnung zu complicirt erscheine; 2. weil sie meinen, dass jedes kräftige Arzneimittel ins Gehirn eingespritzt das Gefässnervencentrum errege; 3. weil die Autoren gefunden haben, dass bei sehr kräftigen Pulsen der Blutdruck sinken kann.

Ich stellte Versuche an 9 Kaninchen, 6 Hunden, 1 Katze an. Von den 9 narkotisirten Kaninchen waren 3 ätherisirt. Die Vorbereitung für beide Arten wurde gleich ausgeführt. Sämmtliche Thiere waren tracheotomirt. Bei allen wurde die Vena jugul. freigelegt und mittelst herzständiger Canüle mit der, mit blutwarmer physiologischer Kochsalzlösung gefüllten Marioti'schen Flasche verbunden, um im Nothfall gleich infundiren zu können. Auf die Trachealcanüle (mit Ausnahme von Nr. 13, 14, 15, 16) wurde ein Kugelrohr (Fig. 1) gesetzt. Der eine Schenkel eines etwa 1 Cm. weiten Gabelrohres ist zu einer Kugel (*a*) aufgeblasen, deren obere Wand eine kleine Durchbohrung (*b*) besitzt. Durch diese kann der Boden der Kugel mit Chloroform bedeckt werden. Das mittlere Rohrende (*c*) trägt ein Stück Kautschukschlauch, welcher durch eine Klemme verschlossen werden kann. Das freie Gabelrohrende (*d*) passt locker über das Luftrohr einer Trachealcanüle. Wenn dieser kleine Apparat mit dem Thiere verbunden ist, so athmet es reine Luft, sobald der Kautschukschlauch bei (*c*) geöffnet ist. Ist derselbe aber geschlossen,

1) A study of the influence of Chloroform upon the respiration and circulation. Reprinted from the Therapeutic Gazette Oct. 16. 1893. Detroit, Mich. 1893.

so streicht die durch das Loch (*b*) eintretende Inspirationsluft über die Chloroformfläche. Bei den 4 Versuchen Nr. 13, 14, 15, 16 wurde der Chloroformdampf in abgemessener Concentration durch den oben erwähnten Mischapparat dem künstlich athmenden Thiere zugeleitet. Cushny [1]) beschreibt den Apparat S. 370 folgendermaassen: „... Dieser besteht aus zwei gleichen Woulff'schen Waschflaschen, von welchen die eine mit Chloroform, die andere mit Wasser zum Drittel gefüllt werden. Von dem kürzeren Rohre ¬ jeder Flasche führt ein Gummischlauch zu je einem der paarigen Schenkel des V-Rohres, dessen unpaariger mit der Trachealcanüle verbunden ist. In den symmetrischen Gummischlauchleitungen von dem V-Rohre zu den Waschflaschen wurden zwei Schlitzhähne eingeschaltet, wodurch die Zuströmung von Luft resp. Chloroformdämpfen zum Thiere regulirt werden konnte. Die längeren ⌐ Glasröhren der Waschflasche, welche 2 bis 3 Cm. tief in die Flüssigkeit hineinreichten, vereinigten sich wieder zu einem V-Rohre, welches dann mit dem Kronecker'schen Gebläse für künstliche Athmung in Verbindung stand." Durch diesen Apparat bekamen die Hunde eine gewisse Menge von Chloroform, gleichviel, ob die Athmung regelmässig oder unregelmässig war.

Fig. 1.

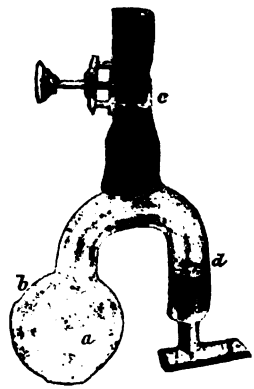

In den meisten Experimenten (mit Ausnahme von 13, 14, 16) wurde concentrirter Chloroformdampf angewendet. In Nr. 15 und 16 wurde der Blutdruck in der Carotis kymographisch registrirt. In den übrigen Versuchen wurde der Herzschlag mittelst Herznadel sichtbar gemacht und neben der Athmung gezählt.

Die Wirkung des Chloroforms in meinen Experimenten war folgende: 1. In einem Falle (Experiment 11) erfolgte Herzsynkope, die durch Salzwasserinfusion bald gehoben wurde; die wiederholte Chloroformirung bewirkt primär Athmungsstillstand, dem sich trotz künstlicher Athmung Herztod anschliesst; 2. in einem Falle (Experiment 3) trat Herz- und Athmungsstillstand zu gleicher Zeit ein; 3. in allen übrigen Fällen erfolgte Athmungsstillstand bei noch schlagendem Herzen.

1) Ueber Chloroform und Aethernarkose. (Aus dem physiolog. Institute der Universität Bern.)

Fig. 2b.

Fig. 2a.

In 10 Experimenten wurde der Zeitpunkt notirt, bei welchem die Lid- und Nasenreflexe erloschen; es erfolgte dies

in 2 Fällen, Nr. 14 und 5 . . . . . nach 1′
„ 6 „ „ 4, 7, 8, 11, 12, 13 . . „ 2′

in 1 Falle, Nr. 2 . . . . . nach 6′
„ 1 „ „ 3 . . . . . „ 8′

Die Chloroformnarkose führt nach 5—11 Minuten zum Athemstillstand; in einem einzigen Falle (Experiment 12) hat sich die Narkose merkwürdiger Weise in die Länge gezogen, d. h. bis 44′ (das war ein im Institute sehr gut gepflegter Hund, der, wie es scheint, dadurch eine ungewöhnliche Widerstandsfähigkeit besass). Im Experiment 11 führte die Narkose nach 8 Minuten zum ersten Herzstillstande. In Nr. 3, wo Herz und Athmungsstillstand gleichzeitig eintrat, lebte das narkotisirte Thier 21 Minuten. In den Versuchen 15 und 16 wurde hauptsächlich der Blutkreislauf beobachtet. In Experiment 15 wurde concentrirter Chloroformdampf angewendet. Der Blutdruck sank innerhalb eines Zeitraumes von 42″ bis unter die Hälfte seines Werthes, d. h. von 110 bis 52 Mm. Hg. Hierauf blieb das Herz für 1′ und 2″ in Diastole, obwohl sogleich die Chloroformzufuhr abgestellt und 200 Ccm. Salzwasser infundirt wurden; 12″ nachdem reine Luft geathmet worden ist, beginnt das Herz langsame, grosse Schläge zu machen, die bald kleiner und häufiger werden, während der Blutdruck steigt. Bald sinkt er wieder, und trotz künstlicher Luftathmung stirbt das Herz. Aus beifolgendem Facsimile (Fig. 2 *a* u. *b*) ist der Verlauf des Versuches zu ersehen. — Im geöffneten Brustkasten sieht man die Herzkammern diastolisch geschwellt und ruhig. Die Vorhöfe flimmern. Experiment 16 diente dazu, die Wirkung verschieden concentrirten (25 Proc., 50 Proc., 100 Proc.) Chloroformdampfes zu untersuchen. Im Anfang der Narkose mit 25 Proc. Chloroform sank auch hier während 40″ der Blutdruck fast zur Hälfte, nach 1′ 48″ hörte das Herz plötzlich auf zu schlagen und blieb gemäss der Blutdruckcurve 52″ in Diastole, obwohl die Chloroformzufuhr sofort aufgehoben wurde. Erst 10″ nach Lufteinblasung fing das Herz an zu schlagen, und der Blutdruck stieg während 6½ Minuten fast auf den Normalwerth. Bei den darauf folgenden Narkosen hatte sich der ganze Organismus, wie es scheint, mehr an das Gift accomodirt, da der Blutdruck nicht so schnell sank. Die mit 25 Proc. und 50 Proc. Chloroformdampf narkotisirten Thiere konnten nach gefahrdrohendem Collaps durch Luftathmung wieder belebt werden. Bei Athmung von mit Chloroformdampf gesättigter Luft (100 Proc.) sind die Resultate unserer Belebungsversuche mit Luft, Massage, Transfusion fruchtlos geblieben (s. Fig. 3 *c*—*f*). Zur Wiederbelebung der lebensgefährlich narkotisirten Thiere habe ich ausser Salzwasserinfusion noch künstliche Luftathmung und Massage versucht.

Die Infusion hat mir zweifelhafte Resultate gegeben. In Experiment 11 mit primärer Herzsynkope fängt das ruhende Herz nach



Fig. 3 d.

Fig. 3 c.

Kochsalzinfusion zu schlagen an; ob dies eine Folge der Infusion war, will ich nicht entscheiden. Bekannt ist, dass auch ein durch

Vagusreizung in Diastole verharrendes Herz trotz fortdauernder Reizung wieder zu schlagen beginnt. Jedenfalls wurde bei der fort-

Fig. 3e.

Fig. 3f.

gesetzten Chloroformzufuhr der eingetretene Athmungsstillstand durch blosse Luftzufuhr nicht gehoben. In einem anderen Falle (Experi-

ment 8) fing die aussetzende Athmung nach Infusion wieder an. In diesem Experimente blieben bei dem zweiten Athemstillstand nach Fortsetzung der Chloroformzufuhr sowohl Salzwasserinfusion, als auch künstliche Athmung und Massage ohne Erfolg. Im Experiment Nr. 14 hatte beim 1. Collaps die Transfusion günstige Wirkung, ebenso kräftige andauernde Massage; beim 2. Collaps hingegen wurde weder durch Transfusion noch durch Massage eine Wirkung erzielt. Bei der Thoraxeröffnung wurde ein Stich in den rechten Ventrikel gemacht, das Blut trat aus, aber man bemerkte keine Contraction mehr. Landois[1]) sagt S. 127: „Eulenburg und ich haben durch Thierversuche zuerst den günstigen Einfluss der Transfusion eines O-reichen Blutes verbunden mit einer Depletion aus den Venen nachgewiesen, welche bei einem tief narkotisirten Thiere die dem Erlöschen nahen Athembewegungen in kürzester Zeit zu beleben vermochten und die völlige Anästhesie in nicht ganz 4′ verschwinden machen können. Aus diesem Grunde haben wir die Transfusion bei Unglücksfällen in der Aether- und Chloroformnarkose empfohlen."

In Experiment 7 habe ich einem tief chloroformirten Kaninchen 10 Ccm. Blut entzogen und 45 Ccm. Salzwasser infundirt ohne Erfolg.

Die physiologische Wirkung des Aethers als Anaestheticum stimmt im Allgemeinen mit derjenigen des Chloroforms überein. Der Unterschied ist nur ein gradueller, d. h. um dieselbe Wirkung wie beim Chloroform zu erreichen, braucht man stärkere Concentration. Kocher sagt[2]) S. 9: „Wir betrachten es geradezu mit Socin als eine Fatalität von den schlimmsten Consequenzen, wenn man zwischen Aether und Chloroform principielle Unterschiede herausfinden will. Die Experimente berechtigen dazu keineswegs. Man kann so gut mit Aether ein Thier zu Tode narkotisiren, wie mit Chloroform, geschweige denn einen kranken Menschen. Der Unterschied ist ein rein quantitativer: zur tödtlichen Wirkung des Chloroforms gehören kleinere Dosen, als zu derjenigen des Aethers."

Aetherathmung lässt die Lid- und Nasenreflexe meist später verschwinden, als die Chloroformathmung:

In	1	Falle,	Experiment	6	nach 11′
„	1	„	„	9	„ 12′
„	1	„	„	10	„ 6′

1) Die Transfusion des Blutes.
2) Ueber combinirte Chloroform-Aethernarkose.

Bei den Aethernarkosen trat Athmungsstillstand nach 12, 13, 23 Minuten ein. Den Aethertod hat die Salzwasserinfusion auch nicht verhüten können. Infusionsluft nachher war erfolgreich; ob der Erfolg lediglich der Luft zuzuschreiben ist, weil die Wirkung der Infusion allein in Experiment 10 fruchtlos war, bleibt dahingestellt. Im letzten Experiment trat der Herzstillstand fast sofort nach dem Athmungsstillstand ein. In Experiment 9 hilft zuerst Luft gegen Athmungsstillstand, ein zweites Mal wirkt Transfusion mit Massage, und ein drittes Mal Transfusion allein nicht.

Wir müssen uns nun klar machen, ob von der Salzwasserinfusion belebender Einfluss auf die tödtlich narkotisirten Thiere zu erwarten ist oder nicht. Schmey, Kronecker, Sander, v. Ott, Kireef u. A. hatten beobachtet, dass $^3/_4$ bis $^4/_5$ des Blutes durch Salzwasser ersetzt werden kann, ohne dass die Thiere zu Grunde gehen. Der nach grossen Blutentziehungen erloschene Herzschlag, die aufgehobene Athmung kehren wieder, sobald das entleerte Blut ersetzt worden ist. Dastre und Loye haben mittelst Salzwasserdurchspülungen entgiften können, ähnlich wie Sahli[1]) Typhuskranke sowie urämische Menschen mittelst Durchwaschungen des Lymph- und Blutgefässsystemes von den Krankheitserregern zu befreien gesucht hat.

Eine langsame Wirkung, wie sie in den beiden letztgenannten Heilversuchen beabsichtigt ist, hat für die Chloroform- und die Aethernarkose wohl nicht grosse Bedeutung, weil beide Substanzen so wie so durch Athmung und Nierensecretion in kurzer Zeit aus dem Körper ausgeschieden werden.

In dem Sinne einer Entgiftung könnte also die Transfusion bei Chloroform- und Aetherzufuhr kaum in Frage kommen. Doch bleibt diese Frage noch der Untersuchung vorbehalten. Es handelt sich vielmehr um Aufhebung der plötzlichen Herzlähmung, welche z. B. ebenso nach Unterbindung der Coronararterien, wie in der Chloroformnarkose auftritt.

Nach Kronecker kann weder durch Wegschaffen der schädigenden Substanz, noch durch irgend welches Heilverfahren die Herzthätigkeit wieder belebt werden, sobald einmal das sogenannte Flimmern des Herzens eingetreten ist. Bei Hunden (sofern sie nicht mehr in den ersten Lebenstagen standen) hat Kronecker (in weit über 100 Fällen) flimmernde Herzen niemals wieder schlagen sehen. Ist also die Herzlähmung bis zu diesem Grade gediehen, so ist keine Hoffnung mehr.

1) Ueber Auswaschung des menschlichen Organismus und über die Bedeutung der Wasserzufuhr in Krankheiten. Sammlung klin. Vorträge. 1890.

Stillstand der Athmung wirkt durch Asphyxie der Gewebe tödtlich, dieser kann die Infusion an und für sich ohne künstliche Athmung nicht abhelfen. Cushny hat durch künstliche Athmung diesem sonst stets tödtlichen Ausgange vorbeugen können.

Die Erweiterung der Gefässe lässt nach den Versuchen von Panum, Worm-Müller, v. Lesser u. A. den Blutdruck sinken, wieviel Flüssigkeit auch in das Gefässsystem injicirt wird. In diesem Falle ist von der Transfusion nichts zu erwarten, dagegen möglicher Weise, wenn das Sinken des Blutdruckes durch Herzschwäche veranlasst ist, wie dies nach Gaskell und Shore bei Chloroformwirkung der Fall ist. Hier ist eine rein mechanische Wirkung der Infusion denkbar.

Zu prüfen wäre jedenfalls die Methode, den Körper widerstandsfähig zu erhalten, den nervösen Wirkungen auf nervösem Wege zu begegnen.

Zum Schlusse gereicht es mir zur angenehmen Pflicht, meinen verehrten Herren Lehrern Prof. Dr. Kocher und Prof. Dr. Kronecker den wärmsten Dank auszusprechen für das Interesse, welches sie meiner Arbeit entgegengebracht haben, und für die werthvollen Rathschläge, die mir jederzeit in so hohem Maasse zu Theil geworden sind.

Herrn Prof. Gamgee spreche ich meinen besten Dank für seine freundliche Mithülfe bei einigen meiner Experimente aus.

Ebenso danke ich bestens Herrn Dr. Oesterle, der die Freundlichkeit hatte, mir die Curven zu photographiren.

Versuch 1. 14. Februar 1894.

Kaninchen. Tracheotomirt. Mit Canüle in der rechten Vena jugul. 1 proc. ClNa Sol. Stand 525. Vor Chloroform Puls (Herznadel) 160. Resp. 68.

Zeit	Luft oder Chloroform	Transfusion	Respir.	Herzschl.	Reflexe	Bemerkungen
11 h 4 m	20 Tropf. Chlorof. 100 Proc.	—	68	228	—	Wiederholte Zuckungen.
11 h 8 m	10 Tropf. Chlorof.	—	—	—	Ohr empfindl.	
11 h 9 m	10 Tropf. Chlorof.	—	80	220	—	Zuckt oft. Lippenbewegungen.
11 h 13 m 30 s	10 Tropf. Chlorof.	—	—	—	—	
11 h 18 m	10 Tropf. Chlorof.	—	—	—	—	Auf Trachealcanüle Birne gesetzt.
11 h 45 m	10 Tropf. Chlorof.	—	—	—	Kein Lidreflex. Ohr etw. empfindl.	Nasenflügelathmung.
11 h 46 m	Reines Chlorof.	—	0	0	—	Das Herz schlägt einige Secunden, dann Stillstand.
11 h 47 m	Kein Chloroform	50 Ccm.	—	—	—	Schwache Vorhofpulse. Massage und künstliche Athmung ohne Erfolg.
11 h 50 m	—	50 Ccm.	0	0	—	Harnentleerung.

Versuch 2. 15. Februar 1894.

Kaninchen. Tracheotomirt. Canüle in der linken Vena jugul. 1 proc. ClNa Sol. 40° Stand 725. Vor Chlorof. R. 92. P. 188 (Herznadel.)

Zeit	Luft oder Chloroform	Transfusion	Reflexe	Respir.	Pulse	Bemerkungen
11 h 38 m	14 Tropf. 100 proc. Chlorof.	—	—	—	—	Birne über Trachealcanüle.
11 h 40 m	—	—	Lid- u. Nasenreflex vorhanden	—	—	
11 h 41 m	40 Tropf. Chlorof.	—	—	176	176	
11 h 44 m	—	—	Lidreflex erloschen, starker Druck auf Ohr keine Schmerzäusserung	—	—	Traumhafte Bewegung mit den unteren Extremitäten.
11 h 46 m	50 Tropf.	—	—	—	—	Nasenflügelathmung.
11 h 47 m	—	—	—	—	—	Athmung langsam. Herz schwach.

Zeit	Luft oder Chloroform	Transfusion	Reflexe	Respir.	Pulse	Bemerkungen
11 h 48 m	Kein Chloroform	50 Ccm.	—	0	0	Das Herz schlägt einige Momente.
11 h 49 m	—	—	—	—	—	Massage. Schwache Herznadelbewegungen.
11 h 50 m	—	—	—	0	—	Einige Herznadelbewegungen.
11 h 51 m	Luft	—	—	—	—	
11 h 52 m	—	—	—	—	—	Thoraxeröffnung. Vorhöfe schlagen; am Herzen einzelne langsame Bewegungen. Beim Anfühlen Herz ganz weich und schlaff.
12 h — m	Luft	25 Ccm.	—	—	—	
12 h 3 m	—	—	—	—	—	Knetung des Herzens. Sehr deutliche Flimmerbewegungen am Herzen.
12 h 4 m	—	—	—	0	0	Am Herzen wogende Flimmerbewegungen.
12 h 6 m	—	—	—	—	—	Keine Flimmerbewegungen, aber Vorhofscontractionen.

Versuch 3. 16. Februar 1894.

Kaninchen. Tracheotomirt. Cantile in der l. Vena jugul. 1 proc. ClNa Sol. 40° Stand 800. Vor Chloroform P. 180 (Herznadel.) R. 120.

Zeit	Luft oder Chloroform	Transfusion	Reflexe	Respir.	Pulse	Bemerkungen
11 h 24 m	Chlorof.	—	—	—	—	Birne über der Trachealcanüle gefüllt, oben offen, so dass die Luft freien Zutritt hatte.
11 h 26 m	"	—	—	164	256	Die Birne gefüllt, oben geschlossen. Lippenbewegungen.
11 h 29 m	"	—	Lid- u. Nasenreflex vorhanden	—	—	
11 h 30 m	"	—	—	98	120	
11 h 32 m	"	—	Kein Lid- u. Nasenreflex	56	192	Tiefe Athmung. Bewegungen der Extremitäten. Pupillen weit.
11 h 36 m	"	—	—	—	—	Starke Lippen- und Nasenflügelbewegungen. Extremitäten weniger stark.
11 h 40 m	"	—	—	—	—	Gute Narkose.
11 h 45 m	Kein Chloroform	50 Ccm.	—	0	0	Gleich nach der Transfusion einige Pulsschläge. Athmung 0.
11 h 47 m	Luft	—	—	0	—	Thoraxeröffng.: Herz schlägt schwach. Keine einzige Zwerchfellbewegung.

Versuch 4. 17. Februar 1894.

Kaninchen. Tracheotomirt. Canüle in der linken Vena jugul. 1 proc. ClNa Sol. 40° Stand 825. Vor Chloroform 60 R. P. 168.

Zeit	Luft oder Chloroform	Transfusion	Reflexe	Respir.	Pulse	Bemerkungen
11 h 17 m	Chlorof.	—	—	—	—	Birne über Trachealcanüle (offen) mit Chloroform gefüllt (also Luftathmung).
11 h 19 m	"	—	Lid- u. Nasenreflex vorhanden	—	—	Keine Aenderung in der Respiration und den Pulsschlägen.
11 h 24 m	"	—	desgl.	60	180	
11 h 26 m	"	—	—	—	—	Das Rohr oben geschlossen.
11 h 28 m	"	—	Kein Lid- u. Nasenreflex.	←	—	Nasenflügelathmung. Lippenbewegungen.
11 h 29 m	"	—	—	140	200	Pupille eng. Flache Athmg.
11 h 30 m	"	—	—	—	—	Athmung sehr schwach und häufig.
11 h 31 m	"	—	—	0	—	Herz schlägt.
11 h 32 m	Kein Chlorof.	80 Ccm.	—	0	0	Pupille erweitert.
11 h 33 m	Kein Chlorof.	—	—	0	—	Langsame Pulsschläge.
11 h 35 m	Luft	—	—	0	80	Pupille ad maximum erweitert.
11 h 37 m	—	—	—	0	—	Thoraxeröffng.: Herz schlägt. Athmung 0.
11 h 40 m	—	—	—	0	—	Am Herzen starke Contraction.
11 h 43 m	—	—	—	0	—	Herzbewegungen viel langsamer.
11 h 44 m	—	—	—	0	—	Man fühlt u. sieht Zwerchfellzuckungen, aber keine wirkliche Athmung.
11 h 47 m	—	—	—	0	—	Keine Contractionen an den Ventrikeln. Vorhöfe schlagen. Am Zwerchfell fibrilläre Zuckungen.
11 h 50 m	—	—	—	0	—	Keine Zwerchfellzuckungen mehr. Vorhöfe schlagen.

Versuch 5. 19. Februar 1894.

Kaninchen. Tracheotomirt. Canüle in der linken Vena jugul. 1 proc. ClNa Sol. 40° Stand 806. Vor Chloroform R. 112. P. 146.

Zeit	Luft oder Chloroform	Transfusion	Reflexe	Respir.	Pulse	Bemerkungen
11 h 50 m	Anfang d. Chloroformnarkose	—	—	—	—	Die Kugel mit Chloroform gefüllt, oben die Oeffnung mit Verbandstoff getränkt.

Zeit	Luft oder Chloroform	Transfusion	Reflexe	Respir.	Pulse	Bemerkungen
11 h 51 m	—	—	Lid- u. Nasenreflex schwach.	—	—	
11 h 52 m	—	—	Nasen- u. Lidreflex erloschen.	—	—	Schnelle Athmung. Starke Bewegungen mit der Nase und den Extremitäten.
11 h 53 m	—	—	—	168	128	Pupille erweitert.
11 h 54 m	—	—	—	88	168	Athmung ganz flach.
11 h 55 m	Kein Chlorof.	50 Ccm.	—	0	—	Das Herz schlägt noch einen Moment u. dann Stillstand. Pupille ad maximum erweitert.
11 h 55 m 30 s	—	—	—	0	—	Einige Nadelbewegungen am Herzen.
11 h 56 m	—	—	—	0	0	Keine Nadelbewegungen.
11 h 57 m	—	—	—	—	—	Thoraxeröffnung: Herz ganz weit, flimmert, am Zwerchfell einige Contractionen.
12 h — m	—	—	—	—	—	Durchschneidung der Phrenici. Am Herzen u. den Vorhöfen kein Flimmern. Am Zwerchfell kleine Contractionen.

Versuch 6. 21. Februar 1894.

Kaninchen. Morphinisirt. Der rechte Sympathicus freigelegt, wegen Demonstr. der Iris in der Vorlesung. Tracheotomirt. Mit Cantile in der rechten Vena jugul. ClNa 1 proc. 40°. Vor Narkose R. 36. P. 188 (Herznadel).

Zeit	Luft oder Aether	Transfusion	Respir.	Pulse	Reflexe	Bemerkungen
11 h 8 m	Aether	—	—	—	—	
11 h 10 m	"	—	76	184	Lid- u. Nasenreflex vorhand.	Pupille eng.
11 h 13 m	"	—	—	—	Lidreflex schwach Nasenrefl. erh.	
11 h 16 m	"	—	28	176	—	
11 h 19 m	"	—	—	—	Lid- u. Nasenreflex aufgeh.	Tiefe Athmung. Bei der activen Exspiration wird der Bauch eingezogen.
11 h 22 M	"	—	52	192	—	Die Athmung ist röchelnd (die Oeffnung vereist).
11 h 24 m	frischer Aether	—	—	—	—	Ruhige Athmung. Pupille erweitert.
11 h 30 m	—	—	—	—	—	Unregelmässige Athmung.
11 h 31 m	—	—	0	—	—	Herz schlägt.
11 h 31 m 30 s	Kein Aeth.	Transf.	—	—	—	Herzbeweg. viel kräftiger.
11 h 32 m	Luft ½ M. lang	—	0	—	—	Seltene Herzschläge.

Zeit	Luft oder Aether	Transfusion	Respir.	Pulse	Reflexe	Bemerkungen
11 h 33 m	—	—	—	—	—	Das Thier athmet. Herz schlägt unregelmässig.
11 h 34 m	—	—	72	176	—	Zuerst waren die Herzschläge unregelmässig, dann regelmässig.
11 h 39 m	—	—	36	168	Kein Lid- u. Nasenreflex.	
11 h 40 m	Aether	—	—	—	—	Immer noch active Exspiration.
11 h 43 m 30 s	—	—	84	168	—	
11 h 56 m	fr. Aether	—	108	172	—	
12 h 13 m	—	—	—	—	—	Athmet. Herz schlägt gut.
12 h 21 m	Kein Aeth.	—	0	—	—	Herz schlägt. Pupille erweitert.
12 h 22 m	—	Transf. 50 Cm.	0	—	—	Herz schlägt langsam.
12 h 23 m	—	Ende der Transf	0	—	—	¼ Min. lang kein Herzschlag. Massage. Sehr seltene Herzschläge.
12 h 25 m	Luft	—	0	—	—	
12 h 26 m	"	—	0	—	—	Herz besser.
12 h 28 m	Künstl. Athmung	—	—	—	—	Das Thier athmet. Herz schlägt.
12 h 30 m	—	—	100	136	—	Ausgiebige starke Herzschl. Pupille eng.
12 h 33 m	—	—	—	—	Lidreflex vorhanden, kein Nasenreflex.	Athmung gut. Herz schlägt gut.
12 h 38 m	—	—	—	—	Nasenreflex vorhand., aber noch schwach.	

Versuch 7. 22. Februar 1894.

Kaninchen. Tracheotomirt. Mit Cantile in der linken Vena jugul. Die Carotis communis ist freigelegt. ClNa 1 proc. 40°. Vor Chloroform R. 52. P. 188 (Herznadel).

Zeit	Luft oder Chloroform	Transfusion	Respir.	Pulse	Reflexe	Bemerkungen
11 h 39 m	Chlorof.	—	—	—	—	Sehr aufgeregt.
11 h 40 m	"	—	—	—	Kein Lid- u. Nasenreflex.	Pupille weit. Schnelle Athmung. Ein wenig active Exspiration.
11 h 41 m	"	—	—	—	—	Nasenflügelathmung. Starke Bewegungen aller Extremitäten.
11 h 42 m	"	—	—	—	—	Allgemeine Zuckungen. Pupille sehr weit.

Zeit	Luft oder Chloroform	Transfusion	Respir.	Pulse	Reflexe	Bemerkungen
11 h 44 m	Kein Chlorof.	Transf.	0	—	—	Herz schlägt. Die Transfusion wurde bei offener Arterie vorgenommen; zuerst läuft das Blut nicht, aber bei Massage.
11 h 45 m	—	—	0	—	—	Ende d. Transfusion (45 Ccm.), Blut 10 Ccm. aus der Arterie ausgelassen. Einige Herzschläge.
11 h 47 m	Luft	—	—	—	—	Pupille ad maximum erweitert.
11 h 49 m	"	—	0	—	—	Seltene Herzschläge.
11 h 51 m	—	—	—	—	—	Thoraxeröffnung: Die rechte Seite des Zwerchfells macht Zuckungen, welche nach Durchschneidung d. Phrenic. aufhören. Herz schlägt.
11 h 53 m	—	—	—	—	—	Flimmerbewegungen seitens des Zwerchfells.
11 h 54 m	—	—	—	—	—	Herz schlägt nicht mehr. Vorhöfe schlagen. An den Ventrikeln wogende Bewegungen. Pupille eng.

Versuch 8. 23. Februar 1894.

Katze. Morphinisirt 0,02. Curarisirt.

Tracheotomirt. Bei der Tracheotomie Schleimabsonderung bemerkt. Mit Cantile in der linken Vena jugul. Zuckt (wie es scheint vor dem Aufwachen). ClNa 1 proc. 40°.

10 h. 53 m. selbständige Athmungen. Aufgewacht. Zuckungen. Vor Chloroform R. 36. P. 160 (Herznadel).

Zeit	Luft oder Chloroform	Transfusion	Respir.	Pulse	Reflexe	Bemerkungen
12 h 1 m	Chlorof.	—	—	—	—	
12 h 2 m	"	—	—	—	Lid- u. Nasenreflex vorhand.	
12 h 3 m	"	—	—	—	Kein Nasen- u. Lidreflex.	Langsame tiefe Athmung. Herz sehr schnell und schwach.
12 h 4 m	"	—	20	180	—	Herz stark; seltene Athmung.
12 h 6 m	frisches Chlorof.	—	28	176	—	
12 h 7 m	—	—	—	—	—	Cheyne-Stokes'sche Athmung.
12 h 10 m	—	—	—	—	—	Gruppirte Athmungen, zwischen 3 und 12 Secunden schwankend.
12 h 12 m	Kein Chlorof.	Transf.	0	—	—	Herzbeweg. ganz schwach.

Zeit	Luft oder Chloroform	Transfusion	Respir.	Pulse	Reflexe	Bemerkungen
12 h 13 m	—	Fortsetzg. 50 Ccm.	—	—	—	
12 h 15 m	Luft	—	—	—	—	Ein paar tiefe schwache Athmungen. Herzbewegungen stärker.
12 h 18 m	—	—	28	180	Kein Nasenreflex, Augen sehr stark geschlossen.	
12 h 21 m	Chlorof.	—	—	—	—	
12 h 22 m	"	—	—	—	—	Tiefe schnarchende Athmungen. Herz schlägt gut.
12 h 25 m	Kein Chlorof.	—	—	—	—	Athmungsstillstand (für einige Momente). Seltene Herzbewegungen.
12 h 26 m	—	—	—	—	—	Die Athmung fängt an. — Sehr tief.
12 h 27 m	—	—	—	—	—	Starke abdom. Inspiration.
12 h 28 m	Chlorof.	—	—	—	—	
12 h 29 m	"	—	16	184	—	
12 h 32 m	"	—	—	—	—	Herz sehr schwach (kaum fühlbar). Kurze krampfhafte Athmungen.
12 h 34 m	Kein Chlorof.	—	0	—	—	Herz schlägt kaum. Massage.
12 h 35 m	—	Transf.	0	—	—	Am Herzen einige sehr langsame Bewegungen.
12 h 36 m 30 s	—	Aussetzg. d. Transf. 50 Ccm.	—	—	—	
12 h 39 m	—	Luft	—	—	—	
12 h 43 m	—	—	0	0	—	

Versuch 9. 26. Februar 1894.

Kaninchen. Tracheotomirt. Mit Cantile in der linken Vena jugul. ClNa 1 proc. Sol. 40°. Vor Narkose R. 88. P. 188.

Zeit	Luft oder Aether	Transfusion	Respir.	Pulse	Reflexe	Bemerkungen
11 h 2 m	Aether	—	—	—	—	
11 h 6 m	"	—	—	—	Lid- u. Nasenreflex vorhand.	
11 h 9 m	"	—	84	200	—	Pupille verengt.
11 h 14 m	"	—	168	—	Kein Lid- u. Nasenreflex.	Nasenflügelathmungen. Pupille erweitert.
11 h 15 m	Kein Aether	—	0	240	—	
11 h 16 m	desgl.	—	0	120	—	
11 h 17 m	Luft	—	—	—	—	Herz schlägt langsam.
11 h 17 m 30 s	—	—	—	—	—	Thier athmet selbständig.

Zeit	Luft oder Aether	Transfusion	Respir.	Pulse	Reflexe	Bemerkungen
11 h 18 m	—	—	72	196	Lid- u. Nasenreflex vorhanden.	
11 h 19 m	Aether	—	—	—	—	
11 h 21 m	—	—	—	—	Nasen -u. Lidreflex vorhand.	
11 h 24 m	Kein Aether	—	0	240	Kein Nasen- u. Lidreflex.	Pupille erweitert.
11 h 24 m 30 s	—	Transf.	—	—	—	
11 h 25 m	—	Fortsetzg. 50 Ccm.	—	—	—	Massage. Athmung vorhanden. Herz schlägt.
11 h 26 m	Aether	—	—	—	Kein Nasen- u. Lidreflex.	
11 h 27 m	—	—	168	142	—	
11 h 30 m	—	—	—	—	—	Athmungsstillstand f. einige Momente. Herz schlägt.
11 h 30 m 30 s	—	—	—	—	—	Athmet wieder, ganz flach.
11 h 31 m	—	—	0	—	—	Herz schlägt langsam.
11 h 32 m	—	Transf. 50 Ccm.	—	—	—	Pupille erweitert.
11 h 33 m	—	—	0	—	—	Am Herzen langsame Bewegungen.
11 h 37 m	—	—	0	0	—	Stillstand des Herzens.

Versuch 10. 28. Februar 1894.

Kaninchen. Tracheotomirt. Cantile in der linken Vena jugul. ClNa 1 proc. Sol. 40°. Vor Narkose R. 96. P. 168 (Herznadel).

Zeit	Luft oder Aether	Transfusion	Respir.	Pulse	Reflexe	Bemerkungen
11 h 1 m	Aether	—	—	—	—	
11 h 5 m	"	—	96	240	Lid- u. Nasenreflex vorhand.	
11 h 7 m	"	—	—	—	Kein Nasen- u. Lidreflex.	Herz stark. Nasenflügelathmen. Pupille weit.
11 h 9 m	"	—	120	224	—	
11 h 13 m	"	—	132	260	—	Flache thorac. Athmung.
11 h 18 m	"	—	24	160	—	
11 h 18 m 30 s	"	—	0	—	—	Herz schlägt einige Momente, dann Stillstand.
11 h 19 m	Kein Aether	Transfus. 50 Ccm.	—	—	—	
11 h 20 m	—	—	0	60	—	
11 h 22 m	—	25 Ccm.	0	—	—	Herz schlägt kaum.
11 h 27 m	—	—	0	0	—	
11 h 28 m	—	—	—	—	—	Thoraxeröffnung: Flimmern am Herzen; rechter Vorhof schlägt schwach, linker zuckt ganz wenig.

Versuch 11. 2. März 1894.

Hund. Morphinisirt 0,03. Tracheotomirt. Canüle in der linken Vena jugul. ClNa 1 proc. Sol. 40°. Vor Narkose R. 28. P. 68 (Herznadel).

Zeit	Luft oder Chloroform	Transfusion	Respir.	Pulse	Reflexe	Bemerkungen
11 h 41 m	Chlorof.	—	—	—	—	
11 h 43 m	"	—	—	—	Kein Lid- und Nasenreflex.	Verstärkte Peristaltik. Active Exspiration.
11 h 46 m	"	—	32	84	—	
11 h 48 m	—	—	—	—	—	Einzelne seltene Herzschläge.
11 h 49 m	Kein Chloroform	Transfus. 50 Com.	—	0	—	Athmung dauert noch ein wenig, dann Stillstand derselben.
11 h 49 m 30 s	—	—	—	—	—	Das Herz schlägt selten, das Thier athmet.
11 h 51 m	—	—	36	40	Kein Lid- und Nasenreflex.	
11 h 54 m	Chlorof.	—	—	—	—	
11 h 55 m	—	—	36	72	—	
11 h 57 m	Chlorof.	—	—	—	—	Ganz vereinzelte Athmung.
12 h — m	"	—	—	—	—	Cheyne-Stokes'sche Athmung. Pausen von 25 Sec. und mehr. Pupillen erweitert.
12 h 2 m	"	—	12	100	—	
12 h 4 m	"	—	—	—	—	Periodische Athmung. Herz schlägt gut. Pupillen sehr weit.
12 h 7 m	—	—	—	—	—	52 Sec. keine Athmung.
12 h 8 m	—	—	—	32	—	
12 h 12 m	—	—	—	—	—	4 Min. keine Athmung, dann Athmung, ohne etwas zu thun.
12 h 13 m	—	—	0	28	—	
12 h 14 m	—	—	—	—	—	Herz klein und schwach.
12 h 15 m	Luft	—	0	0	—	Pupille ad maxim. erweitert.

Versuch 12. 3. März 1894.

Hund. Tracheotomirt. Morphinisirt 0,03. Canüle in der linken Vena jugul. ClNa 1 proc. Sol. 40°. Ein gut gepflegter Hund aus dem Institut, 3/4 Jahr alt. Vor Narkose R. 64. P. 80.

Zeit	Luft oder Chloroform	Transfusion	Respir.	Pulse	Reflexe	Bemerkungen
11 h 7 m	Chlorof.	—	—	—	—	
11 h 9 m	"	—	—	—	Kein Nasen- und Lidreflex.	
11 h 10 m	"	—	48	88	—	Pupille mässig weit.
11 h 26 m	"	—	—	—	—	Herz schwach. Tiefe, langsame Athmung mit grossen Pausen.

Zeit	Luft oder Chloroform	Transfusion	Respir.	Pulse	Reflexe	Bemerkungen
11 h 28 m	Chlorof.	—	60	104	—	
11 h 30 m	"	—	—	—	—	50 Sec. lang Athmungspause.
11 h 35 m	"	—	—	88	—	55 Sec. lang Athmungspause.
11 h 36 m	"	—	—	—	—	Pupille eng.
11 h 45 m	"	—	—	—	—	1 m. 8 s. Pause in d. Athmung.
11 h 48 m	"	—	—	16	—	
11 h 51 m	"	—	—	—	—	3 Min. lang Pause in der Athmung, jetzt dyspn. und Nasenflügelathmung.
11 h 53 m	"	—	—	—	—	Kleine Bewegung d. Herzens.
11 h 54 m	"	Transfus. 100 Ccm.	—	—	—	Keine Verbesserung am Herzen.
11 h 55 m	"	—	—	—	—	Massage.
11 h 56 m	Luft	—	0	—	—	Seit 5 Min. keine Athmung.
11 h 58 m	—	—	—	—	—	Thoraxeröffnung: Das Herz sehr erweitert; Vorhöfe u. Ventrikel ruhig.

Versuch 13. 7. März 1894.

Hund. Morphinisirt 0,03. Tracheotomirt. Cantile in der linken Vena jugul. Künstliche Athmung von Anfang an. ClNa 1 proc. Sol. 40°. Vor Narkose R. 48. P. 60 (Herznadel).

Zeit	Luft oder Chloroform	Transfusion	Respir.	Pulse	Reflexe	Bemerkungen
11 h 56 m	Chlorof. 20 Proc.	—	—	—	—	
11 h 58 m	Kein Chloroform	—	—	—	Kein Nasen- und Lidreflex.	Pupille eng. Herz schlägt kaum. Aussetzung d. Chloroforms, gleich darauf besser am Herzen.
11 h 59 m	Chlorof.	—	—	56	—	
12 h 9 m	Kein Chloroform	—	—	—	—	Herz schlägt kaum. Puls nicht fühlbar.
12 h 10 m	—	Transfus. 100 Ccm.	0	0	—	Aussetzung der künstl. Athmung. Seit 1 Min. keine Athmung (wahrscheinlich schon länger keine Athmung). Das Herz hat noch geschlagen, später Stillstand desselben; gleich darauf Transfusion.
12 h 12 m	—	—	0	—	—	Herz schlägt (schwache Nadelbewegungen).
12 h 13 m	—	—	0	—	—	Die Nadelbewegungen am Herzen sind kaum zu bemerken.
12 h 14 m	Künstlich Luft	—	—	—	—	Ausser der linken Vorkammer steht das ganze Herz absolut still. (Thoraxeröffnung.)

Versuch 14. 9. März 1894.

Hund. Morphinisirt. Tracheotomirt. Mit Cantile in der linken Vena jugul. und in der rechten Carotis, welche mit der Hirthle'schen Kapsel in Verbindung steht. ClNa 1 proc. 40°. Vor Narkose R. 216. P. 88 (Herznadel). Von Anfang an künstliche Athmung.

Zeit	Luft oder Chloroform	Transfusion	Respir.	Pulse	Reflexe	Bemerkungen
2 h 45 m	Chlorof.	—	—	—	—	Chloroform 20 Proc.
2 h 46 m	"	—	—	—	Kein Nasen- und Lidreflex.	Pupille eng. Athmung sehr langsam.
2 h 47 m	"	—	80	—	—	Ganz langsame Herzschläge.
2 h 49 m	"	—	—	20	—	
2 h 50 m	"	—	0	—	—	
2 h 51 m	Kein Chlorof.	Transfus.	—	—	—	
2 h 52 m	Künstliche Athmung	—	—	—	—	
2 h 53 m	Keine künstliche Athmung	—	—	—	—	Massage.
2 h 57 m	Künstliche Athmung	—	—	—	—	
2 h 58 m	—	—	—	100	—	Unregelmässiger Puls.
3 h — m	—	—	52	176	—	Das Thier athmet von selbst.
3 h 8 m	Chlorof.	—	—	—	—	Bei künstlicher Athmung.
3 h 9 m	"	—	16	—	—	
3 h 10 m	"	—	0	—	—	Aussetzen der künstl. Athmung; das Herz schlägt.
3 h 11 m	Kein Chloroform. Luft.	—	0	—	—	Kein Erfolg.
3 h 12 m	—	—	0	—	—	Massage.
3 h 14 m	—	Transfus. 100 Ccm.	0	—	—	Massage.
3 h 16 m	—	Desgl.	0	—	—	Fortsetzung der Massage.
3 h 18 m	Künstlich Luft	—	—	—	—	
3 h 20 m	Künstliche Luftzufuhr	Transfus. 100 Ccm.	0	—	—	Massage.
3 h 23 m	—	Desgl.	—	—	—	
3 h 25 m	—	—	0	—	—	Das Herz ganz weit, steht still. (Thoraxeröffnung.)

Versuch 15. 3. März 1894.

Hund (von mittlerer Grösse). Morph. sulf. 0,03. Um 10 h. 50 sec. Tracheotomie. Cantile in der linken Femoralis, rechte Vena jugul. in der rechten Carotis. ClNa Sol. 1 proc. 40°. Bestimmung des Blutdruckes durch Kymogr.

Vor Narkose 60 Herzschläge in der Minute.

Zeit	Luft oder Chloroform	Mittlerer Blutdruck in Mm.	Herzschläge pro 10 Sec.	Bemerkungen
11 h 35 m 50 s	Luft	114	10	
11 h 36 m 0 s	Chloroform 100 Proc.	—	—	
11 h 36 m 42 s	Desgl.	54	8	
11 h 36 m 43 s	"	38	Kein Herzschlag	Aussetzung des Chloroforms.
11 h 36 m 51 s	—	fast 0	0	
11 h 37 m 2 s	—	0	0	Transfusion 200 Ccm.
11 h 37 m 32 s	Luft	—	—	
11 h 37 m 44 s	"	—	—	Starker Herzschlag.
11 h 37 m 58 s	"	20	—	Nach 14 Secunden ein starker Herzschlag.
11 h 38 m 12 s	"	51	9	
11 h 38 m 43 s	"	12	10	Herzschläge kleiner und kleiner, fast undeutlich am Ende.
11 h 49 m — s	Luft bis jetzt	0	0	Thoraxeröffnung. Vorhöfe flimmern, das ganze Herz schlaff und voll von Blut.

Versuch 16. 27. März 1894.

Hund (ungefähr 10 Kilo).

Hund morphinisirt. Canüle in der rechten Vena jugul. und rechten Carotis. Tracheotomirt. Künstliche Athmung von Luft und von Luft und Chloroform (von verschiedener Stärke).

Bestimmung des Blutdruckes durch Kymographion.

Zeit	Luft oder Chloroform	Mittlerer Blutdruck in Mm.	Herzschläge pro 10 Sec.	Bemerkungen
3 h	—	—	—	0,3 Morph. sulf. eingespritzt.
4 h 5 m 30 s	Luft	122	12	
4 h 6 m — s	Chloroform	Nicht gesunken	12	Chloroform 25 Proc.
4 h 6 m 40 s	"	74	14	
4 h 7 m 10 s	"	54	—	Lid- u. Nasenreflex vorhanden.
4 h 7 m 43 s	"	36	11	Herz hört plötzl. auf zu schlagen.
4 h 7 m 48 s	"	0	0	
4 h 8 m 30 s	Luft	—	—	Chloroform ausgesetzt.
4 h 8 m 40 s	"	70	6	
4 h 8 m 50 s	"	—	8	
4 h 9 m 38 s	"	50	10	Herzschlag stark.
4 h 9 m 55 s	"	70	8	
4 h 10 m — s	"	—	—	Beobachtung unterbrochen.
4 h 13 m — s	"	—	—	Fortsetzung der Beobachtung.
4 h 15 m 16 s	"	118	8	
4 h 15 m 26 s	Chloroform 25 Proc.	—	—	
4 h 15 m 41 s	Desgl.	115	—	
4 h 15 m 56 s	"	106	—	In den letzten 10 Sec. sind die Herzschläge unregelmässig.

Zeit	Luft oder Chloroform	Mittlerer Blutdruck in Mm.	Herzschläge pro 10 Sec.	Bemerkungen
4 h 16 m 26 s	Chloroform 25 Proc.	82	—	
4 h 16 m 51 s	Desgl.	63	10	Herzschläge unregelmässig.
4 h 17 m 26 s	"	21	—	Unregelmässige Herzschläge, in 30 Secunden nur 10.
4 h 18 m 26 s	"	25	9	
4 h 26 m 40 s	Luft	20	0	Chloroform ausgesetzt.
4 h 34 m — s	"	54	—	
4 h 35 m 51 s	"	85	14	Aussetzung der Luft.
4 h 35 m 41 s	Chloroform 50 Proc.	—	—	
4 h 36 m 11 s	Desgl.	72	13	
4 h 39 m — s	"	35	10	
4 h 43 m — s	"	25	11	Schwache Herzschläge.
4 h 45 m — s	Luft	16	—	Aussetzung der Chloroformnarkose.
4 h 55 m 20 s	"	94	12	Sehr starke Herzschläge.
5 h 2 m — s	Chloroform 100 Proc.	—	—	Aussetzung der Luft.
5 h 2 m 10 s	Desgl.	96	10	
5 h 2 m 20 s	"	—	—	Der Blutdruck fängt an allmählich zu sinken.
5 h 2 m 50 s	"	51	—	
5 h 3 m — s	"	30	9	
5 h 3 m 15 s	"	0	0	
5 h 3 m 25 s	Kein Chloroform	—	—	Herz fängt an allmählich, aber stark zu schlagen.
5 h 3 m 40 s	Desgl.	44	8	
5 h 4 m 55 s	"	22	—	Herzschläge unregelmässig und sehr schwach.
5 h 5 m 32 s	"	20	—	Herzschläge unregelmässig und sehr schwach. Starke Massage am Thorax.
5 h 7 m — s	Luft	—	0	Aussetzung d. Chloroforms, dann Transfusion und Massage. Kein Erfolg. Tod.

XXIII.

Zum äusseren Strictursehnitt am Oesophagus.

Von

Dr. Meinhard Schmidt,
Physikus in Cuxhaven.

(Mit 1 Abbildung.)

Da nur der Halstheil des Oesophagus direct dem Messer zugänglich ist, so können auch nur im Halstheile des Oesophagus sitzende und auf diesen beschränkte Stricturen auf unmittelbar operativem Wege in Behandlung genommen werden. Zwar ist bekanntlich auch bei den Stricturen des Brusttheiles die Oesophagotomie oft unentbehrlich, um für dilatirende oder die Strictur discindirende Instrumente eine bequemere Einführungsöffnung anzulegen („combinirte Oesophagotomie", Gussenbauer), aber hier ist der therapeutische Nutzen der Operation kein directer mehr, ihr Erfolg oft problematisch, und macht deshalb die concurrirende Operation der Gastrotomie zwecks retrograder Inangriffnahme der Strictur hier der Oesophagotomie stark das Terrain streitig.

Handelt es sich um eine Strictur im Halstheile der Speiseröhre, so kann eine Oesophagotomie aus 2 Indicationen unternommen werden: 1) zur Anlegung einer Oesophagusfistel („Oesophagostomie") unterhalb der Strictur zum Zweck der Ernährung des Kranken, und 2) zur directen Vornahme der Strictur mittelst Discision analog dem Harnröhrenstricturschnitt durch die Extraurethrotomie. Ist die Strictur durch ein ringförmiges malignes Neoplasma bedingt, so kann ihre radicale Behandlung nur durch eine Resection der Speiseröhre geleistet werden, eine Operation, die nicht mehr in den Bereich eines einfachen ösophagotomischen Stricturschnittes gehört.

Die genannten beiden Indicationen für die Operation bei cervicaler Oesophagusstrictur sind so einfache, dass, wenn diese Art Stricturen zu den häufigeren Vorkommnissen gehörte, über sie sicher eine stattliche Reihe praktischer Erfahrungen vorliegen müsste. Dies ist nun keineswegs der Fall. König[1]) hat noch 1880 die Heilung

1) Die Krankheiten des unteren Theils des Pharynx und Oesophagus. Deutsche Chirurgie. Lieferung 35. S. 123.

einer Oesophagusstrictur mittelst der Oesophagotomie und die Herstellung des normalen Speiseröhrenweges als eine bis dato nicht ausgeführte, also noch der Chirurgie der Zukunft angehörige Leistung bezeichnet. Seitdem sind allerdings mehrere glückliche Operationserfolge publicirt, aber ihre Zahl ist auch heute noch so gering, dass Mittheilung neuer Beobachtungen nur erwünscht sein kann.

Ich gebe deshalb die Krankengeschichte eines von mir operirten Falles, der ein besonderes Interesse vielleicht dadurch beanspruchen kann, dass in ihm nach einander die beiden oben angeführten Operationsindicationen zu erfüllen waren. Zuerst wurde der durch ihre impermeable Strictur vom Hungertode bedrohten Patientin eine Ernährungsfistel angelegt, durch welche sie ausschliesslich Monate lang gefüttert wurde. Nachdem ihr Kräftezustand sich genügend gehoben, wurde sodann der eigentliche Stricturschnitt hinzugefügt. Das Endresultat ist ein vollkommenes geworden.

E. H., 21 Jahre alt, Dienstmädchen, Patientin von Herrn Dr. Bulle, Cuxhaven, erkrankte im Mai 1893 an (croupöser?) Pneumonie des rechten Unterlappens, derentwegen sie am 6. Juni in das hiesige Krankenhaus aufgenommen wurde. Nach der Abfieberung fing sie an über Schluckbehinderung zu klagen und brachte nur mit grosser Mühe geringe Mengen Milch, Portwein und Wasser herunter. Sie will diese Beschwerden seit einem Jahre, aber in immer mehr steigendem Maasse fühlen. Sie magerte seitdem stark ab und konnte ihre Arbeit nicht mehr wie früher verrichten. Eine Ursache für dieses Leiden weiss sie nicht anzugeben, erinnert sich auf Befragen aber, einmal sehr heiss getrunken und danach Schmerzen im Halse verspürt zu haben.

College Bulle fand in der Höhe des Ringknorpels eine auch für feinste elastische Sonden impermeable Speiseröhrenverengerung und stellte mir deshalb Mitte Juni die Kranke vor. Dieselbe war damals sehr mager und heruntergekommen, 65 Pfund wiegend. Am Halse war ausser der auch bei meinen Untersuchungen bestätigten Oesophagusstrictur, die das Schlingvermögen fast auf Null reducirte, wenig Bemerkenswerthes. Larynx und Schilddrüse zeigten sich ziemlich stark entwickelt und hervortretend. Wir einigten uns über die von mir vorgeschlagene Oesophagotomie, die ich am 18. Juni ausführte, wie folgt.

Narkose, gewöhnliche Lagerung auf dem Operationstisch mit kleiner Rolle im Nacken. Schnitt entlang dem linken Sternocleidomastoideus, Spaltung der Fascie, der Omohyoideus wird bei Seite gezogen. Es gelingt ohne Mühe, stumpf mit den Fingerspitzen ins lockere Zellgewebe zwischen das Gefäss- und Visceralbündel einzudringen und letzteres zu entblössen. Oesophagus bei leichter Seitwärtsziehung der Luftröhre gut unterscheidbar. Er wird mit Pincetten angezogen und circa 1 Cm. unterhalb des Ringknorpels eine $1\frac{1}{2}$ Cm. lange verticale Oeffnung in ihn hineingeschnitten. Sondirung durch diese Oeffnung nach unten hin völlig frei, nach oben trifft man auf die auch von unten her impermeable Strictur. Durch die Oesophaguswunde wird ein kleinfingerdickes Gummirohr bis in

University of California LIBRARY

den Magen geführt und die Patientin noch auf dem Operationstisch reichlich mit Milch gefüttert. Annähung des Gummirohres an die Haut, Jodoformgazetamponade.

Die Nachbehandlung wurde fast allein durch Dr. Bulle besorgt. Es traten in den nächsten Tagen abendliche Temperatursteigerungen, auch ziemlich starke Eiterung der Wunde ein, wie ich annehme, veranlasst durch Infection von Nahrungsflüssigkeiten, die durch die Stichkanäle des Gummirohres in die Wunde sickerten. Auch verstopfte sich das Gummirohr öfters mit Milchgerinnseln und musste, da es sich als zu schlaff und compressibel erwies, durch eine gewöhnliche Magensonde in Jaques Patent ersetzt werden, die nun als Dauersonde für die Ernährung liegen blieb. Ferner wurde der Husten wieder stärker, der Auswurf stark eitrig, hinten rechts unten auch wieder Dämpfung nachweisbar, was alles erst in circa 5 Wochen verschwand.

Die Nahrungszufuhren wurden täglich mehrmals zu bestimmten Stunden vorgenommen. Es wurde gereicht zuerst Milch und Bouillon, allein oder mit Ei, desgleichen Wein. Späterhin Gries- und Sagoabkochungen, Suppen mit eingeschnittenem und zerkochtem Fleisch, Zwiebäcke, Kartoffelmus. Die dicken Sachen wurden mit einer Spritze in den Magen befördert.

Am 26. Juli erfolgte eine starke arterielle Blutung aus dem unteren Winkel der Wunde, wo die Sonde dem Musc. sternocleidomastoideus aufiag (Art. thyreoidea inf.?). Stillung durch Tamponade. Seitdem keine weiteren Störungen, gleichmässige Gewichtszunahme.

Anfang November wird mir die Patientin zwecks Berathung über die weitere Behandlung wieder vorgestellt. Dieselbe ist jetzt dauernd ausser Bett, in gutem Kräftezustand. Die Halswunde ist bis auf den fingerdicken, kreisrunden Kanal, in welchem die Magensonde liegt, jetzt fest vernarbt. Die Sondirung der Speiseröhre ergiebt dieselben Hindernisse wie früher, bei Schluckversuchen mit Wasser oder Milch gelangen nicht die mindesten Mengen Flüssigkeiten durch den Schlund in die Wunde. Deshalb wird

am 3. November in Narkose die Narbe am Halse in ihrer ganzen Länge bis auf den Oesophagus wiederum gespalten, also eine complete zweite Oesophagotomie vorgenommen. So leicht die erste Operation ausführbar war, so zeitraubend und difficil fiel diese zweite aus, da durch die sehr harte und unter dem Messer knirschende Narbe nur langsam praeparando mit scharfen Schnittchen vorzudringen war, bei welchen die Schonung der hart neben dem Messer pulsirenden Carotis zu Vorsicht und Aufmerksamkeit nöthigte. Der Musc. omohyoideus musste dieses Mal durchtrennt werden. Nach Blosslegung des Oesophagus wird die Operation geschlossen, da wir die Aufsuchung der Strictur von unten her ohne Narkose versuchen wollten. Wir hofften doch noch auf eine, wenn auch geringe Permeabilität der Strictur und dachten analog der Auffindung der Harnröhrenöffnung durch den Urinstrahl bei der Boutonnière ihr Lumen beim Schlucken durch durchtretende Milchtröpfchen gewahr zu werden. Jodoformgazetamponade der Wunde. Der Operation folgte etwas Fieber, mit Störung des Befindens, besonders auch Appetitverlust.

Am 5. November Abnahme des Verbandes. Die Wunde ist etwas fibrinös

belegt. Die Versuche, Milch zu verschlucken und austretende Milch in der Wunde zu sehen, fallen gänzlich negativ aus. Ebensowenig gelingt Passiren der Strictur von oben wie von unten. Deshalb wiederum Narkose, Lagerung der Patientin in die Rose'sche Kopfhängelage. Eine stählerne Uterusdilatationssonde von etwa 29 Charrière wird durch den Mund bis an die Strictur geschoben und mit derselben der Anfangstheil des Oesophagus hinter dem Ringknorpel nach links aussen in die Wunde gedrängt und hier auf der Sonde in circa 1½ Cm. Länge vertical gespalten, bis die Sondenspitze durchschlüpfen und entlang der schon bestehenden ersten Oesophagotomiewunde weiter hinabgelangen kann. Danach wird die weiche Magensonde vom Munde aus durch die ganze Länge des Oesophagus in den Magen gebracht und fixirt. Pinselung der Wunde mit Tr. Jodi, Verband mit Jodoformgazetamponade.

Der weitere Verlauf gestaltete sich jetzt recht gut. Die Wunde reinigte sich sehr schnell und fing bald an zu schrumpfen. Die im Munde die Kranke belästigende Magensonde wurde schon Ende der ersten Woche entfernt, da zu der Zeit geschluckte Flüssigkeiten, sowie auch derbere gekaute Nahrung in den Magen hinabgelangten, wobei nur auffallend wenig durch die Wunde hinaustrat. Der Oesophagus zeigte mit dem Fortschritte der Wundvernarbung bald Neigung zur Wiederverengerung und wurde deshalb von Mitte November an mit Oliven-Knopfsonden dilatirt. Hierbei passirte man meist unter Eintritt sehr geringfügiger Blutungen zwei etwa 2 Cm. von einander entfernte Stricturen in der Gegend des Ringknorpels, vermuthlich unseren beiden Schnitten in den Oesophagus entsprechend. In kurzer Zeit wurde die Olive Nr. 5 mit einem Durchmesser von 13 Mm. bequem durchführbar und konnte jetzt Patientin jede beliebige Nahrung leicht schlucken. Die Wunde war am 10. December völlig geheilt.

Am 24. December wurde Patientin im besten Zustande mit einem Gewichte von 87 Pfund entlassen. Sie hat seitdem ununterbrochen wieder als Magd arbeiten können und noch weiter ganz bedeutend an Kräften und Körperfülle zugenommen. Doch muss alle 2—3 Wochen regelmässig eine Sonde durch die Stricturen geführt werden, da ohne dies dieselben Neigung zur Schrumpfung zeigen.

Epikritisch wäre zu dem geschilderten Falle zunächst zu bemerken, dass für die hier beobachtete Strictur die Entstehungsursache gänzlich unklar geblieben ist. Die Kranke machte nicht den Eindruck, als ob sie einen missglückten Selbstmordversuch durch Trinken ätzender Flüssigkeiten hätte verheimlichen wollen. Indess wird die Bildung der Verengerung nicht gut anders als durch eine Narbenbildung zu erklären sein, die ihrerseits wieder eine locale Läsion der Oesophaguswand voraussetzt. Welcher Art diese gewesen sein mag, entzieht sich jeder Muthmaassung. Dass sie durch einen Schluck heissen Getränkes, den Patientin gethan zu haben angab, entstehen konnte, scheint mir zweifelhaft, aber denkbar.

Anatomisch charakterisirte sich die Strictur als durchaus einsitzig und scharf auf einen äusserst schmalen Streifen des Oesophagus-

rohres beschränkt. Bei allen Untersuchungen und den mehrfachen Operationen konnte an derselben keine Spur eines Lumens mehr nachgewiesen werden und schien oberhalb derselben die Speiseröhre vollkommen blindsackartig abgeschlossen zu sein. Da im Uebrigen eine callöse und schwielige tiefer greifende Veränderung der äusseren Oesophagusschichten fehlte, glaube ich, dass die Verengerung auf die Mucosa beschränkt gewesen ist. Sie kann nicht gut in etwas Anderem bestanden haben, als in einer diaphragmaartig ausgespannten Narbenfalte von 1—2 Mm. Dicke, ist also als eine häutige ringförmige Strictur zu bezeichnen. Dass sie als solche für die Therapie besonders günstig war, liegt auf der Hand. Zur Zeit der ersten Operation wird vermuthlich sicher noch eine kleine Oeffnung an der Stricturstelle bestanden haben. Dagegen halte ich es nicht für unmöglich, dass zur Zeit der zweiten die Strictur sich zu einer völligen Atresie umgewandelt hatte. Allerdings sind ja völlige Obliterationen der Speiseröhre äusserst selten und wird ihr Vorkommen von v. Hacker[1]) überhaupt in Abrede gestellt. Der Sitz der Verengerung war gerade hinter dem Ringknorpel, beim Beginn des Oesophagus oder dem Uebergange des Pharynx in diesen. Die Stelle entspricht dem obersten Prädilectionssitze für solche Stricturen.[2])

Die Operation der Oesophagotomie hat sich uns entsprechend den zahlreichen Erfahrungen mit derselben bei der Excision von Fremdkörpern als technisch unschwieriger und ungefährlicher Eingriff erwiesen. Erst die zweite Oesophagotomie wurde, wie erwähnt, durch das Vorhandensein der von der ersten hinterlassenen Narbe schwierig. Nach Vollendung der ersten Oesophagotomie war, da der untere Speiseröhrentheil glücklicher Weise unverengt gefunden wurde, die Möglichkeit, die Patientin zu ernähren, gesichert und mithin die sofortige Beseitigung der Strictur, so wünschenswerth sie auch war, nicht mehr dringlich. Da meine Absicht, die Strictur auf einer von der Wunde aus von unten durchgeschobenen Sonde zu discidiren, sich als unthunlich erwies, verschob ich diesen Operationsact, um Zeit für Ueberlegungen, wie er anderweitig am besten auszuführen, zu gewinnen, für später. Die schliesslich gewählte Methode, bei hängendem Kopf den Oesophagusblindsack über der Strictur auf dem Knopf einer eingeführten stählernen Uterinsonde zu incidiren, hat sich als sehr zweckmässig erwiesen. Diese Sonde gab den best denkbaren Ektropösophag ab und kann ich dies Vorgehen warm zu

1) Ueber die nach Verätzungen entstehenden Speiseröhrenverengerungen. Wien 1889. S. 42.

2) Vgl. v. Hacker, l. c. Tafel I, Fig. 1.

gelegentlicher Wiederbenutzung empfehlen. Wenn ich an dasselbe schon bei der ersten Operation gedacht hätte, so hätte die Stricturspaltung unbedenklich schon damals ausgeführt werden können.

Schliesslich noch einige Worte zur Casuistik früherer, meinem Falle analoger Oesophagusstricturoperationen. Sie ist, wie schon gesagt, sehr spärlich und entspricht der Seltenheit schwerer auf den Halsösophagus beschränkter Stricturen. Ueber die relative Häufigkeit von Verätzungsstricturen in den verschiedenen Oesophagusabschnitten giebt das bereits citirte v. Hacker'sche Werk die weitaus beste Auskunft. Von Hacker hat demselben 100 klinische Krankenbeobachtungen und 100 Sectionsbefunde zu Grunde gelegt. Er fand [1]), dass der untere Brusttheil, speciell die Gegend des Hiatus oesophageus am häufigsten ergriffen ist. Bei mehrsitzigen Stricturen sind der Hals-, der obere und der untere Brusttheil gleich oft betheiligt. Die einsitzigen Stricturen überwiegen also im unteren Abschnitte; der nächst häufigste Sitz derselben ist die Gegend der Bifurcation; zuletzt kommt der Anfangstheil des Oesophagus in Betracht. Für diesen nun ergab der Vergleich zwischen klinischem und Sectionsmateriale sehr differente Zahlen. Während unter den 100 klinischen Beobachtungsfällen 15 auf den Halstheil beschränkte, kürzere Stricturen 17 solchen im oberen und 27 im unteren Brusttheile gegenüberstehen, finden sich unter den 100 Sectionsfällen nur 4 einsitzige Halsstricturen neben 18 des oberen und 34 des unteren Brusttheiles. Diese Zahlenungleichheit erklärt sich wesentlich dadurch, dass kurze isolirte Stricturen des Halstheiles die günstigste Prognose bieten. Sie werden durch Bougiscuren geheilt. Nur die selteneren schweren Fälle der Art führen zum Exitus oder einer eingreifenden Operation.

Von operativ behandelten Fällen dieser Art sind zunächst aus v. Hacker's Statistik folgende zu entnehmen:

I. Fall von Billroth, Nr. I der v. Hacker'schen Tabelle.

6jähriger Knabe. Vor 1½ Jahren Laugenessenz getrunken. Zunehmende Stenosenerscheinungen. Impermeable Strictur. Oesophagotomia externa. Nach oben gelangt der Finger von der Wunde bequem in die Mundhöhle, nach unten direct auf die Verengerung, die etwa 2 Cm. unter dem Ringknorpel liegt und durch eine von der hinteren Wand ausgehende, nach oben offene Klappe oder Tasche gebildet wird. Sonst erscheint die Schleimhaut ziemlich normal verschiebbar, von kleinen weisslichen Narbenflecken durchsetzt. Bei der Spaltung der stricturirten Stelle und des vorspringenden Sporns wird die Unterbindung der Art. thyreoidea inf. nothwendig. Kleinfingerdickes Drainrohr zur Ernährung für einige Tage in

1) l. c. S. 97.

den Oesophagus gelegt. Jodoformgaze. Rasche Wundheilung nach Entfernung des Drains. Bougiren vom Munde aus einige Wochen lang fortgesetzt.

2. Fall von Bergmann, Nr. II in v. Hacker's Tabelle.

29jährige Patientin. Verätzung mit Zuckersäure vor 5 Jahren. Oesophagotomia externa. Die Strictur sitzt im Beginn des Halstheiles bald unter dem Ringknorpel, erweist sich nicht als callös, sondern durch Schrumpfung mit Nischen- und Klappenbildung am Speiserohr bedingt. Incision einer Narbenfalte im unteren Winkel, Anlegung einer temporären Fistel. Dilatation der Strictur. Heilung nach 5 Wochen.

3. Fall von A. Ogston, bei v. Hacker Nr. XI.

19jährige Patientin. Schwefelsäure geschluckt vor 11 Monaten. Strictur im Halstheile. Oesophagotomia externa. Von der Incision wurde nach abwärts blutig erweitert. Nach 15 Tagen Tod. Blutung der durch eine Metallsutur aufgescheuerten Carotis.

In diesen Fällen ist bei der Operation die Strictur direct blutig erweitert. In dem folgenden ist der Sitz der Strictur die Grenze zwischen Hals- und Brusttheil des Oesophagus und musste zur Trennung der Strictur ein Maisonneuve'sches Urethrotom zu Hülfe genommen werden. Die Operation bildet deshalb hier schon einen Uebergang zu Gussenbauer's „combinirter Oesophagotomie".

4. Fall K. G. Lennander. Bericht im Centralblatt für Chirurgie. 1890. S. 148.

26 Monate alter Knabe, der vor 2 Monaten Lauge getrunken hatte. Sehr enge Strictur, 13 Cm. hinter den Zähnen. Aeusserer Speiseröhrenschnitt auf der Spitze einer bis zur Strictur eingeführten Metallsonde, Verlängerung des Schnittes nach abwärts unmittelbar bis an die Strictur, die in der Höhe des oberen Randes des Manubriums lag. Dann Durchtrennung der Strictur mit dem Urethrotom, Erweiterung durch Bougirung, Einlegung eines Nélaton'schen Verweilkatheters behufs Einspritzung von Nahrung. Nach 15 Tagen Nélaton entfernt, Ernährung per os. Fortgesetztes Bougiren. Heilung.

Schliesslich füge ich noch folgenden Fall an, der, aus der Königsberger Klinik von Mikulicz stammend, neuerdings von Tietze[1]) veröffentlicht ist und der mit meinem Falle manche Analogie bietet.

5. 22jährige Patientin, die vor 3 Jahren einen Theelöffel Schwefelsäure trank, kommt mit einer an der oberen Brustapertur sitzenden Strictur in elendestem Zustande zur Aufnahme. Anlegung einer Magenfistel, durch die Patientin mit gutem Erfolge genährt wird. Sondirungen von der Magenfistel aus, welche bei vollständig wagerechter Lage und Schluckbewegungen unschwer gelingen, stossen genau an derselben Stelle wie die vom Munde her auf eine impermeable Partie. Mit dem Oesophagoskop sieht man hier

1) Zur Therapie der narbigen Speiseröhrenverengerungen. Deutsche medic. Wochenschrift 1894. S. 383.

den Oesophagus erweitert, aber blind endigend, wandständig in diesem blindsackartigen Ende eine feine Oeffnung, deren Umgebung stark geröthet und oberflächlich ulcerirt. Versuche, dieselbe zu sondiren, sind resultatlos. Jetzt — 5 Monate — nach der Gastrotomie: Oesophagotomia externa. Nach Einstellung des Oesophagus wird constatirt, dass derselbe dicht beim Eintritt in den Thoraxraum blindsackartig endet; an der früher beschriebenen Stelle dieses Blindsackes findet sich eine feine Oeffnung, in welche eine dünne Sonde gerade noch eindringt. Alle Versuche, die Strictur zu passiren, vergeblich. Schliesslich lässt sich durch Bougiren mit gekrümmten Sonden gleichzeitig von der Wunde und der Magenfistel aus feststellen, dass der Oesophagus nebenstehende Verziehung zeigt. Es wird darauf bei ¦ eine Communication angelegt und die darüberliegende Zwischenwand durchtrennt. Nachbehandlung: Ein Dauerdrain von der Magenfistel ein- und zur Oesophaguswunde herausgeleitet. Später Sondirungen. Heilung nach Zwischenfällen, als fieberhafte Wundschwellung, Bronchitis, Lungeninfiltration. Magenfistel schliesslich durch Naht geschlossen, während die Halswunde spontan heilte. Resultat: 36 Pfd. Zunahme, Patientin kann Alles schlucken, bougirt sich selbst mit Bougie 16.

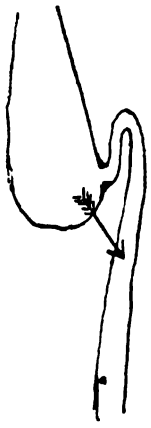

Die Art der Beseitigung dieser Strictur hat die grösste Aehnlichkeit mit der in meinem Falle: Incision des Oesophagus oberhalb und unterhalb der Unwegsamkeit, Herstellung der Passage durch Dauerdrains und Dilatationen. Auch die provisorische Ernährung der Patientin durch eine Fistel vor der Radicaloperation ist meinem Falle analog, nur dass hier die Nahrung durch eine Magen-, bei mir durch eine Oesophagusfistel zugeführt ist. Ich glaube aber, dass auch in Mikulicz's Fall die Strictur noch hoch genug sass, dass statt der Magenfistel noch eben eine Oesophagusfistel für die Ernährung hätte etablirt werden können. Die präliminare Gastrotomie hat hier demnach zwar gute Dienste gethan, unentbehrlich nöthig ist sie aber nicht gewesen. Auch für die chirurgische Localbehandlung der Strictur hätte man wohl ohne die Gastrotomie auskommen können.

Ausser diesen Fällen sind mir in der mir zu Gebote stehenden Literatur keine weiteren bekannt geworden, wo eine Oesophagotomie zu directen Stricturschnitten benutzt ist. Ich sehe deshalb von weiteren Referaten ab.

XXIV.

Aus der chirurg. Klinik des Prof. Nicoladoni in Innsbruck.

Tod durch Fettembolie der Lungen nach Compressionsfracturen der unteren Extremitäten

nebst einigen Untersuchungen über die Structur des Talus.

Von

Dr. Em. Finotti
klin. Assistent.

(Mit 6 Abbildungen.)

Nachdem in einer der neuesten Veröffentlichungen über Tod durch Fettembolie nach Fracturen K. Meeh[1]) nur 15 Fälle als unzweifelhaft hierhergehörig aus der einschlägigen Literatur sammeln konnte, ist die Veröffentlichung eines solchen an Prof. Nicoladoni's Klinik in Innsbruck vorgekommenen Falles gewiss am Patze, und verdienen auch die hier vorgekommenen Fracturen durch ihre Seltenheit einiges Interesse. Die anhangsweise mitgetheilten Untersuchungen über die Architektur des Sprungbeines wurden durch die Eigenthümlichkeit der vorgefundenen Bruchlinien angeregt.

Am 12. Juni 1881 Mittags wurde der 18jährige Johann Vogl in sterbendem Zustande in die Klinik aufgenommen. Er war am Tag vorher aus einem Fenster des zweiten Stockes der Frohnfeste in den Hofraum hinabgesprungen und anscheinend unverletzt aufgefunden worden.

Bei der Aufnahme in die Klinik ergab sich folgender Befund: Ausser einer bedeutenden Schwellung des linken Kniegelenks und grosser Schmerzhaftigkeit des linken Sprunggelenks, woselbst man beim Betasten in der Tiefe Crepitation wahrnahm, findet sich am ganzen Körper keine Verletzung. Das Gesicht ist sehr blass und verfallen, die Athmung fliegend. In den Lungen sind durch die genaueste Untersuchung keine Störungen nachzuweisen, die Unterleibsorgane sind intact, die Extremitäten activ beweglich.

Die Athemnoth nahm im Laufe des Nachmittags immer mehr zu, bis endlich Abends, also beiläufig 24 Stunden nach dem Unfalle, der Tod eintrat.

---

1) Beiträge zur klin. Chirurgie. Bd. VIII.

Sectionsbefund: Am Gehirn, an der Schädelbasis und Halswirbelsäule, sowie an den Rippen negativer Befund. In den Pleuraräumen je 200 Grm. einer blutig-serösen Flüssigkeit. Die Lungen sind in ihren hinteren Partien blutreich, fein schaumig, ödematös. Alle übrigen Organe der Brust und Bauchhöhle gesund, die Wirbelsäule unverletzt, das Rückenmark intact; die oberen Extremitäten sind unversehrt, ebenso Hüftgelenke und Oberschenkelknochen. Die einzigen bei diesem Falle aus bedeutender Höhe entstandenen Verletzungen fanden sich an den im Momente des Sturzes ausgestreckten Beinen, und zwar in beiden Sprunggelenken und im linken Kniegelenk. In diesen Gelenken fand sich schmierig-dunkles Blut angesammelt, welches reichlich mit aus dem gequetschten Marke der Gelenkknochen ausgetretenem Fett vermischt war.

Dieser Befund veranlasste eine genaue Untersuchung beider dem Thorax entnommenen Lungen auf Fettembolie. In der That zeigten sich, wo immer man die Probe entnahm, die Capillaren und feinsten Arterien strotzend mit Fett erfüllt — ähnlich einem Injectionspräparate —, so dass man in den beiden Lungen nur mit Mühe einzelne fettfreie Stellen entdecken konnte; die hochgradige Fettembolie der Lungen steht somit ausser Zweifel.

Leider ist in der Krankengeschichte nicht angegeben, ob man auch andere Organe auf Fettembolie untersucht hat, jedenfalls genügte die über das ganze Organ ausgedehnte Fettembolie der Lungen, den Tod des Verunglückten herbeizuführen.

K. Meeh constatirt nämlich in der angeführten Zusammenstellung, dass in der Mehrzahl der Fälle von Tod durch Embolie die Lungen das betroffene Organ waren und nur viermal Gehirnfettembolie gefunden werden konnte. Wenn Scriba auf Grund von Thierversuchen nur Fettembolie des Centralnervensystems für tödtlich erklären kann, so liegen die Verhältnisse beim Menschen wahrscheinlich anders, was auch Meeh auf seine Statistik gestützt des Weiteren begründet. Innere Verletzungen, Blutungen und Läsionen des Centralnervensystems fehlten; einzig allein die durch die Quetschung der fettreichen Spongiosa des Caput tibiae sin. und der beiden Sprungbeine ermöglichte Aufnahme des Knochenfettes in den Kreislauf und die Ueberschwemmung der beiden Lungen damit führte den Tod herbei.

Uebergehend auf die Beschreibung der vorgefundenen Knochenverletzungen verweisen wir auf die das Verständniss erleichternden Zeichnungen.

a) Verletzung des linken Schienbeinkopfes.

Das ganze Caput tibiae erscheint derart verbreitet, dass die Ränder gleichsam über den Schaft des Knochens überhängen. Eine zackige, klaffende und bis tief in die Spongiosa reichende Bruchspalte zieht am inneren Rande des Condylus internus sagittal von vorn nach hinten und

trennt so beide Condylen aus einander. Vorn setzt sich die Bruchspalte über die Tuberositas tibiae nach unten fort und theilt sich in zwei divergirende, schief von der Mittellinie nach unten und aussen verlaufende Schenkel; der mediale Schenkel erreicht die mediale Seitenfläche des Knochens, während der laterale Schenkel kürzer ist.

Fig. 1.

An der hinteren Seite der Tibia setzt sich der sagittale Spalt in eine zackige, horizontal nach dem Condylus internus verlaufende Sprunglinie fort.

Wir haben hier das Bild der von Wagner, v. Volkmann und König schon beschriebenen Compressionsfractur des oberen Gelenksendes der Tibia; auch hier ist der Condylus internus im höheren Grade verletzt, als der externus, was wohl darin seinen Grund hat,

dass die Schwerlinie des Körpers näher dem Condylus internus als dem externus liegt, und vielleicht auch, dass der äussere Condyl an der Fibula eine gewisse Stütze bekommt.[1])

Da das rechte Kniegelenk unversehrt ist und, wie wir in Folgendem sehen werden, das linke Sprunggelenk ärger als das rechte

Fig. 2.

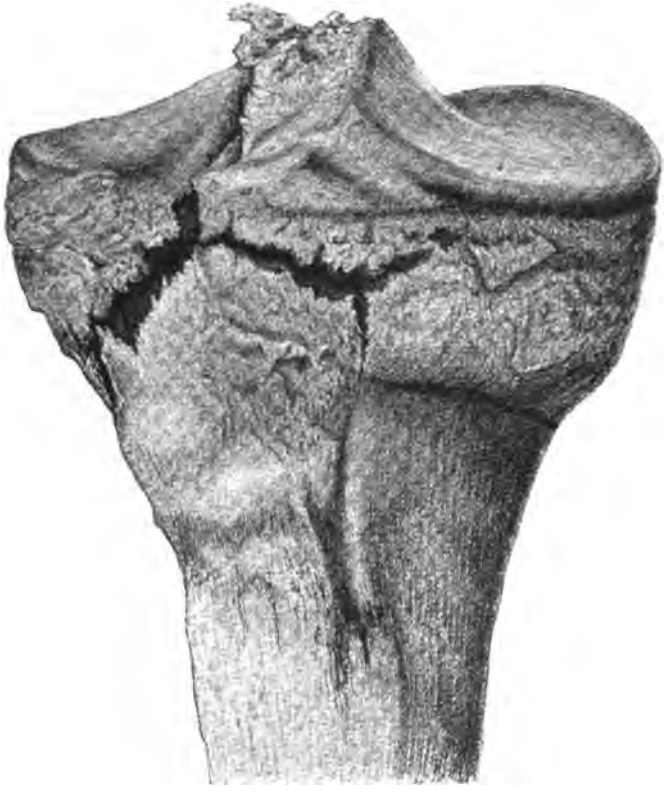

verletzt war, muss der grössere Theil der Körperlast auf das linke Bein gedrückt haben.

b) Die Verletzungen der Sprunggelenke betreffen in beiden nur den Talus, während das untere Tibiaende, die Fibula und die übrigen Fussknochen intact geblieben sind.

Beide Sprungbeine erlitten Compressionsfracturen und zwar ohne gleichzeitige Luxation.

1) Hoffa, Lehrbuch der Fracturen und Luxationen.

Am linken Talus zeigt sich folgender Befund: Die obere Gelenkfläche wird von zwei sagittalen und einer frontalen Bruchlinie durchsetzt und der Knochen selbst in vier Stücke gebrochen.

Fig. 3.



Durch eine von vorn nach hinten den ganzen Corpus tali verlaufende Bruchspalte ist ein die ganze fibulare und einen kleinen Theil der tibialen Gelenkfläche tragendes laterales Bruchstück abgetrennt.

Fig. 4.

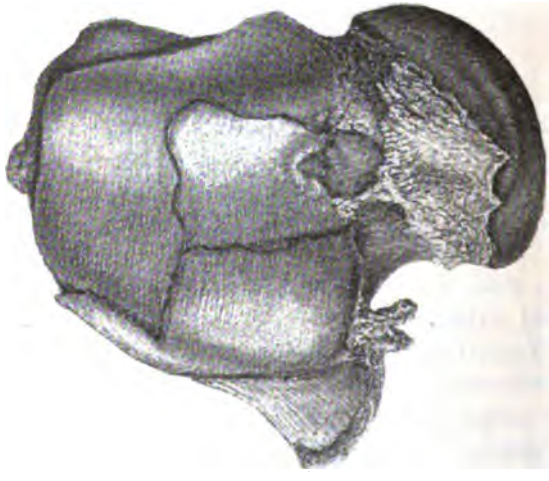

Eine zweite, anfänglich frontal nach innen, dann aber sagittal nach vorn verlaufende Bruchspalte trennt ein zweites, die hintere Hälfte der

tibialen und die ganze für den Malleolus internus bestimmte Gelenkfläche tragendes hackenförmiges Bruchstück so ab, dass zwischen dem ersten lateralen Bruchstück und dem eben beschriebenen medialen ein drittes

Fig. 5.

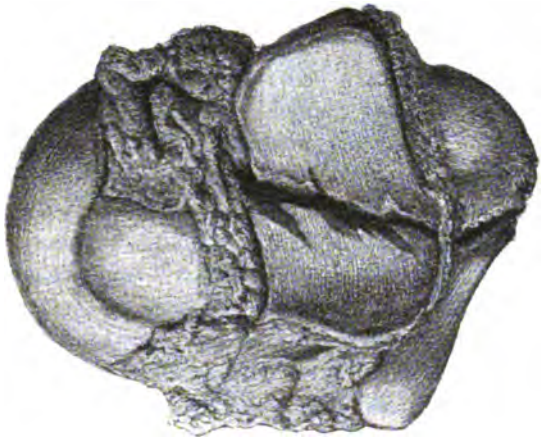

kleineres, den vorderen Theil der tibialen Gelenkfläche tragendes, schalenförmiges Bruchstück übrig bleibt.

Die beschriebenen Bruchspalten klaffen und vereinigen sich auf der unteren Seite des Sprungbeines zu einem einzigen sagittalen Riss. Das unversehrte Collum mit dem Caput tali bilden das vierte Bruchstück.

Fig. 6.

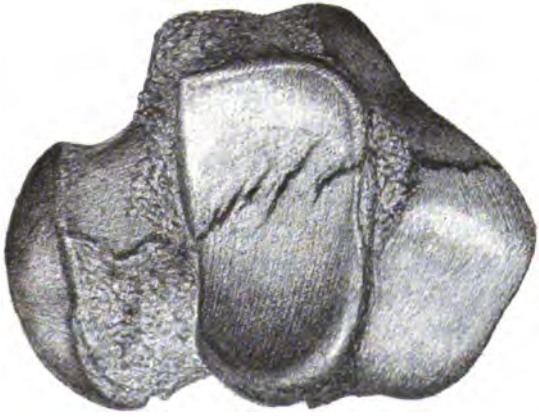

Während, wie oben beschrieben, das linke Sprungbein in vier Bruchstücke zerfallen ist, finden sich am rechten genau dieselben Bruchlinien, nur durchtrennen sie nicht den ganzen Knochen, sondern bilden nur

Fissuren. Es ist die rechtsseitige Fractur das getreue Spiegelbild der linksseitigen.

Der an der unteren Oberfläche (Gelenkfläche mit Calcaneus) vorhandene sagittale Riss ist an beiden Sprungbeinen nicht eine einfache continuirliche Continuitätstrennung, sondern setzt sich zusammen aus vielen hart an einander gerichteten Querrissen, zwischen denen am rechten Sprungbein noch schmale Knorpelbrücken stehen geblieben sind.

Diese Eigenthümlichkeit der unteren Risslinie wie auch die Congruenz der Bruchlinien an beiden Sprungbeinen regte eine genauere Untersuchung der Structur dieses Knochens an. Im Folgenden sind kurz die Resultate der über Veranlassung Prof. Nicoladoni's unternommenen Versuche mitgetheilt. Nachdem durch mehrere Schnitte mir die innere Architektur des Talus bekannt war, wurden an entkalkten Knochen mit runden Stacheln von wechselnder Stärke in verschiedener Tiefe Stichelungen ausgeführt, welche durch die zurückgelassenen Risse die Faserung der Compacta zeigten und ein Bild, welches mit der inneren Structur im Zusammenhang steht und mit den im Präparate vorgefundenen Spalten übereinstimmt, uns ergaben.

Im Sprungbein findet man zwei senkrecht auf einander stehende Hauptsysteme von Bälkchen und Lamellen.

Das eine zieht vom Kopfe nach hinten, während das zweite von der oberen Gelenksfläche für die Tibia, zur unteren für den Calcaneus verläuft.

Die von vorn nach hinten ziehenden Bälkchen kreuzen sich senkrecht mit dem zweiten System und verlieren sich in einer rundmaschigen Spongiosa (Meyer's Gelenksflächentrajectorien), die Bälkchen des zweiten Systems (die von dieser rundmaschigen Spongiosa nach unten ziehen) gelangen als solche bis in die Compacta der Gelenksfläche für den Calcaneus.

Diese Anordnung hängt damit zusammen, dass die Tibiafläche einen stets wechselnden Druck zu erfahren hat, während zwischen Talus und Calcaneus die Belastung mit nur minimalen Abweichungen stets in einer und derselben Richtung wirkt. Die Arbeiten von Meyer[1]), Roux[2]) u. A. belehren uns, dass eine solche rundmaschige Spongiosa überall dort zu finden ist, wo die Knochensubstanz einem vielfach in der Richtung wechselnden Drucke ausgesetzt ist, während dort, wo der Druck stets in derselben Richtung wirkt, eine solche vermittelnde Spongiosa zwischen Lamellensystem und Compacta fehlt.

1) Zur genauen Kenntniss der Substantia spongiosa der Knochen. 1882.
2) Beiträge zur Morphologie der functionellen Anpassung. 1885.

Die Stichelungen auf der tibialen Gelenksfläche des Sprungbeines ergaben um den bohrenden Stachel herum nur regellose nach allen Richtungen ausstrahlende Fissuren, während an der unteren Gelenksfläche stets nur in einer bestimmten Richtung verlaufende Risse entstanden und zwar parallel zur Längsaxe des Gelenks.

Dieselben Querrisse aber fanden wir an den beiden Sprungbeinen unseres Falles, dieselben setzten die beschriebene sagittale Bruchlinie an der unteren Fläche zusammen.

Der directe Uebergang der senkrechten von oben nach unten ziehenden Lamellen in die Compacta war die Ursache der so eigenthümlichen Gestaltung der Fissur.

XXV.

Zur Diagnose der Darmruptur.

Von

Dr. Fritz Berndt
in Stralsund.

Während bis vor ca. 10 Jahren bei der bis dahin üblichen exspectativen resp. Opiumbehandlung fast alle Darmrupturen ohne Ausnahme tödtlich verliefen, sind in letzter Zeit mehrere Beobachtungen mitgetheilt, die beweisen, dass durch rechtzeitig ausgeführte Laparotomie mit Naht des Darmrisses die Kranken gerettet werden können. Die Hauptschwierigkeiten macht aber nach wie vor die Diagnose. Gerade das Symptom, welches uns nach einer Contusion des Unterleibs eine Darmruptur mit absoluter Sicherheit anzeigt, nämlich das Verschwinden der Leberdämpfung, kann in einzelnen Fällen erwiesenermaassen fehlen oder tritt wenigstens nicht sofort nach der Verletzung auf. Daher dürfte auch der Vorschlag von Senn (Einleiten von Wasserstoffgas per anum, dabei momentanes Verschwinden der Leberdämpfung) nicht in allen Fällen brauchbare und unzweifelhafte Resultate liefern (z. B. bei sehr kleinem Darmriss, der nur minimale Gasmengen durchlässt), ganz abgesehen davon, dass diese Methode die grosse Gefahr in sich birgt, bei incompletem Darmriss durch Erhöhung des inneren Druckes die Perforation complet zu machen. Doch liegen hierüber noch keine ausgedehnten Erfahrungen vor.

Alle anderen Symptome sind zur Diagnose nur theilweise zu verwerthen, da sie meist unklar sind und ihr Auftreten von verschiedenen Nebenumständen, wie z. B. Empfindlichkeit des Patienten und Ausdehnung der Verletzung, abhängig ist.

Dahin gehört z. B. der locale Schmerz, auf den Beck[1]) besonderes Gewicht legt. Derselbe soll immer spontan vorhanden sein und durch Druck nicht erhöht werden. Nur dürfte es schwierig sein, zu beurtheilen, ob der Schmerz wirklich an der Rupturstelle em-

1) Deutsche Zeitschrift für Chirurgie. Bd. XI, XV, XIX.

pfunden wird oder nicht vielmehr in den Bauchdecken an der Stelle der Contusion.

Ferner sollen nach Beck bei einer Darmruptur die Shokerscheinungen unmittelbar in die Symptome der Peritonitis übergehen, während bei einfacher Contusion eine schnelle Restitutio ad integrum eintritt. Aber wie soll man unterscheiden, wann die Shokwirkung aufhört und wo die Peritonitis anfängt? Irgend welche sicheren Anhaltspunkte hat man dabei jedenfalls nicht. Andererseits giebt es eine Anzahl gut beobachteter Fälle, in denen nach schnellem Ablauf der Shokwirkung und darauffolgendem mehrtägigen relativen Wohlbefinden erst dann, also nach einigen Tagen eine heftige Peritonitis (resp. die deutlichen Symtome derselben) eintrat, die schnell zum Tode führte.

In einer früheren Arbeit [1]) habe ich mich schon mit dem vorliegenden Thema beschäftigt und dabei auf ein Symptom aufmerksam gemacht, welches bisher so gut wie gar keine Beachtung gefunden hat und doch in vielen Fällen geeignet ist, in einem relativ frühen Stadium nach der Verletzung die Diagnose zu sichern. Dabei will ich gleich bemerken, dass dieses Symptom ebenfalls, wie alle anderen, bei vorliegender Darmruptur fehlen kann. Sein Ausbleiben lässt also eine Darmruptur keineswegs ausschliessen. (Vgl. die beiden in der Greifswalder chirurgischen Klinik beobachteten und in meiner oben erwähnten Arbeit genauer beschriebenen Fälle.) Andererseits ist es aber, wenn es nach Contusion des Unterleibs in der charakteristischen Form auftritt, von pathognostischer Bedeutung. Dieses Symptom ist das Erbrechen, nicht an sich, sondern in der Art, wie es bei Darmruptur sich zeigt, nämlich als häufiges resp. unstillbares Erbrechen vornehmlich galliger Massen.

Vergleicht man nämlich die in der Literatur genauer beschriebenen Fälle von Darmruptur mit denen von einfacher Contusion, so muss sofort auffallen, dass bei letzteren stets höchstens 2—3 mal Erbrechen auftrat, während bei Darmruptur das Erbrechen in allen Fällen, in denen es erwähnt ist, als unstillbar resp. häufig bezeichnet wird. Betreffs genauerer Einzelheiten muss ich, um Wiederholungen zu vermeiden, auf meine frühere Arbeit verweisen. Nur das möchte ich noch erwähnen, dass sich dieses verschiedene Verhalten leicht folgendermaassen erklären lässt: Bei einfacher Contusion des Bauches

1) Zur Pathologie und Therapie der Darmruptur. Dissertation. Verlag von Julius Abel, Greifswald 1889.

(ohne Darmverletzung) tritt das Erbrechen, das als Reflexwirkung aufzufassen ist, nur einmal oder einige Male auf, weil der auf die sensiblen Nerven ausgeübte Reiz nur ein momentaner, rasch vorübergehender ist. Bei Darmruptur dagegen bedingen die Gas- und Flüssigkeitsmassen, die sich infolge der Peristaltik fortwährend durch die Oeffnung hindurchdrängen (sowie die von dort ausgehende Peritonitis), fortwährend neue mechanische wie chemische Reize auf die durchrissenen Nerven, daher häufiges resp. unstillbares Erbrechen.

Vor Kurzem hatte ich nun Gelegenheit, an einem einschlägigen Fall die Wichtigkeit des erwähnten Symptomes und damit die Richtigkeit meiner Angaben bestätigt zu finden. Da dieser Fall auch sonst Interesse verdienen dürfte, namentlich insofern, als er in allen Einzelheiten ein typischer Fall von Darmruptur ist, so will ich ihn etwas ausführlicher mittheilen.

Der 31jährige Arbeiter T. aus Stralsund wollte am 11. Juli Nachmittags das Geleise der Hafenbahn überschreiten. Dabei blieb er mit einem Fuss hinter der Schiene hängen, stolperte und fiel vornüber mit dem Bauch auf das Steinpflaster; ob er dabei auf einen hervorragenden Stein oder dergleichen gefallen ist, kann er nicht angeben. Er empfand sofort einen heftigen Schmerz im Unterleib, so dass er sich zunächst nicht erheben konnte, sondern 1½ Stunden liegen blieb. Dann ging er nach Hause, brauchte jedoch zu dem circa 10 Minuten erfordernden Wege eine Stunde. Zu Hause angekommen, legte er sich ins Bett, da sich ausser den Schmerzen eine allmählich zunehmende Uebelkeit einstellte. Abends circa 8 Uhr liess er einen Arzt holen. Derselbe fand das Abdomen etwas aufgetrieben und diffus sehr schmerzhaft. Urin hatte Patient spontan gelassen. — Nachts stellte sich Erbrechen ein, das dann auch den ganzen Tag (12. Juli) andauerte und ausser geringen Mengen von genossener Flüssigkeit hauptsächlich gallig-schleimige Massen zu Tage förderte.

Die Untersuchung (12. Juli Abends 6½ Uhr) ergab Folgendes:

Kräftiger, mittelgrosser Mann. Gesichtszüge verfallen, blass, Augen tiefliegend, Nase spitz. Puls klein und frequent, Zunge trocken; kein Fieber.

Abdomen gleichmässig, doch nicht stark aufgetrieben, spontan und auf Druck diffus schmerzhaft; irgend eine besonders schmerzhafte Stelle lässt sich nicht bestimmen. Die Percussion ergiebt überall tympanitischen Schall, nirgends eine Dämpfung.

Die Leberdämpfung fehlt völlig.

Sofort in Narkose (anfangs circa 3 Minuten lang Chloroform, dann Aether) Eröffnung des Bauches durch Schnitt vom Schwertfortsatz bis zur Symphyse. Bei Eröffnung des Peritoneums zischt Gas heraus. Es entleert sich ausserdem eine grosse Menge kothig riechender, trüber, gelblicher Flüssigkeit, die einzelne kleine Speisebrocken (Kartoffelstückchen u. s. w.) enthält. Die Därme in grosser Ausdehnung dunkelroth, mit frischem, dicken Fibrinbelag bedeckt. Der Darm wird schnell von einer

gerade vorliegenden Darmschlinge aus systematisch abgesucht, die hervorgezogenen Partien immer sofort wieder reponirt. Nach kurzem Suchen findet sich in einer Dünndarmschlinge am freien Rande des Darms die Rupturstelle. Dieselbe stellt eine knapp 1 Cm. lange, in der Längsrichtung des Darmes verlaufende Oeffnung dar, aus der die Schleimhaut wulstig prolabirt ist; trübe Flüssigkeit und Gasblasen entleeren sich beim Anfassen des Darmes daraus. Weitere Verletzungen nicht zu finden.

Nach provisorischem Abklemmen des Darmstücks mit Gummiröhrchen keilförmige Excision der Rupturstelle, fortlaufende Serosa-Muscularisnaht mit Seide. Austupfen der Flüssigkeit aus der Bauchhöhle mit grossen Mullbäuschen, Schluss der Bauchwunde in zwei Etagen. Dauer der Operation knapp eine Stunde.

Der Puls, der zu Anfang der Narkose recht schlecht wurde, erwies sich am Schluss derselben — offenbar infolge der Aetherinhalationen — bedeutend kräftiger.

Aethereinspritzungen. — Nachts 12 Uhr Exitus.

Section 12 Stunden post mortem: Starke Fäulnisserscheinungen, Bauchdecken grün. In der Bauchhöhle trübe stinkende Flüssigkeit, Darmschlingen mit schmierigem Belage bedeckt, locker mit einander verklebt. Die Rupturstelle liegt ca. 2 Mm. über der Ileocöcalklappe. Die Naht ist wasser- und gasdicht. Weitere Verletzungen nicht vorhanden.

Was zunächst im vorliegenden Falle die Diagnose betrifft, so möchte ich Folgendes bemerken:

Als mir am 12. Juli Vormittags der behandelnde College die Sache erzählte und dabei erwähnte, dass der Mann die ganze Nacht hindurch gebrochen habe, bat ich ihn sofort, den Patienten zur Operation zu schicken, da es sich höchst wahrscheinlich um Darmruptur handele. Leider verzögerte sich durch widrige äussere Umstände die Sache dermaassen, dass ich den Mann erst 7—8 Stunden später, Abends ½7 Uhr zu Gesicht bekam. Der erste Anblick musste sofort die Diagnose bestätigen, überdies genügten einige Percussionsschläge, um das völlige Fehlen der Leberdämpfung zu constatiren und damit jeden Zweifel zu beseitigen.

Hinterher habe ich mir Vorwürfe gemacht, dass ich den Mann überhaupt noch operirte. Die aschfahle Gesichtsfarbe, die tiefliegenden Augen und die trockene Zunge konnten kaum einen Zweifel an dem bevorstehenden Ausgang aufkommen lassen. Aber andererseits, glaube ich, wird mir jeder, der solche Fälle zu beobachten Gelegenheit hatte, zugeben, dass es im einzelnen Falle ausserordentlich schwer sein kann, sich für oder gegen einen chirurgischen Eingriff zu entscheiden, zumal wenn man sich an Fälle erinnert, wie die beiden von Lahoda[1]) mitgetheilten, von denen der erste allerdings ge-

1) Wiener klin. Wochenschrift. IV. 45. 1891.

radezu fabelhaft klingt: Die Laparotomie wurde erst 80 Stunden nach erfolgtem Trauma gemacht; trotz ausgedehnter fibrinös-eitriger Peritonitis erfolgte Heilung. Der zweite Fall, bei dem nach 25 Stunden der Bauchschnitt gemacht wurde, wo ebenfalls ausgedehnte Peritonitis sich zeigte, verlief auch günstig.

Moty[1]) räth, falls die Diagnose feststeht, auch bei bestehender Peritonitis zu operiren, falls dieselbe nicht zu weit vorgeschritten und der Leib nicht zu sehr aufgetrieben ist.

Im vorliegenden Falle kam der Patient circa 28—30 Stunden nach der Verletzung zur Operation. Der Leib war nur mässig aufgetrieben, die Druckschmerzhaftigkeit keineswegs so stark, wie sonst bei florider Peritonitis. Der Puls war immerhin noch leidlich — dies alles bewog mich zur Operation. Der Exitus erfolgte in diesem Falle, wie so häufig, nicht infolge der Peritonitis an sich, sondern infolge der Sepsis, wie ja auch schon Wegner in seiner bekannten Arbeit die Septicämie als die wesentliche, das Leben bedrohende Gefahr in vielen Fällen von Peritonitis bezeichnet.

Der Fall beweist wieder, wie schon so mancher andere, dass es von einschneidender Wichtigkeit ist, bei Darmruptur möglichst früh chirurgisch vorzugehen. An der Richtigkeit dieses Satzes können auch die beiden oben citirten Fälle von Lahoda, wenn sie auch trotz später Operation glücklich verlaufen sind, nichts ändern. Man muss sie eben als Ausnahmen betrachten.

Der Tod tritt bei circa 75 Procent aller Darmrupturen innerhalb der ersten 48 Stunden ein (vgl. meine frühere Arbeit), eine Thatsache, die uns mit untrüglicher Deutlichkeit zeigt, dass wir nicht viele Zeit zum Zuwarten haben. Es kommt demnach Alles darauf an, möglichst frühzeitig eine sichere oder annähernd sichere Diagnose zu stellen; ich möchte deshalb die dafür wesentlichen Momente hier noch einmal kurz zusammenfassen:

1. Das Fehlen der Leberdämpfung nach einer Contusion des Unterleibs (Moritz) ist als sicheres Zeichen einer Darmruptur zu betrachten.

2. Häufiges resp. unstillbares Erbrechen nach Contusion des Abdomens ist ebenfalls als sicheres Zeichen von Darmruptur anzusehen.

3. Spontane Schmerzhaftigkeit des Abdomens nach Contusion ist für die Diagnose einer Darmruptur nur mit Vorsicht zu verwerthen.

4. Das Auftreten von Peritonitis nach Contusion des Abdomens ist ebenfalls ein sicheres Zeichen von Darmruptur, falls andere Ver-

1) Revue de Chir. X, 11. p. 878. 1890.

letzungen, wie Nieren-, Blasen-, Leber- und Milzruptur, ausgeschlossen werden können.

Für die Frage: Operation oder nicht? wäre zu beachten:

1. Bei sicherer Diagnose ist sofortige Laparotomie indicirt.

2. Probelaparotomien bei Contusion des Unterleibs sind im Allgemeinen zu verwerfen; bei diagnostisch unklaren Fällen soll man exspectativ verfahren (Moty).

3. Treten bald nach der Verletzung (24—30 Stunden) Zeichen von Sepsis auf, so ist von einem Eingriff abzusehen. Als besonders bedenkliches Symptom ist in dieser Beziehung das Fehlen der Temperaturerhöhung bei schwerer Störung des Allgemeinbefindens zu betrachten.

4. Bei der Operation kommt es besonders auf Schnelligkeit und Zartheit bei den Manipulationen an, namentlich wenn schon Peritonitis vorhanden ist. Daher grosser Bauchschnitt, rasches systematisches Absuchen des Darmes bei Vermeidung von gewaltsamem Zerren und Drücken, womöglich keine Darmresection, sondern entweder einfache Lembert'sche Naht der Rissstelle oder höchstens keilförmige Excision der Rupturstelle mit einfacher fortlaufender Serosa-Muscularisnaht, Aufsaugen von Flüssigkeit durch sterile Gaze, kein Ausspülen mit antiseptischen Flüssigkeiten.

XXVI.

Entfernung von Fremdkörpern aus dem Kehlkopf eines 1 3/4 jährigen Kindes.

Von

Dr. Fritz Berndt
in Stralsund.

Die 1 3/4 jährige Paula R. wurde am 21. December 1892 Abends wegen hochgradiger Athemnoth auf die chirurgische Abtheilung des hiesigen städtischen Krankenhauses aufgenommen. Das bis dahin völlig gesunde Kind hatte nach Angabe der Eltern am Nachmittag einen Wallnusskern gegessen und dabei plötzlich einen Erstickungsanfall bekommen. Ein schleunigst herbeigerufener Arzt verordnete sofort ein Brechmittel, jedoch erfolglos: die Athmung blieb stark behindert.

Bei der Aufnahme war die Respiration etwas beschleunigt. Bei jeder Inspiration deutliche Einziehung des Epigastriums und starker Stridor, die sich bei jeder Aufregung des Kindes steigerten. Dabei konnte es laut schreien, die Stimme war kaum merklich abgeschwächt, aber rauh; jedoch konnte man deutlich wahrnehmen, dass es dem Kinde nicht leicht wurde, einen lauten Schrei auszustossen, es musste sich dabei erheblich anstrengen. Vom Munde aus konnte man am Kehlkopfeingang nichts Abnormes fühlen. — In Anbetracht des jugendlichen Alters und der grossen Aufregung des kleinen Patienten wurde von dem Versuch einer laryngoskopischen Untersuchung abgestanden. Ohnehin musste man aus dem Stridor, der zum Schreien erforderlichen Anstrengung und der rauhen Stimme schliessen, dass das Athmungshinderniss im Kehlkopf sass. — Nach der sofort in Narkose ausgeführten Tracheotomia inf. und Einlegung einer Canüle war dann auch die Athmung sofort völlig frei. Von einem weiteren Eingriff wurde vorläufig abgesehen, um das Kind sich erst wieder etwas erholen zu lassen.

In den nächsten Tagen trat eine mässige Bronchitis auf, die jedoch schon am Ende der ersten Woche geschwunden war.

Am 10. Tage nach der Tracheotomie wurde versuchsweise die Canüle entfernt. Doch schon nach wenigen Minuten musste dieselbe wegen heftiger Athemnoth wieder eingeführt werden. Ein zweiter, einige Tage später gemachter Versuch hatte dasselbe Resultat. Daher am

4. Januar 1893 Operation in Narkose. Entfernung der Canüle, da das Schild derselben bei der Kleinheit des Halses über die Hälfte des Operationsfeldes einnahm. Incision vom Zungenbein bis zur Tracheotomiewunde. Der Isthmus der Schilddrüse wird von der Trachea stumpf ab-

gelöst, mit zwei Seidenfäden rechts und links unterbunden und dann in der Mitte durchschnitten. Nunmehr wird die ganze blossgelegte Trachea mit einem geknöpften Messer von der Tracheotomiewunde bis zum Ringknorpel gespalten: dabei kommen unter dem letzteren zwei erbsengrosse Körperchen zum Vorschein, die sich als Theile eines Wallnusskernes erweisen. Entfernung derselben mit einer Pincette. Sodann wird der Ringknorpel und das Ligament. conicum bis zum unteren Schildknorpelrande gespalten: Man sieht jetzt einen dritten Körper durch die Glottis in den unteren Kehlkopfraum hinabragen, der sich leicht mit der Pincette hervorziehen lässt; derselbe ist ebenfalls ein Stück Nusskern und über 1 Cm. lang, 4 Mm. breit. — Nunmehr lässt sich ein Jaques-Patentkatheter Nr. 10 anstandslos durch den Kehlkopf in den Pharynx vorschieben. — Die Schleimhaut des Kehlkopfs zeigt sich geschwollen und geröthet, ist jedoch, soweit sichtbar, ohne schwerere Veränderungen.

Die Wunde des Ringknorpels wird mit einer perichondralen feinen Seidennaht geschlossen, einige ebensolche Nähte schliessen die Trachealwunde bis auf die Stelle, wo vorher die Cantile gelegen hatte; dieselbe wird hier wieder eingeführt, die ganze äussere (Weichtheil-) Wunde mit Jodoformgaze tamponirt. Eine Hautnaht sichert den Tampon. — Der weitere Verlauf war fieberlos. 4 Tage nach der Operation wurde der Jodoformgazetampon entfernt, wobei das Kind laut aufschrie: die Tracheal- und Kehlkopfwunde erwies sich als geschlossen. Cantile am 8. Tage fortgelassen, 3 Tage später Entlassung des Kindes mit oberflächlicher Granulationsstelle. Die Sprache war gut und deutlich, die Stimme aber noch leicht heiser. Nach circa ½ Jahr war dieselbe völlig klar und kräftig, das Kind war dauernd wohl geblieben, Athemnoth nicht wieder aufgetreten.

Soweit ich die Literatur durchgesehen habe, finden sich in derselben nur wenige Fälle, wo bei so jungen Kindern Fremdkörper aus den Luftwegen mit Glück, d. h. mit Erhaltung des Lebens auf operativem Wege entfernt wurden. Und speciell die Fälle von Fremdkörpern im Kehlkopf bilden dabei einen ganz verschwindend kleinen Bruchtheil.

Auffallend ist zunächst an dem vorliegenden Fall, dass das Kind trotz der Einklemmung der 3 Fremdkörper in der Glottis noch laut schreien konnte. Es erklärt sich das nur aus der ausserordentlichen Biegsamkeit der kindlichen Kehlkopfknorpel und der Dehnbarkeit ihrer Verbindungen. Die Fremdkörper haben offenbar im hinteren Abschnitt der Rima glottidis, in der Glottis respiratoria gesessen, so dass es dem Kinde noch möglich war, bei forcirtem Anlauten die Stimmbänder annähernd zusammenzubringen. Wenn man aber die vorher erwähnten Symptome in Betracht zog, so konnte man doch in der Diagnose nicht zweifelhaft sein, wenn es auch nicht möglich war, dieselbe durch die Laryngoskopie zu bestätigen.

Man wird letzteres ja in allen Fällen versuchen, wo es sich um Erwachsene oder ältere Kinder handelt, ebenso wie man hier auch bestrebt sein wird, etwaige Fremdkörper auf endolaryngealem Wege zu entfernen. Bei ganz jungen Kindern aber, bei denen infolge der Kleinheit der Verhältnisse die Untersuchung mit dem Kehlkopfspiegel schon unter normalen Umständen sehr erhebliche Schwierigkeiten macht und häufig überhaupt nicht ausführbar ist, dürfte von solchen Versuchen ganz abzusehen sein, zumal die Gefahr nahe liegt, dass bei dem heftigen Sträuben der aufgeregten Kleinen ein eventuell im Kehlkopf sitzender Fremdkörper durch eine kräftige Inspiration in einen Bronchus herabgesaugt werden könnte.

Wenn also mit Zuhülfenahme der Anamnese durch die vorliegenden Symptome die Anwesenheit eines Fremdkörpers im Kehlkopf constatirt oder sehr wahrscheinlich gemacht ist, so dürfte es sich bei jungen Kindern empfehlen, nicht erst mit — noch dazu nicht ganz ungefährlichen — laryngoskopischen Versuchen Zeit zu verlieren, sondern sofort zur Tracheotomie zu schreiten, um dann je nach dem Zustand des Kindes sofort oder später durch partielle oder totale Laryngofissur den Fremdkörper zu entfernen.

Die Operation wird allerdings keinesfalls eine leichte sein. Auch im vorliegenden Fall war sie recht schwierig und mühsam. Wie schon oben erwähnt, musste nach Einleitung der Narkose die Canüle entfernt werden, weil ihr Schild bei der Kleinheit des kindlichen Halses über die Hälfte des Operationsfeldes bedeckte. Nach etwa 1—2 Minuten jedoch, nachdem ich gerade die ersten Schnitte gemacht hatte, trat infolge der Ansaugung der Ränder der Tracheotomiewunde eine so starke Cyanose ein, dass ich die Canüle schleunigst wieder einführen musste. Nachdem dann die Athmung wieder regulär geworden und gleichzeitig einige Tropfen Chloroform gegeben waren, musste die Canüle wieder entfernt werden, um Raum für die weitere Operation zu gewinnen. Dieses Spiel wiederholte sich dann alle paar Minuten, so dass die Canüle während der circa 1½ Stunde dauernden Operation an 20 mal herausgenommen und wieder eingeführt werden musste. Um so erfreulicher war es, dass eine glatte Heilung die während der Operation ausgestandene Sorge und Mühe lohnte. Die Stimme des Kindes ist völlig normal geworden, wie ich mich bei einem kürzlich ausgeführten Besuch (August 1894) überzeugt habe.

XXVII.

Aus der chirurg. Klinik und dem patholog. Institut zu Marburg.

Ueber breitbasige Zottenpolypen der menschlichen Harnblase und deren Uebergang in maligne Neubildung.

Von

Dr. Fritz Colley,
Assistenzarzt der chirurg. Klinik.

Die Tumoren der menschlichen Harnblase sind im letzten Jahrzehnt von den verschiedensten Seiten her eingehend untersucht und kritisch beleuchtet worden, so dass die Discussion über die Hauptpunkte dieser Erkrankung sowohl in histologischer, wie auch in klinischer Beziehung für den Augenblick als abgeschlossen betrachtet werden kann. Es wäre müssig, jetzt darüber zu debattiren, ob es primäre Krebse der Harnblase giebt, resp. ob bei der Entfernung einer Neubildung die Sectio mediana oder alta vorzuziehen sei. Auch über die Stellung der Diagnose und die Indicationen zur Operation herrscht Einigkeit.

Immerhin bleibt im Einzelnen noch Manches zu ergänzen, und speciell über eine Geschwulstart bestehen, was die Ausdehnung ihrer Bösartigkeit anlangt, noch sehr verschiedene Ansichten; ich meine diejenigen Tumoren, welche polypenartig in das Innere der Blase hineinragen, die einen mit Epithel bekleideten, bindegewebigen Grundstock haben: die Zottenpolypen (Fibroma papillare, Papilloma, Epithelioma papillare) und zwar von diesen wiederum die mit breiter Basis der Unterlage aufsitzenden; während die Gutartigkeit der dünngestielten ausser Frage steht. Der eine beobachtet die mit diesem Leiden behafteten Kranken oft Jahre, ja Jahrzehnte lang, sieht dann noch nicht selten nach einer radicalen Operation Heilung eintreten und hält sich deswegen für berechtigt, von einer gutartigen Geschwulst zu sprechen, während wiederum ein anderer durch makroskopische und mikroskopische Untersuchung die Diagnose auf carcinomatöse Degeneration zu stellen sich genöthigt sieht.

Ich war in der Lage, zwei derartige Fälle histologisch eingehend zu untersuchen, und habe mich, einem Wunsche des Herrn Geheimrathes Küster folgend, zur Veröffentlichung dieser Arbeit entschlossen, da ich glauben darf, eine bisher noch bestehende Lücke in der Lehre von diesen Tumoren auszufüllen. Denn für das Bedürfniss des Chirurgen ist es nicht nur wichtig, zu wissen, dass diese oftmals so harmlos erscheinenden Dinge bösartig werden und sich generalisiren können, sondern es dürfte auch nicht ohne Interesse für den Praktiker sein, zu wissen, wie dieser Process vor sich geht, auf welche Weise die Epithelien in den bindegewebigen Stiel und in die Blasenwand hinein gelangen.

Zunächst lasse ich die Krankengeschichten folgen.

I. Max M., 60 Jahre alt, Landwirth aus Bruchkoebel. Das Leiden begann ohne äussere Ursache 8 Jahre vor der Aufnahme in die Klinik mit Hämaturie ohne Schmerz. Dieses Blutharnen hielt nur etwa 14 Tage an, verschwand spontan, wie es gekommen, und in dem Zeitraum von vollen 7 Jahren traten keine Krankheitssymptome wieder auf. Im September 1891 zeigte sich wiederum spontan blutig gefärbter Urin. Von dieser Zeit an war der Harn fast ständig mehr oder weniger mit Blut durchsetzt, wurde mit mehr oder weniger Schmerz entleert, enthielt auch des Oefteren feste Bestandtheile bis zu Linsengrösse. Seit October 1892 trat zeitweilig unwillkürlicher Abgang des Urines ein. Unter diesen Symptomen erfolgte am 25. November 1892 die Aufnahme in die Klinik.

Status praesens: Der Urin des kräftig gebauten, etwas anämischen, mit Ausnahme des Systema uropoeticum gesunden Mannes ist stark mit Blut untermischt, enthält ausser ausgelauchten rothen Blutkörperchen reichlich weisse Blutzellen und grosse Pflasterepithelien, auch eine erhebliche Quantität Eiweiss nach dem Filtriren; keine Cylinder. Die Prostata ist etwas vergrössert. Der Katheterismus gelingt leicht, vermittels des Löffelkatheters wird eine kleine Zotte von Bohnengrösse entleert, die mikroskopisch das Bild der typischen Blasenzotte darbietet (die genaue Beschreibung folgt weiter unten). Die Capacität der Blase ist verringert; 150 Grm. Wasser werden nur mit gewissem Widerstande eingespritzt. Die Cystoskopie misslingt. In der Narkose erscheint die Blase bei bimanueller Untersuchung entschieden vergrössert, die Blasenwand fühlt sich nirgends infiltrirt an.

Die Diagnose wurde gestellt auf Zottenpolypen. Am 28. November 1892 wurde bei Trendelenburg'scher Beckenhochlagerung die Sectio alta gemacht. Die Blase war vollkommen angefüllt mit weichen, bläulich-rothen, erdbeerartigen, theils breitbasigen Geschwulstmassen, von denen einige Wallnussgrösse erreichten. Nur ein Theil des Vertex und der rechten oberen Seitenwand zeigte normale Schleimhaut. Die Geschwülste wurden theils unter der Leitung des Auges, theils unter Leitung des Fingers abgetragen, die Wundflächen kauterisirt. Die Uretermündungen kamen nicht zu Gesicht. Tamponade der Blase. Bauchlage. — Die Operation hatte $^5/_4$ Stunden gedauert.

Das Bewusstsein kehrte nach der Operation wieder, doch war der Puls klein und leicht unterdrückbar. In der Nacht wurde die Athmung sehr tief und etwas beschleunigt. Subcutane Kochsalzinfusionen. Der Exitus tritt gegen Morgen ein. Der Verband war verschiedentlich mit Urin durchtränkt. Die Section wurde 8 Stunden post mortem im pathologischen Institute vorgenommen.

Sectionsbefund (Dr. Saxer): Papilloma vesicae urinariae exstirpatum, dilatatio et hypertrophia vesicae, status villosus mucosae. Dilatatio ureteris utriusque praecipue sinistri. Hydronephrosis sinistra, hydronephrosis levis dextra. Hypertrophia ventriculi sinistri cordis; arteriosclerosis. Emphysema pulmonum. Atrophia lienis et hepatis. Anaemia gravis.

Das Gehirn mit seinen Häuten und der Schädel bieten ausser hochgradiger Anämie der ersteren nichts Besonderes dar.

In der Mittellinie zwischen Nabel und Symphyse ist eine 9 Cm. lange, 3 Cm. breite, platte Längswunde, welche die ganze Bauchwand durchsetzt. Stand des Zwerchfelles links oberer, rechts unterer Rand der 5. Rippe. Die Lungen liegen weit vor, besonders die rechte, welche theilweise verwachsen ist. Der Herzbeutel liegt in grösserer Ausdehnung unbedeckt; er enthält wenig klare, gelbliche Flüssigkeit. Das Herz ist an der Oberfläche fettreich und vergrössert, besonders der linke Ventrikel. Der rechte Ventrikel ist schlaff; aus ihm entleeren sich etwa 4 Ccm. Blut- und Cruormasse. Im linken Ventrikel ist ebenfalls nur sehr wenig Cruor. Der rechte Vorhof enthält bedeutend mehr Cruormasse und Speckhautgerinnsel, ausserdem etwas flüssiges Blut. Der linke Vorhof hat sehr wenig Inhalt. Die Wandung ist hellbräunlich, die Klappen sind normal. Papillarmuskel kräftig. Die Aorta hat kleine gelbliche Stellen in der Nähe der Klappen aufzuweisen. Das Ostium der Coronararterien ist verengt, die Aortenwand ist hier am meisten verdickt, so dass die Sonde nur noch eben in die Lumina eindringen kann. Die Aortenklappen sind im mittleren Theil leicht verdickt, die Ränder leicht gefenstert. Die Lungen, auf der linken Seite schwer zu lösen, sind auf dieser Seite schlaff, ziemlich lufthaftig, die Oberfläche ist hellgrau mit schwarzer Pigmentirung; auf der Schnittfläche ist sie hellgrau. Oedem ist nicht vorhanden; es besteht hochgradige Anämie, die grösseren Gefässe sind blutleer. Die Lungenbläschen sind erweitert. Die rechte Lunge ist nicht adhärent, der Umfang ist bedeutend. Die Oberfläche ist etwas höckerig durch verschiedene Luftfüllung im oberen und mittleren Lappen. Die Lungenbläschen sind vergrössert. Aus dem Schnitt entleert sich bei Druck ein heller Schaum; der untere Lappen ist ödematös.

Nach Entfernung eines in der Operationswunde liegenden Tampons überblickt man das Innere der an die Bauchwand durch einige Nähte fixirten Harnblase. Der herausgezogene Tampon enthält keine Spur von Blut. Das Peritoneum ist nirgends eröffnet, überall glatt und spiegelnd. Auch der Serosaüberzug der Blase erscheint ganz unverändert. Die Milz ist nicht vergrössert, das Parenchym ganz ausserordentlich blass, die Consistenz zäh. Die Leber ist ziemlich klein, ebenfalls sehr anämisch, mit deutlichen ziemlich kleinen Läppchen. Magen, Darm und

Mesenterium sind ohne Besonderheiten. Die Nieren werden im Zusammenhang mit den Organen des kleinen Beckens und den grossen Gefässen herausgenommen. Die linke Niere ist ausserordentlich vergrössert: 15 Cm. lang, im Hilus 6—7 breit (ohne Becken) und an der dicksten Stelle bis 6 Cm. dick; ihre Oberfläche ist sehr blass, gelblichweiss, ausserdem deutlich lappig, indem zwischen eingezogene Stellen sich stark gebuckelte hervordrängen. Die Niere ist von prall elastischer Consistenz, bereits für das Gesicht deutlich durch Flüssigkeit ausgedehnt. Das Nierenbecken ist ebenfalls ausserordentlich erweitert, prall gefüllt, schwappend und geht allmählich in den dünnwandigen, stark dilatirten, reichlich fingerdicken, vielfach geschlängelten Ureter über. (Die Niere wird nicht aufgeschnitten, sondern anderweitig conservirt.) Die rechte Niere ist ebenfalls gross und blass, die Kapsel lässt sich, wie bei der linken, leicht abziehen. Das Nierenbecken und die Kelche sind ebenfalls erweitert, doch lange nicht in dem Grade wie links. Die Schleimhaut des Beckens ist glatt und blass, die Markkegel deutlich abgeplattet. Das Parenchym im Ganzen, abgesehen von der hochgradigen Blässe, ohne gröbere Veränderungen. Mikroskopisch findet sich in der Niere verbreitete feinkörnige Verfettung sowohl der gewundenen, wie der geraden Kanälchen. Der Ureter ist deutlich erweitert bis auf ungefähr Bleistiftdicke. Die Harnblase ist stark vergrössert und sehr dickwandig, circa 1½ Cm. Wandstärke; dabei ist sie aber, zwischen die Finger genommen, nirgends hart anzufühlen, überall ist eine gleiche, ziemlich weiche Consistenz. Nur auf dem Vertex ist dicht unter der Serosa ein etwas härterer, kirschgrosser Knoten durchzufühlen, der gegen die übrige Blase beweglich ist, auf dem Durchschnitt aus derbem, weisslichem Gewebe besteht, das in der Mitte einen kleinen Eiterherd einschliesst. Mit dem Blaseninnern ist eine Communication dieses Gebildes, das dem Ende des Urachus entspricht, nicht nachzuweisen. Die Schleimhaut der Blase ist nur zum Theil erhalten, zum grössten Theil ist das Blaseninnere eingenommen durch schwärzliche Brandschorfe, in denen stellenweise noch Reste von Gewebsstümpfen, Gefässe u. s. w. zu erkennen sind. Namentlich reichlich sind sie an der linken Seite der hinteren Blasenwand an einer Stelle, die sich bei näherer Untersuchung als die Einmündungstelle des linken Ureters erweist. Erst nach verschiedenen Versuchen, die Sonde in denselben einzuführen, entleert sich auf Druck aus dem Nierenbecken Urin in die Blase. Die Mündung des rechten Ureters ist ungewöhnlich weit, mit wulstigem Rande, etwas weiter vom Orificium entfernt, als gewöhnlich. Der erhaltene Theil der Blasenschleimhaut hat ein eigenthümliches, fast sammetartiges Aussehen durch einen Besatz von dichtgedrängten, kleinsten Zöttchen. Die Prostata ist nicht vergrössert, die Harnröhre unverändert.

Sämmtliche histologische Untersuchungen habe ich unter der Leitung des Herrn Prof. Marchand vorgenommen, der mich in liebenswürdigster Weise nach jeder Richtung hin unterwiesen und gefördert hat. Ich spreche ihm für seine Mühen meinen verbindlichsten Dank aus.

Die Grösse der einzelnen Tumoren ist sehr verschieden; sie schwankt zwischen dem Umfange einer Erbse und einer grossen Wallnuss; die Oberfläche ist zerklüftet. Die Farbe am Lebenden in situ war blauroth. An der excidirten Zotte drängen sich die einzelnen Lappen gegenseitig aus einander, so dass das Ganze fast die Gestalt einer Kugel erhält, und dass ohne Weiteres nicht festgestellt werden kann, wie der Zusammenhang mit der Harnblase gewesen ist. Erst wenn mechanisch an derjenigen Seite, wo die Verbindung mit der Blasenwand stattgehabt hatte, die Lappen etwas auseinandergedrängt sind, erscheint in der Tiefe die Schnittfläche von etwa 0,25 Cm. Durchmesser. Werden vermittels eines stumpfen Instrumentes die weichen Tumormassen entfernt, so bleibt schliesslich ein äusserst vielfältig verästelter Stumpf zurück, der mit einer dichten, buschigen Baumkrone verglichen werden kann. Ein durch die Mitte des Stieles senkrecht zur Blasenwand geführter Mikrotomschnitt aus einem der grössten dieser Tumoren, der in Müller'scher Flüssigkeit conservirt, in Alkohol gefärbt und in Hämatoxylin und Eosin gefärbt wurde, hat makroskopisch folgendes Aussehen: Ein 1 Mm. langer blass röthlich gelb gefärbter Stiel, der ganz feine Längsstreifung erkennen lässt, giebt nach beiden Seiten in fast rechtem Winkel je einen Zweig ab von 8—10 Mm. Länge und 4—5 Mm. Breite; von diesen gehen strahlenförmig nach allen Richtungen zwölf kaum ½ Mm. dicke Aestchen ab, die sich wiederum dendritisch verzweigen und immer mehr verjüngen, so dass die feinsten, an der Peripherie befindlichen, dem unbewaffneten Auge als ganz schmale, helle Streifchen erscheinen. Um dieses Gerüst herum lagern sich violett gefärbte Massen, die jeden Zwischenraum ausfüllen, so dass der Schnitt im Ganzen betrachtet violett gefärbt, von röthlichen Streifen durchsetzt erscheint; ein genaues Betrachten jedoch zeigt, dass er aus zwölf einzelnen, violett gefärbten Zöttchen besteht, die vermittels eines schmalen röthlichen Gerüstes an dem Hauptast befestigt sind. In dem letzteren befinden sich zahlreiche Gefässdurchschnitte. Es stellen sich dieselben als rundlich ovale Stellen bis zur Grösse eines Stecknadelknopfes dar und zeichnen sich durch eine dunklere, gelblich-braune Färbung aus.

Mikroskopisch besteht der hellroth gefärbte, vielfach verästelte Theil der Geschwulst aus einem derben Bindegewebe, welches besonders an der Basis von einer grossen Anzahl breiter Bündel glatter Musculatur durchzogen ist. Die Muskelfasern ziehen nicht alle in einer Richtung. Die Mehrzahl zwar verläuft im Grossen und Ganzen mit dem bindegewebigen Grundstock; ausserdem aber durch-

kreuzen sie sich vielfach nach verschiedenen Ebenen hin, so dass sie sowohl quer, als auch längs geschnitten erscheinen. Auch capillare Gefässe sind vorhanden, die sich bis in die feinsten Verzweigungen des Grundstockes hin ziehen, im Stiele selbst erscheint daneben eine Anzahl kleiner Arterien und Venen, die an den Stellen, welche makroscopisch das braungelbe Aussehen darbieten, in so grosser Anzahl auftreten, dass das Aussehen einzelner Partien sehr an die Structur der Angiome erinnert. Dort, wo der Stiel mit der Blase zusammengehangen hat, ist er von einer mit Papillen versehenen Schleimhaut bekleidet, die ein mehrfach geschichtetes, dem der normalen Blase gleichendes Epithel trägt. Neben den länglich-ovalen Kernen derselben erscheinen viele runde, die ein- und mehrkernigen Leukocyten angehören.

Von eben diesem Epithel sind die Zotten bekleidet; nur ist es hier vielfach und dick geschichtet, so dass es den Raum zwischen je zwei Bindegewebsästchen vollständig ausfüllt. Die Zahl der über einander gelagerten Kerne ist zwar nicht mit Sicherheit festzustellen, beträgt aber vielfach weit über hundert.

Die Grösse der Epithelien in den verschiedenen Gegenden einer Geschwulst ist sehr verschieden; und zwar ist der Unterschied so beträchtlich, dass sie an manchen Stellen fast doppelt so gross erscheinen, als an anderen. Eine irgendwie in die Augen fallende Besonderheit im Bau ist dabei nicht zu erkennen; es handelt sich stets um einen länglichen Zellleib, der einen, meist ziemlich in der Mitte gelegenen, ovalen Kern einschliesst. Je nach der Schnittrichtung sind Zellen und Kerne unter Umständen dann auch rundlicher.

Doch kommen die Epithelien von verschiedener Grösse nicht unvermittelt neben einander vor, so dass bald ein grosses, bald ein kleines aneinandergefügt wäre, sondern an manchen Zottenbäumchen erscheint die grössere Form, an anderen die kleinere. Auch Uebergänge sind vorhanden.

Dort nun, wo das Epithel etwas dicker ist, erscheinen, wie Albarran[1]) sich ausdrückt, des Oefteren drüsenartige Ausstülpungen. Es entstehen dann Bilder, ähnlich denen bei den papillären Ovarialkystomen, indem zwischen Epithel und Bindegewebe ein gegenseitiges Wucherungsverhältniss zu bestehen scheint.

Wenn nun in einem Präparate mitten im Bindegewebe Epithelien vorhanden sind, so ist es nicht möglich, an einem einzelnen Schnitt die Bedeutung derselben zu constatiren; hier können nur Serien

1) Les tumeurs de la vessie. Paris 1892.

Aufschluss geben. Es erscheinen nämlich unter Umständen in der Basis des Stieles Bilder, die dem einzelnen Schnitt das Aussehen geben, als wenn sich in eine Lymphspalte hinein Epithelien gedrängt hätten; doch zeigt ein Vergleich zwischen verschiedenen, mit geringem Abstand durch denselben Block gelegten Schnitten, dass es sich hier um Zotten handelt, die, weil in einer anderen Ebene gelegen, quer getroffen sind, wie das Küster bereits dargestellt hat. Sodann trifft man, wenn auch nur vereinzelt, schmale Epithelzapfen, die sich als lange Zungen in das Bindegewebe des Stieles hineinschieben. Es erscheinen hier die Bindegewebslagen auseinandergedrängt, und die Spalten von unregelmässig neben einander liegenden Zellen ausgefüllt, deren Kerne nicht reihenweise angeordnet sind, wie dies an den Orten der Fall ist, die vom Oberflächenepithel bedeckt sind. Drittens finden sich dann, allerdings nur in einer einzigen Zotte, auch mitten im Bindegewebe, Nester von Epithelzellen, die, auch durch viele Schnitte verfolgt, sich niemals als Decke einer quer getroffenen Zotte erweisen, sondern wo die Zapfen in Bindegewebsspalten liegen und zwar in charakteristischen Lymphspalten; so zwar, dass die platten Zellen des Gewebes unmittelbar an die Epithelzellen anstossen. In einzelnen Schnitten erscheinen auch Zellen, die das Aussehen haben, als ob es vorgeschobene Epithelien sein könnten. Nachdem einmal diese Thatsache an einer Zotte festgestellt war, haben wir eine grosse Anzahl von Serien anderer Beeren gleichfalls darauf hin durchmustert, doch mit absolut negativem Erfolge.

Es handelt sich nun darum, die Anfangsstadien dieser Zotten näher zu charakterisiren.

An vielen Stellen der Harnblase, besonders in den unteren hinteren Teilen, trifft man auf der Schleimhaut kleine miliare und submiliare papilläre Wucherungen. Die ganze innere Oberfläche dieser Region lässt auf dem Durchschnitt derartige Höckerchen erkennen, ist mit ihnen dicht besät. Bei ihnen kann man von einem bindegewebigen Grundstock noch kaum sprechen. Das ganze Gewebe der Mucosa, besonders die oberflächlichste Schicht wuchert ein wenig vor, und auf ihr haften die auch hier schon vielfach geschichteten Epithelien. Muskelbündel habe ich nie in diese kleinen Wärzchen eindringen sehen; dieselben ziehen vielmehr stets gleichmässig darunter hinweg, ohne sich an der Wucherung der Schleimhaut zu betheiligen. Sobald diese Gebilde ein wenig grösser werden, beginnen sie durch Auswachsen in mehrere dendritisch verzweigte Zottenbäumchen zu zerfallen.

Die grösseren Gefässe der Submucosa sind, wie die in die Wucherungen eindringenden Capillaren, selten leer, meistens erweitert und mit Blut angefüllt. Ueberhaupt bilden die Gefässe einen nicht unwesentlichen Teil der Wucherung. Es entstehen an vielen Stellen sehr gefässreiche Sprossen. In der Submucosa besonders trifft man erweiterte Venen an. Auch dort, wo noch keine eigentliche Wucherung statt hat, ist die Schleimhaut sehr zell- und gefässreich. Die strotzende Blutanfüllung der kleineren Gefässe ist zum Theil auf die Cauterisation bei der Operation zurückzuführen, die Gefässe selber sind sicher schon vor der Operation vorhanden gewesen, wie das ganze von Kernen vielfach dicht durchsetzte Gewebe der Mucosa gewuchert erscheint.

An einzelnen dieser kleinen Wärzchen nimmt man einen anderen Bau wahr. Sie bestehen nur aus einem zusammenhängenden Häufchen von Epithelien, die in ihrer Mitte ein capillares Blutgefäss enthalten. Dasselbe ist von einem ganz feinen, Spindelzellen tragenden Bindegewebe umgeben. Wenn diese Capillarschlinge zufällig leer und zusammengedrückt ist, so kann es den Anschein erwecken, als ob so ein Zöttchen lediglich aus Epithelien bestände.

Dieser Epithelüberzug zeigt sich mannigfaltig und übertrifft auch an den allerkleinsten Wucherungen die Grundsubstanz schon bedeutend. Zwar ist er an den meisten Stellen sehr defect, und die oberflächlichen Schichten sind durch die Insulte bei der Operation stark gelockert, doch sind in manchen Winkeln und Buchten immerhin noch leidlich gut erhaltene Partien vorhanden. Von typischem Blasenepithel kann man auch hier nicht mehr sprechen. Es erscheinen die obersten Lagen zwar platt gedrückter und die tieferen Schichten länglicher, doch beginnt die Schichtung schon derartig massenhaft zu werden, wie es oben bei den ausgebildeten Polypen dargestellt ist.

Epithel und Bindegewebe wuchern gleichmässig; das erstere oft bedeutender, wie aus den Stellen zu ersehen ist, wo die Capillarschlinge von dick geschichteten Epithelien fast verdeckt wird. Dass die letzteren durch Sprossenbildung sich in die Tiefe schieben, habe ich nicht gesehen; ebenso wenig erweckt es aber auch den Anschein, als ob das wuchernde Bindegewebe das Epithel einfach vor sich herschiebt.

Die makroskopische Untersuchung der Harnblase lässt überall eine hochgradige Hypertrophie erkennen. Der bedeutendste Theil derselben gehört der Muscularis an, die, wie schon oben angeführt, bei der Section sehr dickwandig gefunden wurde, und am

Spirituspräparat im Durchschnitt noch 1—1½, an manchen Stellen sogar 2 Cm. dick ist. Doch auch Schleimhaut und submucöses Bindegewebe sind hypertrophisch. Wo der Schnitt die Muscularis quer getroffen hat, erscheint dieselbe als aus vielen, mehrere Millimeter dicken Bündeln zusammengesetzt, die durch deutlich sichtbare Bindegewebslagen mit einander verbunden sind. Der Längsschnitt zeigt eine grosse Zahl über einander liegender, gestreifter und gefiederter Lagen, die vermittels zweier Pincetten nur schwer auseinanderzuzerren sind und durch ein derbes, straffes Bindegewebe mit einander zusammenhängen. An der Schleimhaut lässt sich nichts Besonderes wahrnehmen; sie ist von unendlich vielen, kaum hirsekorngrossen Wärzchen bedeckt und an vielen Stellen verschorft.

Zur mikroskopischen Untersuchung wurden aus verschiedenen Regionen Schnitte angefertigt und zwar aus der Begrenzung der Prostata, aus dem Trigonum Lieutodii, aus dem Vertex und aus den Seiten. Härtung in Alkohol, Celloidineinbettung, Färbung mit Hämatoxylin und Eosin. Es erscheinen überall dieselben Bilder: dicke Bündel glatter Musculatur, die von einem kurzen, straffen, gefässtragenden Bindegewebe durchsetzt sind. Nirgends sieht man atypische Epithelwucherung, nirgends Epithelien in Bindegewebsspalten. Die Schleimhaut ist verdickt, gewulstet und an den meisten Stellen ohne epitheliale Bedeckung, massenhaft von runden Leukocytenkernen durchsetzt.

Nur eine einzige Stelle an der ganzen Blasenwand weicht von diesem Verhalten ab, und zwar handelt es sich um eine Partie ganz oben im Vertex, dort, wo bei der ersten Untersuchung in situ und nach der Herausnahme aus der Leiche die Schleimhaut normal erschien; wo jedenfalls irgend welche Wucherungen nicht wahrgenommen waren. Als wir die gleich näher zu beschreibende Stelle fanden, waren wir leider nicht mehr in der Lage, sie in ihrem ursprünglichen Verhältniss zur übrigen Blasenwand zu prüfen, d. h. wir konnten, weil der Block nicht mehr vorhanden war, eine makroskopische Untersuchung nicht vornehmen und mussten uns mit der Durchmusterung mehrerer Schnitte begnügen. Das Betrachten eines solchen mit unbewaffnetem Auge lässt an der Innenseite der Blase, der Schleimhaut fast unmittelbar anliegend, ein kleines Gebilde erkennen, welches 2 Mm. lang und 1 Mm. breit ist. Annäherungsweise schätze ich, dass der Körper etwa die Grösse einer Linse gehabt haben mag. In einem Präparate berührt er die Blasenwand vollständig, in allen anderen ist ein allerdings kaum messbarer Abstand vorhanden, und nur einige, noch nicht haarbreite Brücken

vermitteln den Zusammenhang. Die Farbe ist etwas intensiver roth, als die der Blasenmusculatur; kleine, violette Pünktchen durchsetzen das Ganze. Vermittels des Mikroskopes lässt sich Folgendes feststellen: Der Rand besteht an den meisten Stellen aus nekrotischem, von Leukocytenkernen durchsetztem Gewebe, das sich hin und wieder als Schleimhaut erkennen lässt. Dann und wann trägt dieselbe noch ein allerdings abgehobenes und sehr gelockertes Epithel, das aus länglichen, öfters etwas abgeplatteten Zellen besteht; es ist mehrfach geschichtet. Die Kerne sind, je nach der Lage des Schnittes, ovaler oder mehr kreisrund. Auch Leukocytenkerne und rothe Blutkörperchen finden sich in nicht geringer Anzahl. Den am meisten in die Augen fallenden Bestandtheil des Ganzen machen erweiterte, mit Blut strotzend gefüllte Gefässe aus. Zwischen ihnen befindet sich ein sehr zellenreiches Bindegewebe. Unmittelbar neben vielen Capillaren, mögen dieselben längs oder quer getroffen sein, treten Epithelien auf, die zwischen Gefäss und Bindegewebe liegen. Einen Zusammenhang mit dem Oberflächenepithel habe ich nirgends gefunden. Zwischen zwei Gefässen ist stellenweise gar kein Bindegewebe, sondern nur ein Epithelzapfen. Diese Epithelien unterscheiden sich durch nichts von denen, die sich auf der gewucherten Schleimhaut befinden, d. h. sie sind dort, wo sie in schmalen Spalten einzeln liegen, mehr länglich, mit ovalen Kernen; wo sie hingegen in grösserer Anzahl auftreten, sind sie mehr abgeplattet, vielgestaltig.

An einem einzigen Präparate scheint dieser Körper unmittelbar mit der Blasenschleimhaut zusammenzuhängen, in allen anderen ist er durch eine schmale Lücke von ihr getrennt. Die Blasenschleimhaut zeigt hier die oben beschriebene, eben beginnende Papillenwucherung. An einigen Stellen erstrecken sich kurze Zellzapfen nach der Tiefe hin, doch sind dies keine Epithelien, sondern zufällig zusammengehäufte Rundzellen.

Die Frage, um was es sich hier handeln kann, ist mit grosser Vorsicht zu beantworten. Dass sich in dem Gewebe, und zwar unmittelbar neben den Gefässen, Epithelien befinden, steht fest.

Hat nun dieser soeben beschriebene Körper intra vitam seine Lage an der Stelle gehabt, wo er sich im Mikrotomschnitt befindet, oder ist er nur zufällig, sei es bei der Operation, sei es postmortal, hierher gerathen? Wäre das Erstere der Fall, so müsste man ihm eine nicht geringe Bedeutung zuschreiben, da das Bild dem einer beginnenden carcinomatösen Infiltration nicht nur sehr ähnlich wäre, sondern da die im Gewebe unmittelbar neben den Gefässen liegen-

den Epithelien direct als Bestandtheile eines Krebses angesehen werden müssten.

Ich glaube mich jedoch für die zweite Wahrscheinlichkeit entscheiden zu sollen, weil ein wirklich organischer Zusammenhang mit der Blasenwand nicht zu constatiren ist, und weil auch die grössere Wahrscheinlichkeit besteht, dass es sich bei dem Präparate, wo die Harnblasenschleimhaut und der fragliche Körper aneinanderstossen, um eine rein mechanische Aneinanderlagerung handelt.

Nach meiner Meinung haben wir es mit dem versprengten Stück eines Zottenpolypen zu thun, der unweit des Stieles schräg durchschnitten ist. Hierfür spricht der histologische Bau. In dem bindegewebigen Stiele sind, wie oben gesagt, oft sehr reichlich Gefässe vorhanden; und wenn der Schnitt nicht völlig senkrecht zur idealen Axe einer Zotte geht, kommen dadurch, dass einzelne in verschiedenen Ebenen gelegene Aestchen quer getroffen werden, Bilder zum Vorschein, die eine krebsige Infiltration vortäuschen können. In Wirklichkeit handelt es sich nur um eine einfache Zotte. Ich habe derartige Präparate des Oefteren gesehen.

II. Moses Pl., 51 Jahre alt, Viehhändler aus Willingshausen. Aus der allgemeinen Anamnese ist nichts Besonderes mitzutheilen. Im October 1889, also etwa 2¼ Jahr vor der Operation, trat ohne äussere Ursache Hämaturie auf, die etwa acht Tage lang anhielt. Es wurde zum Theil reines Blut im Strahl entleert, zum Theil auch kleine Gerinnsel. Dabei bestand Druck und dumpfer Schmerz in der Lendengegend. Der Harn wurde alle zwei bis drei Stunden gelassen. Späterhin trat nur zeitweilig geringes Blutharnen auf ohne Schmerzen. Im October 1890 rieth ein consultirter Chirurg zur Operation, doch konnte sich der Erkrankte damals noch nicht dazu verstehen. Der soeben geschilderte Zustand blieb stationär bis gegen die Mitte des November 1891. Zu dieser Zeit traten unerträgliche Schmerzen auf in der Blasengegend und im Kreuz. Dabei bestand starker Harndrang, wiederum hochgradige Hämaturie und nach der Harnentleerung jedesmal das Gefühl, als müsse noch etwas in der Blase zurückgeblieben sein. Da der Zustand unerträglich wurde, entschloss sich der schon hochgradig anämische Mann zur Aufnahme in die Klinik und zur Operation.

Status praesens. Ziemlich magerer, leidend aussehender Mann. Die Organe der Brust und des Bauches sind gesund. Der Urin enthält zeitweilig reichlich, zeitweilig weniger Blut, auch nach dem Filtriren sehr viel Eiweiss, so dass die gekochte Quantität fast gänzlich gerinnt; durch das Mikroskop werden Eiter und Blut constatirt und bisweilen kleine Fetzen, welche aus grossen, polymorphen Epithelien bestehen. Cylinder werden nie gefunden. In der Narkose fühlt sich die Blase vergrössert an, mit höckerigen Massen ausgefüllt. Die Prostata ist nur wenig vergrössert. Die Nieren sind nicht zu palpiren. Cystoskopisch lassen sich an mehreren Stellen, besonders aber im Blasengrunde Ge-

schwulstmassen erkennen von höckeriger Beschaffenheit, aber völlig glatter, nirgends ulcerirter Oberfläche. Die Geschwulstmassen hängen zusammen, einzelne Zotten sind nicht zu erkennen.

Der Befund wird als diffuse zottige Entartung über einem Carcinom gedeutet.

Am 7. December wird bei Trendelenburg'scher Beckenhochlagerung zur Sectio alta geschritten. Nach Zurückschiebung der Peritonealfalte wird die stark verdickte Blasenwand in einer Ausdehnung von 4 Cm. Länge eröffnet und in die Bauchwunde gezogen. Es zeigt sich jetzt, dass die Schleimhaut im Blasengrunde und an der linken Seitenwand bis nahe an den Schnittrand heran mit zahlreichen zottigen Polypen besetzt ist, welche zum Theil diffus neben einander, zum Theil mehr isolirt mit verhältnissmässig dickem, bis 2 Cm. breitem Stiele der Schleimhaut aufsitzen. Die Farbe ist grauröthlich. Fasst man sie mit der Zange, so reissen sie an der Basis unter ziemlich erheblicher Blutung leicht ab. Die einzelnen Geschwülste werden im Stiel mit Scheere und Pincette abgetragen, und dann wird die Wundfläche mit dem Thermocauter verschorft. Die Menge der so erhaltenen Massen mag etwa einen Viertelliter betragen. Zu ihrer vollständigen Entfernung ist die Abmeisselung des hinteren Symphysenrandes und Spaltung der Blase bis dorthin nothwendig. Zum Schluss wird der Schnittrand der Blase beiderseits an die äussere Haut genäht und die Blase selbst, sowie die entstandenen Taschen mit aseptischem Mull tamponirt. Der Blutverlust während der Operation war nicht unerheblich; der Puls hinterher klein.

Trotz Excitantien erholte sich der Kranke nach der Operation nicht. Auffallend war, dass der Verband des in Bauchlage befindlichen Mannes auch nicht mit einer Spur von Urin durchtränkt war. Des Morgens bald nach drei Uhr trat der Tod ein. Die Section wurde zehn Stunden danach im pathologischen Institute gemacht.

Sectionsbefund (Prof. Marchand): Sectio alta vesicae urinariae. Carcinoma papillare vesicae urinariae exstirpatum. Infiltratio carcinomatosa tunicae muscularis vesicae. Dilatatio ventriculi utriusque praecipue dextri. Hydronephrosis duplex. Pyelitis. Pyelonephritis. Emphysema pulmonum.

Oberhalb der Symphyse der gracil gebauten Leiche ist eine weit klaffende Längswunde, welche nach aufwärts bis unweit unter den Nabel reicht. Der Grund der Wunde erstreckt sich nach der Blase hin, wird durch Tamponade ausgefüllt. Die Lage der Bauchorgane ist nicht verändert. Die Milz ist 13 Cm. lang, 7 Cm. breit, ziemlich schlaff mit deutlich weissen Follikeln. Im Magen ist etwas flüssiger Inhalt, die Schleimhaut ist ohne besondere Veränderungen, schmutzig graugrün durch gallige Farbstoffe. Die Leber ist 24 Cm. breit, 16 Cm. hoch, von gelbbrauner Farbe, die Acini sind klein, die Gallenblase ist gefüllt. In der Umgebung der Nieren befinden sich reichliche Fettmassen, auch das Mesenterium ist fettreich. Die Retroperitonealdrüsen in der Umgebung der Aorta sind geschwollen, auf dem Durchschnitt weisslich, grösstentheils weich. Am oberen Theil der erwähnten Wunde ist die Vorderfläche des abgelösten Peritoneums in grösserer Ausdehnung sichtbar, daran schliesst sich nach unten die eröffnete Blase. Länge der Oeffnung in der vorderen

Wand 6 Cm. Die Schnittränder sind durch Nähte mit der äusseren Haut vereinigt. Der obere Theil der Symphyse der horizontalen Schambeinäste zeigt ungefähr in einer Breite von 6 Cm. eine rauhe, abgemeisselte Fläche. Der Defect des Knochens reicht etwa durch die Hälfte der Dicke desselben. Das Peritoneum ist im Bereiche der ganzen Hinterwand der Blase glatt. Die Blase selbst ist ziemlich klein, zusammengezogen, dickwandig. Muscularis stark entwickelt. Innenfläche sehr rauh, uneben; die Hinterwand und der obere Theil sind noch mit glatter Schleimhaut bedeckt, die aber ziemlich stark faltig und auf der Höhe der Falten geröthet ist. Vielfach sind zwischen den trabeculären Vorsprüngen der Wand kleine, buchtige Vertiefungen sichtbar. Ein grösserer Vorsprung von etwa Wallnussgrösse findet sich dicht unter dem Gipfel, etwas nach rechts; derselbe wird durch eine Ausbuchtung der Blasenwand mitsammt der Musculatur gebildet. Der untere Theil bis dicht an die Prostata heran, sowie auch die linke seitliche und vordere Wand ist grösstentheils rauh, uneben, lässt zahlreiche, ziemlich flache Defecte erkennen, die zum Theil noch wie frische Schnittfläche aussehen, grösstentheils aber oberflächlich verschorft, bräunlich gefärbt erscheinen. Dazwischen sind besonders unten links zahlreiche, unregelmässige, höckerige Vorsprünge von bräunlicher Farbe, die ebenfalls oberflächlich mit Schorf bedeckt sind. Beim Einschneiden an solchen Stellen sieht man ein Gewebe, welches sich in der Nachbarschaft unmittelbar in die Schleimhaut fortsetzt, auch darunter nirgends Infiltration mit Geschwulstmassen, sondern lediglich die Balkenzüge der verdickten Muscularis. Nur an einer einzigen Stelle der linken Seite treten bei Druck auf die Schnittfläche zwischen den Muskelbündeln spärliche weisse Tröpfchen hervor, welche mikroskopisch aus epithelialen Zellen bestehen. Beide Ureteren sind erweitert; aus denselben entleert sich in die Blase hinein trübe, graugelbliche Flüssigkeit. Die Mündungen sind frei. Der Umfang dicht oberhalb der Blase beträgt 3 Cm., die Wandung ist verdickt, die Innenfläche glatt. Die rechte Niere ist 13 Cm. lang, an der Oberfläche blassgelblich mit zahlreichen helleren, mehr gelblichweissen, zum Theil in Gruppen stehenden, leicht prominirenden Herden, welche sich streifig durch die Rindensubstanz, dann und wann auch deutlich durch die Marksubstanz bis an die Spitze der Markkegel hin fortsetzen. Die linke Niere ist 10 Cm. lang, die Oberfläche glatt, Rinde schmal, stellenweise nur 3 Mm. breit. Die Erweiterung des Beckens und der Kelche ist etwas stärker als rechts, so dass die Pyramiden abgeflachter sind. Eine derselben ist durch einen grösseren, vollständig erweichten Herd eingenommen. Die Drüsen in der Nähe der Blase und des Rectum sind zum Theil etwas vergrössert, gelblich-weiss; die Knochen sind ohne Veränderung.

Die übrigen recht geringfügigen Veränderungen lassen sich aus der dem ganzen Protokoll vorangestellten pathologischen Diagnose ersehen.

Die Zotten sind in ihrer Grösse zwar verschieden, doch ist der Unterschied zwischen den einzelnen nicht eben beträchtlich. Die kleineren haben etwa die Gestalt einer Bohne, während die grösseren mit einer Haselnuss verglichen werden können. Die Oberfläche ist

warzig, sehr uneben, erscheint von tiefgehenden Spalten durchzogen, die dem Ganzen den Anschein geben, als sei es aus mehreren Lappen zusammengesetzt; an der Basis erscheint ein kurzer, derber Stiel, der auf allen Seiten von Tumormassen pilzförmig umgeben ist, etwa wie es bei einem noch geschlossenen Champignon der Fall ist. Dieser Stiel sendet alsbald, je nach der Grösse der Zotte, zwei bis fünf, im Verhältniss verjüngte Aestchen ab, die sich bei einzelnen Zotten sehr schnell wiederum in viele Theile zerlegen, so dass an manchen Stellen das Aussehen dem eines kleinen Reiserbesens nicht unähnlich ist; während bei anderen das Bindegewebsgerüst sich weniger gabelt und dementsprechend bis an die Peripherie hin massiger bleibt, wodurch dann mehr Raum zwischen den einzelnen Aestchen gelassen wird. Gerade diese Geschwulstpartien erscheinen trotzdem aber am compactesten, weil die Interstitien fest angefüllt sind von einer weichen Tumormasse, die sich mechanisch leicht entfernen lässt. Werden die ganzen, unversehrten Zotten in eine Flüssigkeit gebracht, so liegen diese zuletzt beschriebenen Partien beim Schütteln fest, bewegen sich höchstens im Ganzen, während die mit dem fein verästelten Bindegewebe beim geringsten Bewegen schon unruhig flottiren. Diesem Verhalten entsprechend ist auch das Aussehen der durch verschiedene Zotten gelegten Mikrotomschnitte ein zweifaches. Stets ist an der Basis ein 4—6 Mm. breiter und etwa halb so hoher Stiel wahrzunehmen, der sich (was besonders an gefärbten Präparaten augenscheinlich ist) in dem einen Falle bald in viele radiär verlaufende Fäserchen theilt, im anderen Falle sich nur spärlich verzweigt. In gerade umgekehrtem Verhältniss steht die Menge der Tumormassen: während dort mit blossem Auge kaum etwas davon wahrzunehmen ist, sind sie hier in dicken Massen dem Bindegewebe angelagert. Sie bilden bei den mit Hämatoxylin und Eosin gefärbten Präparaten dunkel violette Flächen, die 5—7 Mm. Durchmesser haben. Im Stiele befinden sich einige diffuse, dunkler gefärbte Stellen, die sich bei Lupenvergrösserung als aus verschiedenen braunrothen Pünktchen zusammengesetzt erkennen lassen; es sind Gefässdurchschnitte. Bei ebendieser Vergrösserung nimmt man in einigen der feineren Bindegewebsästchen ganz feine Linien von derselben Farbe wahr.

Zwecks mikroskopischer Untersuchung wurden die Zotten in der oben beschriebenen Weise behandelt. Der Stiel besteht zum grossen Theil aus glatter Musculatur, deren Bündel in den verschiedensten Richtungen verlaufen, sich dann und wann kreuzen und kleine Netze zu bilden scheinen. Dazwischen ist Bindegewebe ge-

lagert und reichlich Gefässe, welch' letztere in manchen Gesichtsfeldern sehr zahlreich auftreten.

Die Epithelbekleidung ist hier so dick geschichtet, dass ein Zählen der über einander liegenden Kerne nicht möglich ist. Es sind dies die Stellen, welche makroskopisch als dunkel violette, über 1/2 Cm. Durchmesser haltende Tumormassen erschienen. In anderen Partien wiederum überwiegt bei weitem das Bindegewebe die Musculatur. Zwar ist letztere auch hier immer noch recht reichlich vertreten, doch liegen die Bündel vereinzelter. Hier ist die bekleidende Epithelschicht auch bei weitem dünner, man zählt stellenweise nur 6—10 über einander liegende Zellkerne, doch ist ein irgendwie bemerkenswerther Unterschied in der Structur der Zellen nicht wahrnehmbar. An allen Orten besteht ein grosser Gefässreichthum. Im Stiel sind vielfach kleine Arterien und Venen von einander zu unterscheiden, weiter nach dem Rande hin trifft man nur noch Capillaren, die an der Peripherie, dicht vor dem begrenzenden Epithel, einen Bogen bilden und rückläufig werden, so dass man dann an günstigen Stellen zwei kleinste Gefässchen dicht neben einander herlaufen sieht. Was das Vorhandensein von Epithelien im Stiele anlangt, so ist auch in diesem Falle nicht ganz leicht zu entscheiden, ob sie in die Lymphspalten des bindegewebigen Stieles activ hineingewuchert sind, oder ob es sich um eine quergeschnittene Zotte handelt. Die Durchmusterung einer grossen Anzahl von Serienschnitten lässt vielfach das Erstere als das Richtige erscheinen. Wenn sich auch häufig eine kleine Anzahl im Bindegewebe neben einander liegender Epithelien bei weiterer Durchmusterung der Serie als äusserste Begrenzung einer Zotte erweist, so wiederholen sich in vielen Schnitten doch auch folgende Bilder: Mitten im bindegewebigen Stiel tritt eine kleine Anzahl von Epithelien, 3—7, auf; in den nächsten Schnitten nimmt ihre Anzahl etwas zu, um sich darauf wieder zu verringern und dann, nachdem sie sich im Ganzen in etwa 5—8 Schnitten gezeigt haben, wieder völlig zu verschwinden. Ein Zusammenhang mit dem Oberflächenepithel ist nicht nachweisbar. Es findet sich allerdings um die betreffenden Epithelien herum zuweilen eine schmale Zone von feinkörniger homogener Masse ohne Kerne, scheinbar geronnenes Eiweiss, das möglicher Weise seinen Ursprung vom Blute her genommen hat, so dass es in solchen Fällen nicht ganz klar ist, ob nicht diese Masse die Epithelien von anderen, mit denen sie ursprünglich im Zusammenhange standen, abgedrängt haben könnte. Doch treten auch vielfach Epithelhäufchen in Erscheinung, um die ein derartiger Gürtel geronnenen Eiweisses nicht vorhanden ist.

Die Harnblase wurde in diesem Falle in allen ihren Theilen einer eingehendsten Untersuchung unterzogen, aus dem Grunde, weil bei der Autopsie schon makroskopisch an der hinteren Seite zwischen dem Trigonum und dem Vertex sich eine Stelle von etwa 5 Cm. Länge und 2 Cm. Breite vorfand, aus der sich kleine gelbliche Pfröpfe herausdrücken liessen. Sonst war makroskopisch nichts wahrzunehmen, was an ein Carcinom hätte erinnern können. Dementsprechend ergab die mikroskopische Untersuchung fast der ganzen Blasenwand keine Resultate, die irgendwie auf das Vorhandensein einer Neubildung hätten schliessen lassen, mit Ausnahme der soeben bezeichneten Stelle. Ein mit Hämotoxylin und Eosin gefärbter Schnitt von 5 Cm. Länge und 1 Cm. Breite, der durch die ganze krankhafte Partie geht, stellt sich, mit Lupenvergrösserung betrachtet, folgendermaassen dar: An der Schleimhautseite zieht ein schmaler, kaum haarbreiter, violetter Streifen entlang, der an manchen Stellen wegen seiner geringen Breite kaum sichtbar bleibt, dann und wann ganz unterbrochen ist, doch hier und da etwas stärker wird, fast bis zur Dicke eines halben Millimeters. Dicht darunter befinden sich auf rosarothem Grunde gelblich gefärbte Gefässdurchschnitte, die circumscripte, rundliche und länglich-runde Partien darstellen, von kleinsten, kaum wahrnehmbaren Pünktchen beginnend bis etwa zu Hirsekorngrösse. Die ganze Dicke des Schnittes, bei dem die Farbe des Eosin die vorherrschende ist, wird durchzogen von feinsten, unregelmässig verlaufenden, violetten Streifchen, die hin und wieder etwas anschwellen, bald dicht neben einander herlaufen, bald ein feinstes Netz mit unregelmässig grossen Maschen bilden, doch nirgends völlig diffus werden. Die Begrenzung dieser Region gegen die normale Musculatur hin ist zwar ziemlich scharf, doch nicht wie in einer Linie abgeschnitten, sondern es sind schmale Zungen vorgeschoben, die den Eindruck machen, als ob ein Weiterwachsen nach dieser Richtung hin statthätte. Unter dem Mikroskope erscheint der violette Streifen, welcher das Präparat auf der einen Seite begrenzt, als Schleimhautrest, der zum grössten Theile kaum als solcher zu erkennen, sondern völlig verschorft ist. Epithelien sind nirgends mehr vorhanden. Unmittelbar darunter sind die Zellkerne nicht gefärbt, sondern das Ganze erscheint als eine homogene, gelblich-rothe Masse, die von vielen Wanderzellen durchsetzt ist. Die Gefässe der Blasenwand sind, je mehr sie sich der Schleimhaut nähern, sehr erweitert und stark mit Blut gefüllt. Die Musculatur ist, soweit sie nicht der Coagulationsnekrose verfallen ist, nicht verändert; doch sind dort, wo makroskopisch die violetten Stellen erschienen, die

Bündel vielfach auseinandergedrängt, und in diesen Spalten befinden sich Anhäufungen von grossen platten Zellen mit ovalen Kernen, die dann und wann eine Kerntheilungsfigur darbieten. An einer kleinen, ziemlich scharf umschriebenen Stelle sind diese Zellzapfen recht zahlreich vorhanden, um nach allen Richtungen hin auszustrahlen. Bei einer kleinen Entfernung vom Centrum sind dann schon die Gewebsspalten nur noch ganz wenig auseinandergedrängt. In diesen Interstitien liegt nur noch eine ganz geringe Anzahl von Epithelzellen hinter und neben einander.

In den regionären Lymphdrüsen ist eine krankhafte Veränderung nicht nachzuweisen.

Zum Schlusse dieser histologischen Darstellung will ich nicht unterlassen, einer Art von Gebilden Erwähnung zu thun, deren Besprechung ursprünglich nicht in den Rahmen dieser Arbeit gezogen war, die aber augenblicklich doch wieder sehr in den Vordergrund des Interesses gerückt sind. Ich meine eigenthümliche vacuoläre Gebilde, die mit denjenigen Körpern eine gewisse Aehnlichkeit haben, welche von einigen Autoren als Krebsparasiten beschrieben sind. Es zeigten sich in vielen Zotten sporadisch derartige Körper, doch fanden wir sie in einer Beere so zahlreich, zugleich mannigfaltig und in den verschiedensten Uebergängen, dass ich näher darauf eingehen möchte. Ich werde mich aber darauf beschränken, meine Befunde objectiv zu verzeichnen und aus dem Wahrgenommenen die mit Nothwendigkeit sich ergebenden Schlüsse zu ziehen, ohne weiter auf die Literatur einzugehen.

Mitten in den oben beschriebenen, dicken violetten Epithelmassen finden sich in einigen Beeren, schon bei schwacher Vergrösserung (Leitz Obj. 3) erkennbar, in grosser Anzahl durch Hämatoxylin hellblau gefärbte Stellen von verschiedener Grösse, die bald den Platz von 2—3, bald von 20—30 Kernen einnehmen. Kerne und Protoplasma der Zellen begrenzen unmittelbar diese Gebilde, die theilweise, so besonders die kleineren, fast kreisrund, theilweise sehr unregelmässig gestaltet sind, indem sie bald wurstförmig, etwas gewunden erscheinen, bald an der einen Seite flaschenhalsförmig ausgezogen sind. Die grösseren weisen an manchen Stellen seichte Einschnürungen auf; stellenweise erweckt es den Anschein, als ob sie aus mehreren kleinen zusammengesetzt wären. Bei starker Vergrösserung (Leitz Obj. 7 Ocular 3) zeigt der Grund eine eigenthümlich durchscheinende, stark bläuliche Färbung, die häufig von faden- und netzförmigen Niederschlägen durchzogen ist; an anderen Stellen

zeigen sich anstatt dessen körnige Massen, die eine röthliche Färbung angenommen haben. Des Oefteren treten grössere, scharf abgegrenzte Hohlräume auf, die bald von feinkörniger vacuolärer Masse völlig ausgestopft sind, bald nur ein Klümpchen gekörntes, von kleinen Vacuolen durchsetztes Material enthalten. Dann und wann tritt ein dunkler gefärbter, blauer Kern auf, um den eine graue, granulirte Masse herumgelagert ist, die ihrerseits wieder von einem helleren Hof eingeschlossen wird. Wiederum an anderen Orten zeigen sich in dem hellblauen Grunde ganz helle, scharf contourirte Kreise, die gar keine Färbung angenommen haben und einen gut erhaltenen Kern einschliessen.

Diese eben beschriebenen Gebilde variiren in ihrer Grösse, wie gesagt, nicht unbedeutend; es finden sich darunter auch solche, die kaum grösser sind, als eine einzelne Zelle; doch sind diese kleineren selbstredend meist viel schwieriger aufzufinden, als die grossen, weil vielfach Zellen darunter und darüber gelagert sind; sie machen den Eindruck einer einfach degenerirten Zelle, welche die Zellen der Nachbarschaft auseinandergedrängt hat; in ihrer Mitte findet sich fast regelmässig ein Kern mit blassen Kernkörperchen. Dies sind, wie mir scheinen will, die Anfangsstadien des Processes.

Daneben kommen nun aber dieselben Typen vor, in die Leukocyten hineingewandert sind; bald nur wenige, zwei bis drei, bald mehrere, bald so viele, dass das ganze Gebilde völlig von ihnen vollgepfropft ist. Doch auch noch weiter vorgeschrittene Zustände trifft man an: es finden sich nämlich in einem runden Hohlraume unverkennbare Leukocyten mit deutlichem Kerne, und um dieselben herum Zerfallsproducte; ob von Epithelzellen herstammend, oder von Leukocyten, muss unentschieden bleiben; doch ist es mir am wahrscheinlichsten, dass beide Zellarten zerfallen sind und so den Detritus zurückgelassen haben. Es wandern eben Leukocyten ein, zerfallen, und andere wandern nach.

Den eben beschriebenen Zuständen kann man zweierlei Deutung geben. Einerseits kann man sie als Zerfallsproducte von Zellen ansehen, die durch Quellung entstanden sind. Die durchscheinende, diffus bläulich gefärbte Grundsubstanz ist schleimhaltig; die faden- und netzförmigen Niederschläge sind Eiweissmassen mit Lücken, die aus Zellen hervorgegangen sind; frei darin liegt der Kern, der zeitweilig noch gut erhalten, in anderen Fällen gequollen und vergrössert ist und einen helleren Inhalt enthält, oder aber auch nur noch als Detritus in die Erscheinung tritt. In diese Masse hinein sind Leukocyten gewandert. Bald handelt es sich um Gruppen von degenerirten Zellen, bald um eine einzige. Hierdurch ist der Unter-

schied in der Grösse der einzelnen Gebilde erklärt. Zuerst bleibt der Kern als am widerstandsfähigsten noch erhalten; nach einiger Zeit zerfällt auch dieser, Leukocyten wandern ein, auch diese zerfallen wieder, neue Nachschübe von Wanderzellen, die oftmals äusserst reichlich auftreten, folgen nach.

Auf diese Weise erklärt sich der ganze Vorgang einfach als die verschiedenen Stadien der Degeneration von Epithelzellen.

Wer sich andererseits für die Krebsparasiten enthusiasmirt, wird besonders die grösseren, gewundenen Hohlräume für Amöben halten mit Vacuolen, doch sind bestimmte Anhaltspunkte für parasitäre Gebilde, Protozoen, nicht vorhanden.

Auf alle Fälle macht die Einwanderung und Anhäufung von Leukocyten die Degeneration nicht nur wahrscheinlich, sondern weist zweifellos darauf hin, dass eine regressive Metamorphose eingesetzt hat.

Vom Zottenkrebs Rokitansky's[1]) an, über das Fibroma papillare Virchow's[2]) hinweg bis zum Zottenpolypen Küster's[3]) hat der in Frage stehende Tumor die mannigfachsten Namen erhalten, und durch jede Bezeichnung wurde immer wieder eine neue Seite desselben in den Vordergrund gerückt. Prof. Marchand wählt vom pathologisch-anatomischen Standpunkte aus den Namen Epithelioma papillare, weil der bindegewebige Grundstock zu sehr zurücktritt gegen die Epithelien und es deswegen etwas gekünstelt erscheinen dürfte, wollte man den Tumor den Fibromen zurechnen. Dieselben Gründe bestimmen Küster[3]) und Birch-Hirschfeld[4]), den Virchow'schen Namen fallen zu lassen. Freilich ist die Structur der der Hautpapillome im Allgemeinen ähnlich; trotzdem neigen sie doch mehr zur Bösartigkeit, als diese, was wohl im Bau der Epithelien und in der viel weicheren Beschaffenheit des Bodens liegt, auf dem sie wachsen. Wir behalten vom klinischen Standpunkte aus die Bezeichnung Zottenpolyp bei aus den in der soeben citirten Küster'schen Arbeit angeführten Gründen. Obwohl auch von sehr berufener Seite[5]) diese Bezeichnung nicht die volle Anerkennung

1) Handbuch der allgemeinen pathologischen Anatomie. Wien 1846.

2) Die krankhaften Geschwülste. Bd. I. Berlin 1863.

3) Ueber Harnblasengeschwülste und deren Behandlung. Sammlung klin. Vorträge III von Richard v. Volkmann. 1884.

4) Eulenburg's Realencyklopädie d. ges. Heilk. 1888. Bd. XV. Unter „Papillom".

5) Franz König, Lehrbuch der speciellen Chirurgie. 6. Aufl. 1893.

findet, trifft sie doch die meisten Eigenschaften der Geschwulst, und ein Name, der sowohl vom anatomischen als auch vom klinischen Standpunkte in einem oder zwei Worten ihren Charakter absolut genau kennzeichnete, existirt noch nicht, wird auch wohl nicht zu finden sein.

Dieselbe Verschiedenheit, welche sich in der Nomenclatur geltend macht, herrscht in der Ansicht über die Ausdehnung der Bösartigkeit der Zottenpolypen. Rauschenbusch[1]) bezweifelt die Möglichkeit der carcinomatösen Degeneration dieser ursprünglich gutartigen Tumoren. Er verwirft die Annahme, dass das gleiche Verhältniss, welches zwischen Adenom und Glandularcarcinom besteht, auch zwischen Zottenpolypen und Krebsen der Blase vorhanden sei, und dass ursprünglich einfache Zottenpolypen nach längerem oder kürzerem Bestand zu krebsigen Geschwülsten sich umwandeln können durch nachträgliches Hineinwuchern des Epithels in den Mutterboden; möglicher Weise könne das Carcinom doch als primärer Affect die papilläre Wucherung auf der Schleimhaut veranlasst haben. Sperling[2]) hingegen erklärt den Umstand, dass oft viele Jahre vergehen, ehe ein Blasencarcinom tödtlich wird, ohne Zwang dadurch, dass bei den sich lange Zeit hinziehenden Fällen zuerst ein Zottenfibrom vorhanden war, welches allmählich eine carcinomatöse Umbildung eingegangen ist. Auch Küster ist derselben Ansicht und verweist auf Rokitansky und Virchow, die sich gleichfalls in diesem Sinne äussern. Diese Anschauung ist nicht etwa neu. Bereits im Jahre 1855 hat Förster[3]) das Nämliche behauptet. Nachdem er sehr energisch gegen den von Rokitansky eingeführten Namen Zottenkrebs zu Felde gezogen ist, beschreibt er zunächst einige gutartige zottige Hypertrophien der Harnblase, um dann genau auf eine Zottengeschwulst einzugehen, die in ihrem Gewebe Carcinom aufwies bei völlig intacter Blasenwand. Er schliesst diese Betrachtung mit folgenden Worten: „Wir haben also hier eine Complication von Papillargeschwulst und Carcinom, welche so vor sich geht, dass im Gewebe des Stammes einer Papille sich Massen transitorischer Kerne und Zellen bilden, in deren Masse auch die Bildung eines Fasergerüstes mit eingeht. Diese Geschwulst Zottenkrebs zu nennen, werde ich keinen Anstand nehmen.“ Birch-Hirschfeld (l. c.) zieht die Richtigkeit dieser Beobachtung in Zweifel. Er hält die Zottenpolypen im Allgemeinen für gutartig. Ein destrui-

1) Ueber das Papillom der Harnblase. Inaug.-Diss. Halle 1882.
2) Statistik der primären Tumoren der Harnblase. Inaug.-Diss. Berlin 1883.
3) Illustrirte medic. Zeitung. Bd. III. 1855. S. 121. Vierter Fall.

rendes Papillom, welches dadurch ausgezeichnet ist, dass die Zotten nicht nur nach der Oberfläche hin sprossen, sondern auch in den Mutterboden hineinwachsen und denselben zerstören, erkennt er nicht an; es handele sich bei solchen Neubildungen nicht mehr um eine typische Papillombildung, sondern um ein Carcinom mit papillösen Wucherungen an der Oberfläche, — und doch konnte Förster sich davon überzeugen, dass weder die Muscularis noch das submucöse Zellgewebe an der Bildung der polypenartigen Massen Theil nahm. Auch in den modernen Lehrbüchern sind die verschiedenartigsten Ansichten über den Charakter der Zottenpolypen vertreten. König (l. c.) und Ziegler[1]) weisen ihnen ihre Stellung unter den gutartigen Geschwülsten an — W. Roser[2]) und Eichhorst[3]) vertreten den völlig entgegengesetzten Standpunkt — Beneke[4]), Orth[5]) und von Antal[6]) stehen in der Mitte, d. h. sie halten dafür, dass die ursprünglich rein oberflächliche, also gutartige Zottengeschwulst secundär krebsig werden kann.

Diese so grosse Mannigfaltigkeit der Auffassung vom Wesen der Zottenpolypen ist ein beredtes Zeugniss dafür, wie vielfältig dieselben in die Erscheinung treten können. Dass sie ursprünglich gutartig sind, steht fest; ebenso klar aber ist auch erwiesen, dass sie nicht selten Neigung zur carcinomatösen Degeneration haben. Wie kommt diese Umwandlung zu Stande? Wuchern die Epithelien vom Grunde her, oder aber durchbrechen sie von der Oberfläche aus den bindegewebigen Stiel, oder handelt es sich um einen noch anderen Vorgang?

An der Hand der oben beschriebenen Befunde lässt diese Frage sich beantworten.

Aus der histologischen Beschreibung geht hervor, dass sich die beiden Fälle insofern ergänzen, als der erstere im klinischen Sinne zweifellos als noch gutartig anzusprechen ist, und dass durch die Operation eine definitive Heilung zu erwarten gewesen wäre, falls die weit vorgeschrittene Erkrankung der Nieren nicht den Eintritt des Todes herbeigeführt hätte — während im zweiten Falle ohne einen sehr radicalen Eingriff die Verallgemeinerung des Carcinomes

1) Lehrbuch der speciellen pathologischen Anatomie. 1890.

2) Handbuch der anatomischen Chirurgie. 1893.

3) Handbuch der speciellen Pathologie und Therapie. 4. Aufl. 1890. Bd. II.

4) Pathologische Anatomie incl. Bacteriologie. Klin. Handbuch der Harn- und Sexualorgane.

5) Lehrbuch der pathologischen Anatomie. 1884.

6) Specielle chirurgische Pathologie und Therapie der Harnröhre und Harnblase. 1888.

auf keine Weise verhindert werden konnte. Die Untersuchung der Zotten ergiebt beide Male ein fast gleiches Resultat: bei beiden finden sich in den Lymphspalten des bindegewebigen Stieles Epithelzellen. Bei dem ersteren jedoch sind dieselben nur einzeln vorhanden und deswegen mühsam nachweisbar, bei dem anderen leicht zu erkennen. Dort handelt es sich um die allerersten Anfänge des Ueberganges zur Malignität bei noch völlig intacter Blasenwand, während hier schon ein Carcinom vorhanden ist, das die Blasenwand zu infiltriren beginnt. Der Umwandlungsprocess geht kaum merkbar vor sich, ja er liegt gewissermaassen im Wesen der Geschwulst selber. Noch ist der Arzt vielfach zweifellos berechtigt, von einer gutartigen Neubildung zu sprechen, d. h. von einer solchen, die er durch einfaches Abtragen von dem Mutterboden radical zu beseitigen im Stande ist; und doch belehrt ihn die Untersuchung des abgetragenen Polypen, dass hier und dort schon eine verdächtige Stelle vorhanden ist. Nicht etwa derartig, dass die Epithelien den Bindegewebsstock vom Grunde her durchbrächen und als Krebsnester erschienen, auch nicht so, dass von der epithelialen Decke aus plötzlich die Zellen anfingen, in die Tiefe zu wuchern — sondern im stetigen gegenseitigen Wachsthum von Bindegewebe und Epithel sind die ersten Anfänge der Malignität zu suchen. Ob aber die Vermehrung des Epithels das Primäre ist, wodurch ein Nachwachsen des Bindegewebsstockes bedingt wird, oder ob durch reichliches Sprossen des Bindegewebes secundär eine Vermehrung des Epithels hervorgebracht wird, das lässt sich selbst an einer grösseren Anzahl von Serienschnitten nicht mit Sicherheit constatiren. Bald scheint das Eine der Fall zu sein, bald wiederum das Andere. Ich bin bei meinen Untersuchungen zu der Ansicht gekommen, dass Beides gleichmässig vor sich geht, und zwar derartig, dass zeitweilig die Entscheidung recht schwierig werden kann, ob es sich in dem einzelnen Falle noch um einen gutartigen Polypen, oder schon um ein Carcinom handelt.

Um zu einer sicheren Erkenntniss zu gelangen, wie weit das Ergebniss des anatomischen Befundes und der klinischen Beobachtung einander decken, habe ich die in der Literatur verzeichneten Fälle, soweit sie hierher passen, zusammengestellt und bemerke dazu, dass ich bei der Aufstellung der Statistik von folgenden Gesichtspunkten ausgegangen bin. Da festgestellt werden soll, in wie weit die Zottenpolypen die Neigung zur Bösartigkeit in sich tragen, habe ich als hierfür unwesentlich alle die Fälle weggelassen, welche unmittelbar im Anschluss an die Operation zu Grunde gingen, und zwar ohne Rücksicht auf die Todesursache. Hierdurch wird die

Zahl der Fälle sehr eingeschränkt. Es handelt sich nun um die Frage, nach einer wie langen recidivfreien Zeit ein Operirter als definitiv genesen zu betrachten ist. Hierauf kann eine auch nur annähernd genaue Antwort nicht gegeben werden. Ich schliesse mich deswegen, um Weitläufigkeiten zu vermeiden, Albarran an, der in seiner Statistik als geringstes Zeitmaass drei Monate fordert. Aus diesem Grunde habe ich aus meiner Berechnung auch diejenigen in der Literatur als geheilt aufgeführten Fälle ausgeschlossen, die nicht mindestens noch drei Monate lang nach der Operation beobachtet wurden. Fast erscheint es überflüssig, hinzuzufügen, dass diese Einschränkung für die Berechnung der Recidive wegfällt.

Ein werthvolles statistisches Material ist niedergelegt in den Arbeiten von Küster[1]), Albarran (l. c.) und Koch.[2]) Die beiden ersteren dieser Autoren geben bei jedem einzelnen Falle ihrer Casuistik eine histologische Diagnose, und Koch verweist stets auf das Original, welches ihm vorgelegen hat, so dass ich das Resultat meiner Berechnung in jeglicher Beziehung für einwandsfrei halten darf. Sodann habe ich noch aus den Dissertationen von Rauschenbusch[3]) und Sperling (l. c.) die Tumoren herausgewählt, bei denen durch die Beschreibung die Diagnose ohne Einwand auf Zottenpolyp gestellt werden muss. Dadurch verfüge ich im Ganzen über 88 operirte Fälle. Hiervon waren 70 nach einem Vierteljahr recidivfrei (die Beobachtungszeit schwankt zwischen drei Monaten und sieben Jahren); 18 dagegen hatten theils wieder die alten Beschwerden, theils unterzogen sie sich einer wiederholten Operation, theils waren sie ihrem Leiden infolge eines Recidivs erlegen. Hieraus ergiebt sich eine Heilung von 79,55 Proc., während sich die Zahl der Recidive auf 20,45 Proc. beziffert.

Leider können ja alle derartige Statistiken trotz möglichster Sorgfalt keinen Anspruch auf absolute Genauigkeit machen. Auch Albarran giebt derselben Betrachtung Raum, die er mit folgenden Worten schliesst: „Malgré toutes ces imperfections adhérents à toute statistique, je transcris ici celle que j'ai établie.

Nach diesen Auseinandersetzungen wird die seit lange von Küster und Anderen vertheidigte und kürzlich von A. Frisch[4]) wiederum betonte Ansicht, dass die einzig rationelle Behandlung der fraglichen

1) l. c.; ausserdem ein chirurgisches Triennium 1882, und Fünf Jahre im Augusta-Hospital. 1877.

2) Beiträge zur klin. Chirurgie von P. Bruns. Bd. II. 1886.

3) Ueber das Papillom der Harnblase. Inaug.-Diss. Halle 1882.

4) Wiener klin. Wochenschrift. 1894. Nr. VI.

Tumoren die Abtragung derselben unter der Leitung des Auges sein kann, eines Commentars nicht mehr bedürfen. Die neuerdings wieder von R. Newman[1]) in Vorschlag gebrachte Behandlung durch Elektrolyse ist deswegen ohne Weiteres zu verwerfen. Denn abgesehen von anderen Nachtheilen, die sie für das Leben des Trägers haben können, wie hochgradige Blutverluste und Rückwirkung auf die Nieren, tragen die breitbasigen Zottenpolypen der Harnblase die Fähigkeit in sich, über kurz oder lang in die Tiefe hinein zu wuchern und dadurch allgemeine Verbreitung zu finden.

1) Referat im Centralblatt für Chirurgie. 1894. Nr. 20.

XXVIII.

Mittheilungen aus der v. Bardeleben'schen Klinik.

Beitrag zur Casuistik der Operationen an der Gallenblase.

(Nach einem in der freien Vereinigung der Chirurgen Berlins am 9. Juli 1894 gehaltenen Vortrag.)

Von

Oberstabsarzt Prof. Dr. A. Koehler.

Die Gallenblasenchirurgie ist in den letzten Jahren oft Gegenstand eingehender Studien und Arbeiten sowie ausführlicher Erörterungen in ärztlichen Versammlungen gewesen.[1]) Wesentliche Punkte sind dabei von berufener Seite klargelegt; aber im Einzelnen bestehen doch noch hier und da Meinungsverschiedenheiten. Dieser Umstand mag es entschuldigen, wenn auch über unsere, verhältnissmässig geringen Erfahrungen auf diesem Gebiete berichtet wird.

Das in anderer Beziehung reiche Material der chirurgischen Klinik des Charité-Krankenhauses in Berlin muss in Bezug auf Gallenblasen-Operationen als arm bezeichnet werden. In den 9 Jahren, in denen ich an dieser Klinik thätig sein konnte, sind uns im Ganzen 17 Fälle von vermutheten oder wirklichen Erkrankungen der Gallenblase zugewiesen; das ist eine kleine Zahl bei den intimen Beziehungen der v. Bardeleben'schen Klinik zu den grossen inneren Kliniken der Charité. Trotzdem glaube ich, dass auch diese wenigen

1) In der freien Vereinigung der Chirurgen Berlins am 14. Juli 1890; 13. Juli, 16. November 1891; 11. Januar, 8. Februar 1892; 11. December 1893. In der Soc. de chir., s. Sem. méd. 1894, p. 327 (Michaux), 336 (Routier), 337 (Gilbert), 344 (Tuffier, Monod); 356 (Duj. Beaumetz, in der Ac. de méd.), 414 (Galliard, ebenda). In der Amer. surg. Assoc. XI Richardson und de Forest Willard, Surgery of the gall bladder und Cholecystectomy for impacted gallstones u. s. w. — Betreffs der neueren Arbeiten siehe die Zusammenstellung derselben von Nasse in der Berliner klin. Wochenschrift. 1893. Nr. 1; ausserdem Kehr, ebenda. Nr. 2 u. ff.; Lauenstein in der Festschrift für Esmarch 1893; v. Winiwarter, Festschrift für Billroth, Bruns' Beitr. Mayo Robson, London 1892; Naunyn, Leipzig 1892. Von Langenbuch's Arbeit in der „Deutschen Chirurgie" ist bis jetzt nur der erste, die Krankheiten der Leber abhandelnde Band erschienen. Lindner, Martig und Kehr s. u. — Ferner: Morin, Thèse de Paris. 1894, Beitr. zum Studium d. Hydrops der Gallenblase; Fontan, Sem. méd. 1894. p. 319, Cholecystotomie bei Gallensteinen; Drainage und Obliteration des Ductus durch Injectionen von Aether (1 Fall). Andere Citate im Text.

Fälle hinsichtlich der diagnostischen Schwierigkeiten und Irrthümer, sowie der operativen Technik einiges Interesse beanspruchen können.

Unter unseren 17 Fällen befanden sich 4 Männer im Alter von 35, 41, 49 und 66 Jahren und 13 Frauen resp. Mädchen, von denen 5 zwischen 30 und 40, 4 zwischen 40 und 50, 3 zwischen 50 und 60 und eine 64 Jahre alt waren. Sie hatten fast alle eine längere Leidensgeschichte und waren bisher unter sehr verschiedenen Diagnosen oft und lange krank, nicht selten bettlägerig gewesen. Magenkrampf, Magengeschwür, Wanderniere, Nierentumor, Bauchdeckengeschwulst u. s. w. waren angeschuldigt; Appetitlosigkeit, Verdauungsbeschwerden, häufig wiederkehrende Schmerzanfälle hatten bei einigen schon einen Zustand bedrohlicher Schwäche hervorgerufen, andere konnten ohne sehr grosse Gaben von Morphium nicht mehr existiren. Nun war es auch bei uns keineswegs immer möglich, aus Anamnese und gegenwärtigem Befunde sogleich die richtige Diagnose zu stellen. Es ist ja bekannt, wie schwierig das sein kann, und wie oft besonders die Wanderniere dabei in Frage kommt. Beispiele der Art finden wir in jeder Arbeit über unser Thema; man braucht, um nur die neuesten zu nennen, nur diejenige Kehr's (Deutsche Zeitschrift für Chirurgie Bd. 38), Martig's (Beitrag zur Chirurgie der Gallenwege. Basel 1893. S. 317 und 390), Lindner's (Berliner klin. Wochenschrift 1892. No. 11), v. Bardeleben's (Festschrift. Löbker und Nieden, Wiesbaden 1893), u. m. a. zu lesen. Ueberall sind in dieser Beziehung Irrthümer verzeichnet. So berichtet Carmalt in New Haven (Transactions of the Americ. med. Assoc. T. XI, p. 107) darüber, wie er in einem Falle wegen Wanderniere operirte und Gallensteine fand. Ja, von einem unserer besten Meister in der Gallenblasenchirurgie, von Riedel, ist ein Kranker beobachtet, welcher alle Symptome der Gallensteine darbot und, wie die Section ergab, an einem Aneurysma der Art. hepatica litt. (S. die Dissertation von Sauerteig, Jena 1893.)

In unseren Fällen hat uns die Wanderniere nur einmal Schwierigkeiten gemacht. Bei einer Kranken (s. u.) fanden wir neben chronischer Cholecystitis eine nicht vermuthete, mässig bewegliche Niere, welche, ohne dass wir sie weiter berücksichtigt hätten, auch später keine Beschwerden verursacht hat. In einem zweiten Falle von unsicherer Diagnose, bei einer 44 Jahre alten Frau, lag ein grosser Tumor rechts von der Mittellinie; er bewegte sich bei der Respiration fast gar nicht und schien nach der Percussion, auch bei aufgeblähtem Darm, von Darmschlingen überlagert zu sein. Was fand sich nun bei der Operation? Nach Durchschneidung der hinteren Rectus-

scheide präsentirte sich eine bohnengrosse Oeffnung, welche in einen langen, starren Gang führte, und aus diesem Gange entleerte sich eine grosse Menge erbsengrosser, schön facettirter Gallensteine. Aus der Anamnese war nur zu entnehmen, dass die Kranke oft an „Magenkrämpfen" gelitten hatte. Es ist wohl klar, dass sich hier nach Verschwärung im Innern der Gallenblase durch umschriebene Peritonitis eine Verwachsung mit der vorderen Bauchwand gebildet hatte, und dass hier der Bauchdeckenabscess und der spontane Aufbruch mit Ausstossung der Gallensteine sich vorbereitete. Ehe freilich die Naturheilkraft damit ganz fertig geworden wäre, hätte sie an der stark heruntergekommenen Frau auch zur Naturnheilkraft werden können. Nach dem Eingriff erholte sich die Kranke sehr schnell; die Gallenfistel schloss sich nach ca. 6 Wochen. — Bei zwei Männern von 49 und 66 Jahren wurde wegen des schweren Icterus, der starken höckrigen Schwellung in der Lebergegend und wegen der auffallend schnellen Abnahme der Kräfte die Diagnose einer bösartigen Neubildung an Leber oder Gallenblase gestellt; in beiden Fällen zeigte es sich bei der Laparotomie, dass diese Diagnose irrig war: bei dem jüngeren Manne fand sich nur eine chronische Cholecystitis, bei dem älteren ein enormer Hydrops der Gallenblase. Beide wurden durch die Cholecystostomie völlig geheilt (s. u.) — Bei einem 41 Jahre alten Manne genügte auch die Laparotomie noch nicht, um eine sichere Diagnose zu stellen; die Leber füllte fast die ganze rechte Seite aus, war weich und fleckig; der Kranke starb nach 3 Tagen, und die Section ergab eine eitrige Cholangitis; der Choledochus war vollständig durch Wurmblasen verstopft. — Aehnlich erging es uns mit der Diagnose bei einem 35 Jahre alten Manne, bei welchem wegen rapider Gewichtsabnahme an ein Carcinom gedacht war; die Probelaparotomie sollte Klarheit bringen, ergab aber nur eine mässig geschwollene, steinharte Leber und zahlreiche geschwollene Drüsen im Mesenterium. Die Bauchwunde heilte per prim.; es trat sogar eine vorübergehende Besserung nach der Laparotomie ein. Der Kranke ist auf einer inneren Abtheilung, auf welche er zurückverlegt war, nach 2 Monaten gestorben. Bei der Section fand sich Carcinom der Gallenblase, der Leber, des Bauchfells und der Mesenterialdrüsen.

Wir hatten also in 6 Fällen (von 17) Schwierigkeiten mit der Diagnose; einmal bestand Wanderniere neben Cholecystitis, einmal ein Bauchdeckenabscess mit Gallensteinen, dreimal war ein Carcinom der Leber vermuthet und Hydrops, Cholecystitis und Hepatitis (Cirrhose?) gefunden; in einem dieser Fälle zeigte sich (s. o.) später

allerdings, dass die erste Diagnose doch die richtige gewesen war. Auch der Fall von eitriger Cholangitis bei Choledochusverschluss durch Wurmblasen konnte ante mortem nicht diagnosticirt werden; Steine waren in den Gallengängen trotz eifrigen Suchens nach der Laparotomie nicht gefunden, die Natur der vorliegenden enormen Leberschwellung konnte erst bei der Section festgestellt werden.

Zu diesen 6 Fällen kommen als diagnostisch klar folgende Fälle hinzu: 1) fünf Fälle von Geschwulstbildung an der Gallenblase mit so vielseitigen und festen Verwachsungen, dass eine radicale Entfernung alles Erkrankten unmöglich erschien; in allen 5 Fällen heilte die Bauchwunde per prim. Die Kranken konnten nach 4—8 Wochen entlassen werden. Merkwürdiger Weise war bei Allen nach der Probelaparotomie eine auffallende Milderung der vorher sehr heftigen Beschwerden eingetreten; 2) ein Fall von Gallenblasenfistel mit Stein im Cysticus; 3) drei Fälle von Cholelithiasis; 4) ein sicher zu erkennender Fall von Hydrops, und 5) ein Fall von Kolik mit spontanem Rückgang der Beschwerden.

Die Resultate in unseren Fällen waren folgende:

Bei dem zuletzt genannten handelte es sich um eine 53 Jahre alte Frau, welche den ersten Anfall vor einem Jahre und den zweiten vor 3 Wochen hatte, noch immer an heftigen Schmerzen, Schüttelfrösten mit hohem Fieber und schwerem Icterus *litt.* In diesem Falle wirkte schon die Verlegung auf die chirurgische Klinik; am nächsten Morgen waren die Schmerzen fort, Fieber, Schüttelfrost trat nicht mehr auf, der Icterus verlor sich in 8 Tagen; die Kranke wurde noch 7 Wochen beobachtet (nie Steine in den Faeces) und dann geheilt entlassen.

Ungünstig verlief der oben erwähnte Fall von eitriger Cholangitis. Der Patient war angeblich erst seit 3 Wochen krank, litt an heftigen, anhaltenden Leibschmerzen, Icterus, Schüttelfrösten und hohem Fieber. Es ist sehr merkwürdig, dass bei der Section in der Leber keine Wurmblasen gefunden wurden und dass doch der Choledochus ganz damit ausgestopft war.

Ebenfalls tödtlich verlief ein Fall von Gallenfistel bei einer 48 Jahre alten Frau, bei welcher vor einem Jahre die Cholecystostomie wegen Lithiasis gemacht war. Sie war danach frei von Beschwerden, behielt aber eine Schleimfistel zurück, welche besonders Nachts stark nässte. Nach stumpfer Erweiterung der (eitrigen Schleim, keine Galle secernirenden) Fistel liess sich leicht feststellen, dass im Blasenhalse oder im Cysticus ein Stein eingekeilt war, dessen Entfernung erst gelang, nachdem er von der Bauchhöhle aus in die

Blase gedrängt war. Die Blase wurde dann vernäht, aber nicht versenkt, sondern durch einige Nähte an der nur zum Theil geschlossenen Bauchwunde befestigt (Langenbuch-Tscherning). Die Operation war ohne Zwischenfall verlaufen, die Kranke hatte aber nachher subnormale Temperaturen, erholte sich nicht recht und starb 4 Tage nachher plötzlich unter den Erscheinungen des Lungenödems. Bei der Section fand sich nur in der unmittelbaren Nähe der Wunde das Bauchfell trocken und geröthet, sonst überall glatt, feuchtglänzend. Im Uebrigen fand sich: Atrophia fusca cordis; Oedema pulmonum; Nephritis chronica; Erosiones haemorrhag. ventriculi; Dilatatio ventriculi. Die Todesursache ist also nicht recht klar; die geringe circumscripte Peritonitis konnte es nicht sein. Kehr empfahl auf dem Chir.-Congr. 1894 die Incision des Ductus für diese Fälle — wenn der Stein nicht leicht zurückschlüpft (vgl. Greiffenhagen, St. Pet. med.W. 8. Oct. 1894: 1 Fall von sog. idealer Cysticolithektomie).

Die fünf oben erwähnten Fälle, in denen es bei der Probelaparotomie blieb, betrafen ein Mädchen von 33 Jahren, welches seit 3 Monaten 3 Anfälle von Kolik, Schüttelfrösten, hohem Fieber (keinen Icterus) gehabt hatte; ferner eine 54 und eine 64 Jahre alte Frau, welche seit langen Jahren an Koliken („Magenkrämpfen") gelitten hatten, und eine 38 Jahre alte Frau, welche die Anfälle zuerst vor 6 Jahren und dann mit zunehmender Häufigkeit und Heftigkeit bekommen hatte. Bei ihr fand sich an der Stelle der Gallenblase ein solider, von der Leber nicht zu trennender Tumor und zahlreiche Geschwülste im Mesenterium. Nach 1½ Jahren konnte diese Kranke wieder untersucht werden; sie war vollständig gesund; sogar vom Tumor war nichts mehr zu finden (s. u.). Bei den 3 anderen Kranken waren, wie schon erwähnt, Netz, Leber, Gallenblase und Darmschlingen so fest verwachsen, dass ein weiteres Vorgehen unnütz erschien. Der fünfte Fall betraf einen 35 Jahre alten Mann (s. o.), bei welchem an der Gallenblase nichts Krankhaftes, an der Leber dagegen schwere Veränderungen gefunden wurden.

In 9 Fällen konnte der operative Eingriff rechtzeitig ausgeführt werden; mehrere von denselben sind schon bei der Besprechung der diagnostischen Schwierigkeiten erwähnt, über drei andere hat Herr Geh. Rath v. Bardeleben selbst in der letzten Decembersitzung der „Freien Vereinigung" berichtet. Drei sind seitdem operirt; die letzte am 4. Juni. In allen diesen Fällen — bis auf den noch in Behandlung befindlichen zuletzt operirten — ist vollständige Heilung nach einfacher Cholecystostomie eingetreten. Besonders merkwürdig sind dabei 2 von dem Vortragenden operirte Fälle, bei denen der

erzielte Erfolg in gar keinem Verhältniss stand zu der Schwere der Krankheit und zu dem, was bei der Operation gefunden wurde.

Bei der 32 Jahre alten im Januar d. J. operirten Kranken waren die Anfälle seit 2 Monaten so häufig und heftig, dass sie schon morphiumsüchtig geworden war. Icterus war nicht vorhanden, die Lebergegend äusserst empfindlich. Bei der Operation fand sich eine glatte, durchscheinende, zum Theil mit der Leber verwachsene Gallenblase, deren freie Wand sich so weit hinaufziehen liess, dass doch ein recht breites Stück in die Wunde eingenäht werden konnte. Schon nach diesem ersten Act der Cholecystostomie waren die Schmerzen vollständig geschwunden, trotzdem wurde, um genauer nach Steinen suchen zu können, am fünften Tage die Blase geöffnet. Steine wurden nicht gefunden, sondern nur eine mässige Quantität normaler Galle entleert. Auffallend war die Dicke der Wand (½ Cm.). Drainage für 6 Tage, Schluss der Fistel nach 14 Tagen. Die Beschwerden sind bis jetzt (¾ Jahr) nicht wiedergekehrt.

Ganz ähnlich war es in dem zweiten von mir operirten Falle. Ein 49 Jahre alter Mann litt seit ¼ Jahr an Verdauungsbeschwerden und immer häufiger werdenden Kolikanfällen; seit einigen Wochen bestand Icterus. Allmählich wurden die Schmerzen so heftig, dass sie nur durch grosse Dosen Opium gemildert werden konnten. Da hier in der Lebergegend eine harte, höckerige Geschwulst gefühlt wurde, der Kranke ausserdem in wenigen Wochen 18 Pfund abgenommen hatte, wurde die Möglichkeit einer bösartigen Neubildung in Erwägung gezogen. Bei der am 8. Juni 1894 vorgenommenen Operation fand sich aber nichts davon; die Leber war geschwollen und hart, hatte aber nur das Aussehen einer Stauungsleber. Auch bei diesem Kranken wurde ein möglichst breites Stück der Blase durch Heraufziehen der hinteren Wand eingenäht, nach 4 Tagen incidirt und eine mässige Quantität glasigen Schleims entleert. Auch hier war die Wand der Gallenblase hart und verdickt (¾ Cm.). In den nächsten Tagen trotz ausgiebiger Drainage noch einige leichtere Anfälle; vom dritten Tage an entleerte sich normale Galle, und jetzt hörten die Schmerzen vollständig auf, sind auch bis jetzt (6 Monate) nicht wiedergekehrt. Der Icterus ging schnell zurück, der Kranke arbeitet jetzt als Maurer und fühlt sich vollständig wohl.

Wie ist in diesen beiden Fällen das Schwinden der schweren Krankheitserscheinungen nach der Cholecystostomie, bei welcher weder Steine, noch eine nennenswerthe Ausdehnung der Gallenblase, noch Verwachsungen mit der Umgebung gefunden wurden, zu erklären?

Auf die räthselhaften Wirkungen der „Operation an sich", von

denen auch wir einige Beispiele beobachtet haben (s. die Dissertation von O. Küttner, Berlin 1893), waren sie nicht wohl zu beziehen; man müsste dem psychischen Einfluss oder einer Art Reflexwirkung des operativen Eingriffs eine gar zu grosse Wirksamkeit zumuthen, wenn sie ausreichen sollten, diese unerträglichen Schmerzen, in einem Falle auch den schweren Icterus zum Schwinden zu bringen. Kehr hat offenbar ähnliche Fälle gesehen, wenn er von der Drainage der Gallenblase sagt, dass sie zuweilen einen wohlthuenden Einfluss auf das Allgemeinbefinden ausgeübt habe, und dass ihm deshalb „eine gründliche Gallenentleerung so vorkomme, wie dem alten Arzte ein Aderlass". Ausserdem hebt er hervor, dass Gallensteinkoliken oft die Folge einer Entzündung der Gallenblase sind (also eigentlich Gallenblasenkoliken), und dass der damit verbundene Icterus auf Verschwellung der Schleimhaut in den Gallengängen beruhe. Damit wäre dann die Wirkung einer Entleerung und Drainirung der entzündeten Gallenblase erklärt. Wenn wir aber in dem einen unserer Fälle ein Aufhören, in dem anderen ein Nachlassen der Schmerzen schon nach dem Emporziehen und Annähen der Gallenblase beobachteten, dann muss doch wohl ausser der Entleerung noch ein anderes Moment günstig eingewirkt haben. Wäre es nicht möglich, dass durch das Emporziehen der Blase abnorme, durch die Entzündung bedingte Schwellungen und Knickungen an der korkzieherartig gewundenen sogenannten Valvula Heisteri im Blasenhalse ausgeglichen würden und dass dadurch der Zu- und Abfluss der Galle wieder auf normale Weise vor sich ginge? Das widerspricht allerdings der Anschauung derjenigen, welche gerade in der Dehnung und Fixation der Gallenblase einen Nachtheil des Annähens an die Bauchwand (auch an das Peritoneum parietale allein?) erblicken. Ohne dem Ausdruck eine allgemeine Bedeutung beimessen zu wollen, sagen wir mit Kehr: „Wie dem aber auch sei, der Erfolg ist da, und das ist die Hauptsache." — Die Meinung, dass das Vorhandensein von Icterus die Prognose operativer Eingriffe an der Gallenblase verschlechtere (Naunyn), findet in unseren Fällen keine Bestätigung. Interessant und für die Wahl der Operationsmethode nicht ohne Werth war in dem zweiten Falle die Beobachtung, dass der in den ersten Tagen wässrig-schleimige Ausfluss wieder normal, d. h. gallig wurde. Ohne auf die verschiedenen Möglichkeiten der Erklärung dieses vorübergehenden Abschlusses der Gallenblase einzugehen, betonen wir nur, dass ein solcher auch ohne nachweisbare Steine und andere Veränderungen an den Gallengängen vorkommen kann. Das ist gewiss nichts Neues; man hat aber, weil bei der Operation keine

Spur Galle abfloss, die Exstirpation der Blase für nothwendig gehalten (Monod, in der Ac. de Méd., s. Sem. méd. 1893, p. 55). In einem von Schwartz (ebenda p. 97) operirten Falle wurde ebenfalls die Cholecystektomie gemacht, weil die mit Steinen gefüllte Blase den D. cysticus zu einem langen Strang ausgezogen hatte. (Vgl. noch Tuffin, Soc. de chir., Sem. méd. 1893, p. 55 und Blaise, Thèse de Nancy, 1893: Contribution à la chirurgie des voies biliaires; de la cholecystotomie.)

Zum Schluss noch Einiges über die von uns angewandte operative Technik. Die Cholecystektomie, die ideale Cholecystotomie, die Cholecystenterostomie oder die Operationen am Cysticus und Choledochus selbst haben wir nicht gemacht; unsere Fälle eigneten sich nicht dafür. In dem einen Falle von Stein im Cysticus wurde die Blase allerdings vernäht, aber dann an der Bauchwunde, welche zum Theil offen blieb, befestigt. — Wenn es sich überhaupt durchführen liess, haben wir die zweizeitige Cholecystostomie gemacht: die Blase wurde nach Untersuchung der Gallengänge von aussen mit dem Peritoneum parietale durch feine Seidennähte (am besten mit fortlaufender Naht) vereinigt, nach einer Reihe von 4, 6 und mehr Tagen geöffnet und nach Untersuchung ihres Innern drainirt. In dem letzten Falle wurden, um die Blase beim zweiten Act leichter auffinden zu können, zwei Seidenfäden hindurchgezogen; sie wären aber nicht nöthig gewesen. Der Hautschnitt lag in der Mehrzahl der Fälle am Rande des Rectus; in den beiden von mir operirten Fällen habe ich nach Kocher's Anweisung (in seiner Operationslehre) gehandelt und den bei der Gastrostomie, aber von Manchem auch rechts bei Operationen an Leber und Gallenblase empfohlenen schrägen Querschnitt ausgeführt. Es lässt sich doch nicht ohne Weiteres von der Hand weisen, dass bei dieser Richtung des Hautschnittes durch die Schonung der Nerven eine bessere, festere Vernarbung erreicht wird. Für die Untersuchung der Gallenblase und ihrer Umgebung, sowie für die weiteren operativen Maassregeln bietet der schräge Querschnitt sicher dieselben Chancen, wie der verticale Schnitt. — In einigen Fällen wurde die Gallenblase nicht angenäht, wenigstens nicht direct, da ihre Wand zu dünn erschien. Einmal wurden (v. Bardeleben) die festen Schwarten in der Umgebung in das Peritoneum parietale genäht (bis an den oberen Winkel, wo die Bauchhöhle durch einen Tampon abgeschlossen wurde), und einmal wurde (Oberstabsarzt Prof. Dr. R. Köhler) die stark vergrösserte Gallenblase so in die theilweise vernähte Wunde hineingelegt, dass sie auf dem unteren Wundwinkel ritt. Die Bewegungen, welche sie bei der

Respiration mitmachte, waren nur gering. (S. Charité-Annalen für 1890/91.) Unsere Art der Bauchnaht haben wir in denselben Annalen für 1891/92 in der Einleitung zum Berichte über die v. Bardeleben'sche Klinik beschrieben.

Krankengeschichten.

(1—6 incl. in den betr. Jahrg. der Charité-Annalen, 11, 12 und 13 s. v. Bardeleben, Berliner klin. Wochenschr. 24. 1894.)

1. 1887. W., 53 Jahre alt. Erster Anfall mit Kolik und Icterus vor 1 Jahre; seit 3 Wochen Rückfall: Schüttelfrost, Temp. 40, in der Zwischenzeit subnormal. Zur Operation auf die chirurgische Klinik verlegt. Am nächsten Morgen Wohlbefinden, Icterus geht schnell zurück; Entlassung nach 7 Wochen (in den Faeces wurden keine Steine gefunden).

2. 1889. W., 33 Jahre alt. Seit 3 Monaten drei Anfälle von Kolik mit Schüttelfrösten und hohem Fieber; kein Icterus. Starker Kräfteverfall. Laparotomie: Derbe, feste Verwachsungen zwischen Leber, Gallenblase, Dünndarm, Netz — Gallenblase kaum zu erkennen. Bauchnaht (Schichtnaht mit einem langen Catgutfaden, fortlaufend). Heilung per primam, Entlassung nach 6 Wochen; Patient hat sich erholt und ist in der Zeit fast frei von Beschwerden gewesen.

3. 1890. W., 42 Jahre alt. Wegen einer eingeklemmten Schenkelhernie rechts operirt, bekam die Kranke kurz darauf wieder die Kolikanfälle, an denen sie angeblich schon seit Monaten gelitten hatte. Leber geschwollen, Tumor in der Gegend der Gallenblase, kein Icterus. Laparotomie 3 Wochen nach der Herniotomie: Blase stark ausgedehnt, papierdünn, wurde (Oberstabsarzt R. Köhler) in die zum Theil vernähte Bauchwunde hineingelegt, nicht vernäht. 2 Tage nachher Incision; keine Steine, reichlich schleimige Flüssigkeit. Nach circa 8 Tagen Gallenausfluss; nach 3 Monaten war die Fistel noch nicht ganz geschlossen, der Ausfluss aber sehr gering. Kein Anfall wieder (8 Wochen beobachtet).

4. 1891. M., 66 Jahre alt. Seit 3 Jahren alljährlich Monate lang Icterus. Starke Abmagerung, dunkle grünlichbraune Haut, leichte Benommenheit, zuweilen Delirien. Leber 8 Cm. unter dem Rippenrande. Laparotomie: Gallenblase enorm ausgedehnt und mit der stark verdünnten Leber verwachsen. Annähen und Incision. $^1/_2$ Liter dünne schleimige, nach 2 Tagen gallig gefärbte Flüssigkeit, Urin noch 3 Wochen dunkelbraunroth. Die Fistel war nach $^1/_4$ Jahre geschlossen, der Kranke 1 Jahr später noch gesund.

5. 1891. M., 41 Jahre alt. Angeblich erst seit 3 Wochen mit Frost, Fieber und Leibschmerzen erkrankt. Die ganze rechte Bauchseite von einem Tumor ausgefüllt, schwerer Icterus. Laparotomie: Lebertumor ohne bestimmte Diagnose; an Gallenblase und Gallengängen nichts Abnormes zu fühlen (Inspection nicht möglich). Tod nach 3 Tagen. Eiter in den Gallengängen. Choledochus durch Wurmblasen verstopft.

6. 1891. W., 54 Jahre alt. Seit 12 Jahren Kolikanfälle; Leber stark vergrössert. Laparotomie: Gallenblase hart, höckrig, mit Leber, Netz und Darmschlingen fest verwachsen. Bauchnaht (wie oben); Heilung per

prim. Nach 1 Monat bei gutem Allgemeinbefinden entlassen; nach 1 Jahre nicht mehr zu ermitteln.

7. 1892. W., 44 Jahre alt. Nach jahrelangem Leiden einer inneren Klinik zugegangen und von hier wegen zweifelhafter Geschwulst im rechten Unterleibe zur chirurgischen verlegt. Ueber dem Tumor Darmschall, auch bei aufgeblasenem Darm, Bewegungen bei der Respiration minimal. Laparotomie am Rectusrande: Bauchdeckenabscess mit zahlreichen Gallensteinen. Drainage, Heilung nach 6 Wochen.

8. 1892. M., 35 Jahre alt. Vor 5 Jahren Bleikolik; seit 3 Monaten fast täglich Stunden lang Anfälle von Leib- und Kreuzschmerzen. Gewichtsabnahme in den letzten 6 Wochen 15 Pfund. Harte, schmerzhafte Tumoren in der Gallenblasengegend und in der linken Leiste. Leichter Icterus. Laparotomie: Leber steinhart, höckrig; Gallenblase mit ihr verwachsen, Steine nicht zu fühlen. Im Mesenterium mehrere harte Knoten. Bauchnaht, Heilung per primam. Vorübergehende Besserung, Verlegung auf eine innere Abtheilung; hier Tod nach 2 Monaten. Carcinom der Leber, der Gallenblase, des Bauchfells, der Mesenterialdrüsen.

9. 1892. W., 48 Jahre alt. Lange an chronischem Magenkatarrh und Wanderniere behandelt; vor 1 Jahre Cholecystostomie und Entfernung von Steinen. Seitdem frei von Beschwerden bis auf eine reichlich Schleim secernirende, namentlich Nachts sehr lästige Fistel. Leichter Icterus. — Erweiterung der Fistel. Stein im Cysticus, erst zu entfernen nach Laparotomie und Zurückschieben in die Blase. Naht der Blasenwunde und Befestigung dieser Stelle an die nur zum Theil vernähte Bauchwunde. — Die Kranke starb nach 4 Tagen plötzlich (Lungenödem): Nur ganz leichte Peritonitis in nächster Nähe der Wunde; ferner braune Atrophie des Herzmuskels, chronische Nephritis, hämorrhagische Erosionen der Magenwand, starke Magenerweiterung ohne Veränderungen am Pylorus.

10. 1893. W., 38 Jahre alt. Seit 6 Jahren Anfälle, zuerst seltener, allmählich immer heftiger und häufiger; lange an Magenkrämpfen behandelt. Seit 2 Jahren Geschwulst in der rechten Bauchseite. Leberdämpfung bis dicht an den Nabel, kein Icterus. Laparotomie: An Stelle der Gallenblase ein derber, höckriger, mit Leber und Netz verwachsener, nach unten nicht abzugrenzender Tumor, dessen Entfernung unmöglich erschien. Deshalb Schichtennaht der Bauchdecken (s. o.). Heilung in 3 Wochen, Nachlassen der Beschwerden. Die Kranke wurde, ohne wieder Anfälle gehabt zu haben, 5 Wochen nach der Operation entlassen. — 1 1/2 Jahre nach der Operation konnte die Frau wieder untersucht werden: sie hat nie wieder Anfälle gehabt, hat ganz bedeutend an Kräften und Körperfülle zugenommen. Die feste, strangartige Narbe zeigt keine Spur von Hervorwölbung beim Husten. Von der Geschwulst ist weder durch Percussion, noch durch Palpation etwas nachzuweisen.

11. 1893. W., 48 Jahre alt. Seit 4 Jahren Leibschmerzen; nie Icterus. Seit einigen Monaten Verschlimmerung. Laparotomie. Gallenblase erst nach schwieriger Lösung von Adhäsionen am Netz und Dünndarm zu übersehen. Annähen an das Perit. pariet., die Fäden wurden durch die abgelösten Adhäsionen gelegt. Nach 13 Tagen Incision, 111 Gallensteine (später noch 5). Drainage. Die Fistel schloss sich in 6 Wochen; nach

2 Monaten geheilt entlassen, ist die Kranke noch jetzt, nach 3/4 Jahren, frei von Beschwerden.

12. 1893. W., 51 Jahre alt. Kolikanfälle seit 7 Jahren, vor 1 Jahre zum ersten Male Icterus. In der rechten Bauchseite grosse schmerzhafte Geschwulst. Laparotomie: Gallenblase geschwulstartig von alten Schwarten umwachsen, welche bis auf den oberen inneren Winkel, wo tamponirt werden musste, an das parietale Bauchfell angenäht werden konnten. An einer kleinen Stelle, dicht an der Leber, war ein Stein nahe am Durchtreten. Nach 8 Tagen Incision: 10 ziemlich grosse Steine. Verlauf und Ausgang wie in den vorhergehendem Falle; auch hier bis jetzt, nach 3/4 Jahren, kein Rückfall.

13. 1893. W., 32 Jahre alt. Seit 10 Jahren häufig an „Magenkrämpfen" leidend; 1 mal Icterus. Seit einigen Monaten schmerzhafte zunehmende Schwellung in der rechten Bauchgegend, seit 1 Monat bettlägerig. Laparotomie: Gallenblase mit Netz und flächenförmig mit der Leber verwachsen, nur mit Schwierigkeit an das Periton. parietale anzunähen. Nach 6 Tagen Punction: Wasserhelle, schleimige Flüssigkeit, Stein nicht zu fühlen. Nach 9 Tagen Incision; auch jetzt keine Steine zu fühlen. 4 Tage später Gallenausfluss; die Fistel schloss sich nach 6 Wochen. Auch diese Kranke befindet sich nach 3/4 Jahren noch wohl. (Diese drei Cystostomien waren in einem Monate gemacht.)

14. 1894. W., 32 Jahre alt. — **15.** 1894. M., 49 Jahre alt. Die Krankengeschichte dieser beiden Patienten ist oben ausführlich gegeben; in beiden Fällen chronische Cholecystitis; bis auf die Verdickung der Gallenblase kein nennenswerther Befund. Sehr guter Erfolg der zweizeitigen Cholecystostomie.

16. 1894. W., 64 Jahre alt. Früher gesund; angeblich erst seit 10 Wochen Schmerzen in der rechten Bauchseite und zunehmende Schwellung. Ausgangspunkt des Tumors (Netz, Darm, Niere, Bauchdecken?) nicht zu bestimmen. Laparotomie: harte knollige Geschwulst in der Gegend der Gallenblase, fest und breit mit Leber, Pylorus, Dünndarm und Colon verwachsen. Exstirpation unmöglich, deshalb Verschluss der Bauchwunde. Heilung per prim. bis auf den unteren Winkel, welcher nach 4 Wochen ebenfalls vernarbt. Die Beschwerden lassen nach der Laparotomie ganz bedeutend nach, die Kranke geht tagsüber umher. Befund derselbe wie vor der Operation. Kein Icterus.

17. 1894. W., 33 Jahre alt. Gesund bis vor 1/2 Jahr; damals mit Fieber, Schmerzen in der rechten Bauchseite und leichtem Icterus behandelt, angeblich an einem „Eierstockleiden". Vor 3 Wochen wieder Frost, Fieber, heftige Schmerzen in der rechten Seite, Erbrechen und Magenschmerzen; seit 14 Tagen Icterus, starke Abmagerung. Deutlicher Tumor am unteren Leberrande. Laparotomie am Rectusrande: Die geschrumpfte Gallenblase ist mit Leber, Milz und Colon verwachsen; die schwieligen Massen werden mit dem Peritoneum parietale vernäht, die Blase, welche bei diesen Manipulationen einriss, weiter geöffnet und aus ihr Galle und bröcklige weiche Concremente entleert. Die sehr heruntergekommene Kranke erholte sich allmählich, der Icterus ging zurück. Nach 4 Wochen verliess sie das Bett. (Noch in Behandlung; geringe Secretion.)

XXIX.

Aus dem Elisabeth-Krankenhause zu Berlin (innere Abtheilung: Dr. J. Hofmeier).

Struma accessoria baseos linguae.

(Operation, Heilung.)

Von

Adolf Galisch.

(Mit 1 Abbildung.)

Das Vorkommen von sogenannten Nebenkröpfen, d. i. von Geschwülsten, welche bei der mikroskopischen Untersuchung die Structur der Glandula thyreoidea aufweisen, welche aber mit dieser selbst in keiner directen Verbindung stehen, findet seine Erklärung in der Entwicklungsgeschichte der genannen Drüse. Es ist deshalb nothwendig, ein Besprechung der Struma accessoria baseos linguae mit der kurzen Beschreibung der embryonalen Entwicklung der Glandula thyreoidea zu beginnen.

Nachdem anfangs angenommen worden war, die Schilddrüse bilde sich aus einer einfachen medialen Anlage, wurde von His, Stieda und Wölfler eine bilaterale Entwicklung nachgewiesen. Später fand Born, dass unabhängig von dieser bilateralen Entwicklung auch noch eine mediale stattfände, und zwar sollte die mittlere Anlage eine Abschnürung vom Boden der Wundhöhle, die seitlichen dagegen Ausstülpungen der Schlundspalte hinter dem vierten Kiemenbogen sein. Dieser Annahme einer getrennten Bildung der Drüsenabschnitte ist durch die Untersuchungen von His eine einheitliche Auffassung gegeben worden. Das Ergebniss seiner Forschungen war folgendes: Aus dem mesobronchialen Felde an der Vorderwand des Mundrachenraumes erhebt sich ein kleiner Höcker, Tuberculum impar, weiter unten ein längliches Gebilde, Furcula. Das Tuberculum ist die Anlage des Zungenkörpers, die Furcula die der Epiglottis. Der Zwischenraum wird Sulcus arcuatus benannt und stellt die ursprüngliche Anlage der Glandula thyreoidea dar. Aus dem nach oben liegenden Theil desselben entwickelt sich die mediale, aus den beiden nach

abwärts gerichteten Seitenhörnern die beiden lateralen Anlagen der Schilddrüse. Während der weiteren Entwicklung findet eine Trennung der medialen von den lateralen Anlagen durch ein Zusammenrücken und Verschmelzen des zweiten und dritten Bogenpaares statt. Durch diesen Vorgang wird eine mit dem Mundboden communicirende, zweitheilige Höhle gebildet, welche nach unten, also nach der Epiglottisanlage zu, blind endet und die von den lateralen Anlagen jetzt getrennte Anlage des Mittelstückes der Glandula threoidea darstellt. Aus der Verbindung des zweiten und dritten Bogens geht nach His die Zungenwurzel hervor, nach vorn hebt sich von demselben Theil das Zungenbein ab. Die anfangs offene Verbindung der Höhle mit dem Mundboden wird allmählich in eine enge Spalte verwandelt; als Rest dieser Spalte sieht His das Foramen coecum der Zunge an. Von diesem Foramen führt ein blind endender Gang in das Zungengewebe, welcher bei Erwachsenen bisweilen noch eine Länge von 2,5 Cm. besitzen kann. His nennt ihn Ductus lingualis. Dieser Ductus lingualis stellt zusammen mit dem Ductus thyreoideus, einem von His in mehreren Präparaten Erwachsener nachgewiesenen, häutigen, sondirbaren Schlauch, der die Fortsetzung eines gleichzeitig bestehenden mittleren Hornes der Glandula thyreoidea bildete, den Rest des embryonalen Ductus thyreoglossus dar. Die für die Erklärung der Entstehung der in der Nähe des Zungenbeines gefundenen Nebenkröpfe wichtige Frage, wie der Ductus thyreoglossus zum Zungenbein liege, hat His dahin beantwortet, dass das Zungenbein erst am Ende der fünften Woche des Embryonallebens entstehe, zu einer Zeit, wo jener Ductus schon unauffindbar geworden ist.

Dieses Verschwinden des Ductus thyreoglossus findet bei normalem Gange der Entwicklung der Glandula thyreoidea statt. Verhältnissmässig häufig kommen jedoch hier Anomalien vor. Bleibt der letzte, am Isthmus der Drüse befindliche Theil des Ductus erhalten und wuchert das Epithel ebenso wie das der medialen und lateralen Anlagen weiter, so finden wir ein mittleres Schilddrüsenhorn, Cornu medium. Diese Anomalie wird natürlich am häufigsten gefunden, da dieser Theil des Ductus der Glandula thyreoidea ja anliegt.

Bleibt nun ein von der Glandula thyreoidea entfernter liegender Theil des Ductus thyreoglossus bestehen, während der übrige Gang schwindet, so wird durch Wucherung des Epithels eine Nebenschilddrüse, Glandula accessoria, gebildet, welche mit der Hauptdrüse nicht verbunden ist und gleichsam eine Insel aus Drüsengewebe darstellt. Die Lage dieser Nebenschilddrüsen kann natürlich je nach

der Lage des stehengebliebenen Theils des Ductus thyreoglossus eine verschiedene sein. Auf diese Weise kommen Glandulae suprahyoideae und praehyoideae (K a d y i), wie Glandulae epihyoideae und infrahyoideae (S t r e c k e i s e n) zu Stande.

Je weiter man sich von der Glandula thyreoidea entfernt, desto seltener kommen erklärlicher Weise Nebenschilddrüsen vor, und so gehören Nebenschilddrüsen am Ende des Ductus thyreoglossus, am Foramen coecum, zu den grössten Seltenheiten. Sie kommen wohl nur zur Beobachtung, wenn sie in krankhafter Weise an Grösse zunehmen, wenn sich aus ihnen eine Struma accessoria baseos linguae entwickelt und dadurch Beschwerden verursacht werden, oder sie werden als zufälliger Sectionsbefund gesehen.[1])

Bis vor Kurzem stand ein von R u d o l p h W o l f in Hamburg veröffentlichter Fall von Struma accessoria baseos linguae einzig in der Literatur da.

Später wurde eine zweite derartige Struma zufällig bei der Section einer an Altersschwäche verstorbenen Siechen gefunden.

Durch die Güte des Herrn San.-Rath Dr. J. H o f m e i e r, Chefarzt der inneren Abtheilung des Elisabeth-Krankenhauses zu Berlin, ist es mir gestattet, einen dritten, von demselben diagnosticirten und von Herrn San.-Rath Dr. D e l h a e s mit vollständigem Erfolge operirten Fall von Struma accessoria baseos linguae mitzutheilen.

Dieser Fall wurde bereits im Jahre 1887 — also vor Veröffentlichung der beiden anderen Fälle — beobachtet, diagnosticirt und operirt. Er ist somit der Zeit nach der erste.

I.

„Ein Fall von accessorischer Schilddrüse an der Zungenbasis."

Von Dr. Rudolph Wolf in Hamburg.

Vorgetragen am 4. Sitzungstage des XVIII. Congresses der Deutschen Gesellschaft für Chirurgie zu Berlin, 27. April 1889.
(Archiv für klin. Chirurgie. Bd. XXXIX. S. 224.)

Patientin, ein 18jähriges Mädchen, welches, abgesehen von etwas Anämie, stets gesund gewesen ist, klagt, dass sie seit dem 12. Lebensjahre, in welchem sie Keuchhusten hatte, immer ein Gefühl von Völle

1) Die letzte Art der accessorischen Schilddrüsen, die ihre Entstehung der mittleren Schilddrüsenanlage verdanken, die sogenannten Aortendrüsen, welche von W ö l f l e r beim Hunde, von van B e m m e l e n und M e u r o n bei den Embryonen der Selachier, Batrachier und Eidechsen beobachtet wurden, sind nach W ö l f l e r hervorgegangen aus am Truncus aortae haften gebliebenen Resten der mittleren Schilddrüsenanlage. Entsprechende Gebilde sind beim Menschen noch nicht beobachtet worden.

und Druck im Halse habe. Bei der ersten Untersuchung im October 1888 klagt sie über vermehrte Beschwerden. Die Mundhöhle ist frei, die laryngoskopische Untersuchung zeigt dagegen auf der linken Seite des Zungengrundes einen Tumor von anderer Farbe als die der Zunge. Beim Touchiren mit dem Finger ergiebt sich dieser Tumor als fester, harter, solider Knoten in der Substanz des Zungengrundes, der an der linken Seite bis zur Mittellinie reicht und sich gegen die Mitte des Kehldeckels bis an dessen untere Grenze nach dem Schlunde zu verliert. Die Art des Tumors war unklar, allerdings sprachen seine Beschaffenheit und das Alter der Patientin gegen maligne Neubildung.

Zuerst wurde eine energische Jodkalibehandlung und Pinselung des Tumors mit Jodglycerinlösung angewendet. Nach einer scheinbaren Besserung begann der Tumor plötzlich zu wachsen, ein Gefühl der Spannung stellte sich im Halse ein, das Trinken wurde erschwert, und im Januar 1889 wurde die Aufnahme in das Freimaurerkrankenhaus erforderlich, woselbst Anfang Februar wegen Dyspnoe die Tracheotomie an der Patientin ausgeführt wurde.

Am 6. Februar wurde zur Exstirpation (nach Langenbeck) des Tumors geschritten: Nach Unterbindung beider Arteriae linguales wird der Unterkiefer seitlich durchsägt, die Zunge wird von der Mundschleimhaut gelöst, der Arcus palatoglossus durchschnitten; nun ist der untere Rand des Tumors fühlbar. Die Zunge wird kräftig herausgezogen, der Tumor exstirpirt. Vor der Loslösung war ein Faden durch den Schlund gelegt worden, um diesen mit der Zunge leichter wieder vereinigen zu können. Die Zunge wird jetzt an den Boden der Mundhöhle und den Schlund festgenäht, die Knochenränder werden mit Silberdraht, die Hautränder mit Catgut vereinigt. Der ganze Mund wird mit Jodoformgaze fest ausgestopft, die Ernährung mit Milch u. s. w. geschieht durch einen mehrmals am Tage eingeführten, dicken, elastischen Katheter.

Der Verlauf der Wundheilung ist normal; die Patientin kann bald das Bett verlassen, die anfangs bestehende Schwierigkeit im Sprechen giebt sich nach kurzer Zeit.

Der Tumor, welcher die Grösse einer kleinen Wallnuss hatte, erstreckte sich mehr in die Zunge und schien in der Substanz derselben zu liegen. Die durch Ernst Fränkel, den Prosector des allgemeinen Krankenhauses, vorgenommene mikroskopische Untersuchung bestimmte den Tumor als Struma accessoria baseos linguae.

II.

„Ein Fall von Struma accessoria baseos linguae, zufälliger Sectionsbefund bei einer an Altersschwäche verstorbenen Siechen. Mikroskopisch erweist sich die Geschwulst als aus echtem Schilddrüsengewebe bestehend."

Abgebildet in dem im Verlage der Kunstanstalt (vormals Gustav W. Seitz) A.-G. zu Wandsbek erschienenen pathologisch-anatomischen Atlas.

III.

Der mir zur Veröffentlichung überwiesene Fall ist nach der mir vorliegenden Krankengeschichte folgender:

Die Patientin, das 24jährige Dienstmädchen Pauline Grossmann aus Swinemünde, stammt aus gesunder Familie. Der Vater starb infolge eines Schlaganfalles, die Mutter lebt und ist gesund, ebenso vier Geschwister der Patientin. Struma ist nach Angabe derselben in der Familie nie beobachtet worden.

Die Patientin selbst ist von schwächlicher Constitution, sie will jedoch bis zum Jahre 1886 stets gesund gewesen sein. Die Menstruation soll im 15. Lebensjahre zum ersten Male eingetreten sein und sich seitdem regelmässig, jedoch mit starken Beschwerden verbunden, wiederholt haben.

Im Februar 1886 erkrankte Patientin unter fortwährendem Schwindel, Stichen in der Milzgegend, Kopfschmerz und Gefühl des Druckes und der Völle in der Herzgrube. Die Periode zeigte dabei keine Abweichung. Nach einer längere Zeit fortgesetzten Behandlung im Hause, während welcher die Beschwerden jedoch stetig zunahmen, wurde sie Anfang April 1886 in das Krankenhaus Bethanien zu Berlin aufgenommen, woselbst ihr Leiden als „Herzaffection und Nervosität" bezeichnet worden sein soll. Schon nach achttägiger Behandlung auf der inneren Station des genannten Krankenhauses fühlte sie sich bedeutend gebessert.

Hierselbst wurde die Patientin zuerst auf eine von ihr bisher nicht beachtete, etwa wallnussgrosse Geschwulst aufmerksam gemacht, welche ihren Sitz in der Mittellinie des Halses zwischen Unterkiefer und Zungenbein hatte. Auf diese Geschwulst wurden nun auch seit einiger Zeit bestehende, wenn schon geringe Schluckbeschwerden und eine dem Globusgefühl der Hysterischen ähnliche Empfindung zurückgeführt.

Bei genauerer Nachfrage entsinnt sich die Patientin, die Geschwulst zum ersten Male Weihnachten 1885, also etwa zwei Monate vor dem Beginn ihrer Erkrankung, bemerkt zu haben. Damals hätte sie einen etwa haselnussgrossen Knoten gefühlt, demselben jedoch keine Bedeutung beigelegt. Allmählich sei er bis zu seiner jetzigen Grösse gewachsen; diesem Wachsthum entsprach die Zunahme der subjectiven Beschwerden im Allgemeinbefinden.

Die Geschwulst wurde von Herrn Prof. Dr. Rose exstirpirt und als Struma aberrans erkannt. Von dieser Operation zeugt eine etwa 7 Cm. lange, parallel dem Zungenbein und zwischen diesem und dem Unterkiefer verlaufende Narbe.

3 Wochen nach dieser Operation wurde Patientin als geheilt entlassen und trat einige Zeit später wieder in Dienst. Sie befand sich andauernd wohl, bis sie plötzlich am 17. April 1887 erkrankte.

Nachdem Patientin den Vormittag in vollem Wohlbefinden verbracht hatte, will sie sich beim Mittagessen verschluckt haben; das Verschlucken irgend eines festen Körpers, wie eines Knochenstückes u. s. w., wird jedoch von ihr geleugnet. Nun folgte ein heftiger Hustenanfall, durch welchen ungefähr $^1/_4$ Liter dunklen Blutes zu Tage gefördert wurde. Gleichzeitig stellten sich geringe Ohnmachtsanwandlungen ein. Als die Blutung bald ohne weiteres Zuthun stand, nahm Patientin ihre Arbeit

wieder auf. Nach 2 Stunden trat jedoch — wieder beim Essen — unmittelbar nach dem Schlucken eine erneute, profuse Blutung ein, diesmal aber ohne Hustenanfall oder Brechbewegung. Die Menge des Blutes wird auf ungefähr $^1/_2$ Liter geschätzt. Hierauf hatte die Patientin das Gefühl, als befände sich ein Hinderniss, ein Fremdkörper, in ihrem Halse. Erst durch dieses Gefühl wurden Würg- und Brechbewegungen ausgelöst, welche nach kleinen Pausen wiederholte Blutungen zur Folge hatten. Im Ganzen will sie etwa $1^1/_2$ Liter Blut verloren haben.

Der herbeigerufene Hausarzt erklärte die Blutung als Haemoptoe und ordnete die Ueberführung der Patientin in ein Krankenhaus an. Sie wurde in das Elisabeth-Krankenhaus zu Berlin aufgenommen.

Als die Kranke zu Bett gebracht worden war, stellten sich, wohl infolge des Transportes, zwei neue Blutungen ein, wobei die Menge des Blutes 350 Ccm. betrug. Ganz auffallend war das Verhalten der Patientin während dieser Blutungen. Hustenstösse oder Brechbewegungen, die das Blut nach aussen befördert hätten, fehlten vollständig. Die Kranke richtete sich, angeregt durch das Gefühl „als ob etwas Warmes hochkäme", im Bett auf, beugte den Kopf über das Speiglas und liess das stromweise hervorquellende Blut aus dem Munde herausfliessen. Erst im weiteren Verlauf der Blutung machten sich geringe Würgbewegungen und hin und wieder ein leichtes Hüsteln bemerkbar.

Von einer genaueren Untersuchung musste natürlich zunächst Abstand genommen werden. Eine ganz oberflächlich vorgenommene Auskultation der vorderen Thoraxpartien ergab nichts, was für Lungenblutung gesprochen hätte. Eher hätte eine nachweisbare Druckempfindlichkeit im Epigastrium zur Annahme einer Magenblutung führen können, hätte hiergegen nicht das gänzliche Fehlen von Brechbewegungen gesprochen.

An den folgenden Tagen erfolgten noch weitere, jedoch geringe Blutungen. Am 18. IV. früh machte sich ein eigenartiges Symptom geltend, welches mit der Blutung in Zusammenhang zu stehen schien, ohne jedoch Aufklärung über sie zu geben. Die Sprache der Patientin, welche bis dahin, auch zur Zeit der Aufnahme in das Krankenhaus, absolut klar und normal gewesen war, klang plötzlich stark belegt und, wie man sie bei Patienten mit starker Schwellung der Tonsillen hört, als ob ein Bissen im Halse steckte. Die Inspection der Mundhöhle ergab für diesen Zustand keine Aufklärung, und auf eine laryngoskopische Untersuchung musste zunächst noch des Befindens der Kranken wegen verzichtet werden. Die Sprache erlitt in ihrem Verhalten während der nächsten Tage und Wochen keine Veränderung. Athembeschwerden traten nie zu Tage.

Die weitere Erholung der Patientin machte in der folgenden Zeit ausserordentlich geringe Fortschritte. Die Blutungen hatten zwar vollkommen aufgehört, der Appetit blieb aber auffallend schwach, infolgedessen wich das durch den starken Blutverlust verursachte grosse Schwächegefühl nur langsam.

Nachdem die Kranke in diesem Zustande vier Wochen lang das Bett gehütet hatte, wurde ihr gestattet, aufzustehen. Die ersten Versuche misslangen jedoch infolge leichter Ohnmachtsanwandlungen vollständig.

Erst nach dem Verlauf von weiteren 14 Tagen war Patientin so weit gekräftigt, dass eine genaue laryngoskopische Untersuchung vorgenommen werden konnte. Das Ergebniss derselben war folgendes:

Von den Gebilden des Kehlkopfes etwas zu sehen, war bei keiner Spiegelstellung möglich. Das gewohnte Bild wurde vollständig durch eine Geschwulst verdeckt, welche anscheinend an der Zungenbasis entsprang und bis an die Seitenwände des Pharynx heranreichte. Die vordere Grenze der Geschwulst war dicht hinter den Papillae circumvallatae durch eine seichte, in nach vorn convexem Bogen verlaufende Rinne markirt. Der Tumor zeigte im Spiegelbilde eine kugelige Gestalt, schien etwa kirschengross zu sein und besass eine glatte Oberfläche. Die Schleimhaut der Zunge setzte sich ohne irgendwie erkennbare Grenze auf den Tumor fort, sie war daselbst intensiv geröthet und liess zwei in der sagittalen Richtung mit einander parallel verlaufende, bläulich durchschimmernde Gefässe von ungefähr 1 Mm. Durchmesser erkennen. Mehr war mit dem Spiegel und ebenso bei einer darauf vorgenommenen unmittelbaren Inspection nicht zu ermitteln. Wurde nämlich die Zunge sehr kräftig herausgezogen, und drückte man dann den Zungengrund mit einem Spatel fest nieder, so war es möglich, den nach vorn liegenden Theil des Tumors zu sehen. Bei den früheren Inspectionen der Mundhöhle hatte die Zunge, wie es bei derartiger Untersuchung gewöhnlich ist, mit ihrer Spitze hinter den Zähnen gestanden, der Tumor war dann mit dem Zungengrunde nach hinten und unten gedrückt worden, und so war die Möglichkeit, denselben mit blossen Augen zu sehen, ausgeschlossen gewesen.

Nun musste die Frage aufgeworfen werden, von welchem Organe der Tumor ausgegangen sei. In Frage konnten nach dem Sitz der Geschwulst nur die Zungenbasis, die Epiglottis und der Kehlkopf gezogen werden. Letzterer war von vornherein wohl auszuschliessen, denn wäre die Geschwulst, welche solch verhältnissmässig ansehnliche Grösse hatte, nur ein Ausläufer eines Larynxtumors gewesen, so hätte dieser so gross sein müssen, dass er sicherlich Erstickungsgefahr und bedeutendere Sprachstörungen herbeigeführt hätte, was, wie erwähnt, nicht der Fall war.

Um nun festzustellen, ob Zungenbasis oder Epiglottis die Ausgangsstelle des Tumors sei, wurde zu einer genauen Digitaluntersuchung geschritten, welche folgendes Ergebniss hatte: Nur an der Zungenbasis sass die Geschwulst an, dagegen konnte der Finger hinter und neben dieser bequem in die Tiefe gelangen, wo man alle Kehlkopftheile in normaler Weise abzutasten vermochte, bis auf die Epiglottis, welche dem Tumor so eng anlag, dass es unmöglich war, festzustellen, ob sie in demselben aufgegangen sei oder nicht. Jedenfalls fand aber der Tumor an der Epiglottis seine untere und hintere Begrenzung.

Durch bimanuelle Untersuchung musste nun festgestellt werden, wie weit die Geschwulst sich nach vorn in das Zungengewebe und in den Mundboden erstreckte. Zwischen dem in den Pharynx eingeführten Finger und der von aussen die Weichtheile gegen ihn andrückenden Hand wurden alle Organe in normaler Weise gefühlt, und der Tumor selbst machte den Eindruck einer scharf begrenzten Kugel, welche sich nur mit ihrem kleineren Theile in das Zungengewebe erstreckte.

Da Lymphdrüsenschwellungen, wie man sie bei Metastasen bildenden Geschwülsten findet, nirgends nachzuweisen waren, konnte eine maligne Neubildung ausgeschlossen werden. Auch der Gedanke, dass es sich um ein Gumma handle, musste zurückgewiesen werden, da die Geschwulst nicht den Eindruck eines solchen machte und auch kein Symptom an der Patientin auffindbar war, welches für eine frühere syphilitische Infection gesprochen hätte.

Auffällig war die Consistenz des Tumors, es machte sich etwas Fluctuation bemerkbar, was den Gedanken nahe legte, dass, wie eine Blutung nach aussen hin stattgefunden hatte, ebenso sich Blut in eine präformirte Höhle ergossen habe, demnach der Tumor eine Cyste repräsentire, oder dass Blut in das Gewebe eingetreten sei. Auf diese Weise wäre dann auch die innerhalb weniger Stunden erfolgte bedeutende Vergrösserung der Geschwulst zu erklären gewesen.

Um über die Beschaffenheit der die Fluctuation verursachenden Flüssigkeit ins Klare zu kommen, wurde zu einer Probepunction geschritten. Dieselbe wurde von der Wundhöhle aus vorgenommen. Die Nadel drang sehr leicht ein, jedoch liess sie sich nicht in der Weise frei hin- und herbewegen, dass man daraus hätte schliessen dürfen, man befinde sich mit ihr in einem Hohlraum. Eine Cyste war demnach mit ziemlicher Sicherheit auszuschliessen. Der Inhalt der Spritze trug auch keineswegs den Charakter von Flüssigkeit, wie man sie in Cysten findet, er war reines Blut.

Nachdem die Nadel herausgezogen war, fanden wiederholte starke Blutungen aus der Einstichstelle statt, wodurch etwa 400 Ccm. Blut entleert wurden. Nach Verabreichung von Eisstückchen stand allmählich die Blutung.

Nach all diesem war es klar, dass es sich um einen äusserst gefässreichen Tumor handelte, durch dessen Blutfülle Fluctuation vorgetäuscht und ein Ausziehen von Blut bei der Punction ermöglicht wurde.

Da aus den angeführten Gründen ein maligner Tumor und eine cystische Geschwulst unbekannter Herkunft ausgeschlossen werden mussten, wurde die Diagnose Struma aberrans gestellt. Sie schien noch durch den Umstand gestützt zu sein, dass Patientin, wie erwähnt, bereits vor einem Jahre wegen Struma aberrans operativ behandelt worden war, wodurch ja der Gedanke an die Existenz einer zweiten derartigen Missbildung nahegelegt wurde.

So wurde die Exstirpation der Geschwulst beschlossen. Die Operation konnte jetzt, nachdem die Natur des Tumors bekannt war, um so ruhiger ausgeführt werden, als anzunehmen war, dass die Epiglottis erhalten bleiben werde, was bei einem Sarkom oder Carcinom nicht möglich gewesen wäre.

Am 8. Juni 1887 wurde von Herrn San.-Rath Dr. Delhaes die Operation ausgeführt. Da eine gründliche und sichere Entfernung des Tumors vom Munde aus nicht ausführbar schien, entschloss man sich, von der Vorderseite des Halses auf die Geschwulst einzugehen.

Mit Rücksicht auf den Sitz und den grossen Blutreichthum des Tumors wurde zuerst die Tracheotomie ausgeführt, und zwar die T. inferior. Hierbei zeigte sich, dass der Mittellappen der Glandula thyreoidea keine

Abweichung von der Norm aufwies. Zur Verwendung kam eine Trendelenburg'sche Tamponcanüle.

Nun wurde ein Hautschnitt vorn in der Mittellinie des Halses angelegt; er reichte von der Prominenz des Schildknorpels bis zu der Narbe, die von der schon erwähnten, im Krankenhause Bethanien ausgeführten Strumaexstirpation herrührte und in der Mitte zwischen Zungenbein und Unterkiefer parallel dem ersteren verlief. Die unter diesem Hautschnitt befindlichen Gewebslagen wurden schichtweise durchtrennt, das Zungenbein in der Mitte durchgekniffen, in das Interstitium der vom Zungenbein abwärts verlaufenden Musculi sternohyoidei stumpf eingedrungen und schliesslich das Ligamentum thyreoideum medium in seiner Mitte in der Längsrichtung gespalten. Um auch oberhalb des Zungenbeins in die Tiefe zu gelangen, musste die Rhaphe der MM. mylohyoidei eingeschnitten werden, während die MM. geniohyoidei auf eine genügende Strecke weit stumpf getrennt werden konnten.

Um genügenden Raum für die Exstirpation des Tumors zu schaffen, wurde nun ein zweiter Hautschnitt im Verlauf der schon mehrfach erwähnten Narbe, also senkrecht auf den ersten Hautschnitt angelegt. Dieser zweite Schnitt, welcher also parallel zum Zungenbein verlief, hatte eine Länge von 6 Cm., er bildete mit dem ersten Schnitt ein T. Ihm entsprechend wurde schichtweise in die Tiefe des Mundbodens eingedrungen. Die vorderen Bäuche der MM. digastrici maxillae inferioris wurden vermittelst stumpfer Haken nach oben und aussen dislocirt und dann auf der linken Seite die MM. mylohyoideus und geniohyoideus durchschnitten. Hierbei musste darauf geachtet werden, eine Verletzung des N. hypoglossus zu vermeiden, was auch gelang. Als die Weichtheile nun stark auseinandergezogen wurden, gelang es, den Tumor freizulegen.

Die Resultate der früher angestellten Untersuchungen fand man bestätigt. Der Tumor hatte im Allgemeinen Kugelgestalt. Er sass mit seinem vorderen Theil etwa in der Grösse eines Zehnpfennigstückes der Basis der Zunge auf, in das Gewebe derselben eingebettet. Nach dem Faserverlauf der betheiligten Muskeln und der Localisation zu urtheilen, war der M. genioglossus betroffen. Die obere Fläche der Geschwulst sah frei in den Rachenraum, die Seitenflächen schmiegten sich an die Seitenwände der Rachenhöhle an, während die untere und ein Theil der hinteren Fläche auf der Vorderfläche der herabgedrückten Epiglottis lag. Zwischen der hinteren Fläche des Tumors und der hinteren Rachenwand war nur noch ein schmaler Raum frei.

Die Verbindung zwischen Geschwulst und Epiglottis war leicht stumpf zu lösen; die Schleimhaut des Kehldeckels blieb erhalten, jedoch erlitt sie nahe an der Zungenwurzel einen Querriss. Aus seiner Verbindung mit dem Zungengewebe musste der Tumor mit dem Messer gelöst werden. Wie bei allen Strumaoperationen fand eine sehr starke Blutung aus den Gefässen der Geschwulst statt, welche mit dem Fortschreiten der Operation stetig zunahm. Dazu traten auch noch Blutungen von Seiten der Zungenmusculatur, infolge unvermeidlicher Verletzungen der Endäste der Art. profunda linguae.

Nachdem der Tumor aus seiner Verbindung gelöst und der Zweck der Operation erreicht war, wurde der Schleimhautriss in der Epiglottis

durch einige Catgutnähte geschlossen und die durchschnittenen Muskeln nach einer genügenden Blutstillung durch versenkte Nähte mit einander vereinigt. An dem Vereinigungspunkte von Längs- und Querschnitt wurde ein Drainrohr eingelegt, die übrige Hautwunde vernäht und mit einem Verbande bedeckt.

Um die Patientin gegen eine infolge von etwa auftretendem Glottisödem sich einstellende Erstickungsgefahr zu schützen, wurde in der Tracheotomiewunde eine gewöhnliche Trachealcanüle gelassen.

Der Heilungsprocess ging in vollkommen normaler Weise vor sich, ohne dass es zu Temperatursteigerungen kam. Das Schlucken war am Operationstage zunächst unmöglich, am folgenden Tage jedoch konnte Patientin bereits Flüssigkeiten, wenn schon mit Beschwerden, zu sich nehmen, und so besserte sich das Schlingvermögen von Tag zu Tag.

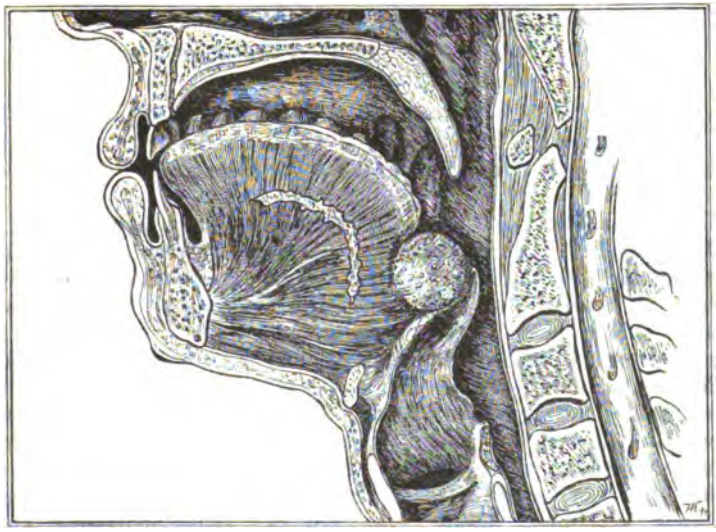

Am dritten Tage wurde die Trachealcanüle entfernt und die Wunde geschlossen. Die Stimme der Patientin hatte immer noch denselben eigenartig unklaren Ton wie früher, wozu wohl die durch den Eingriff verursachte Schwellung Veranlassung gab. Zu erwähnen ist noch das Auftreten einer Stomatitis aphthosa, wie solche bei Operationen an der Zunge meist beobachtet wird. Dieselbe schwand auch hier bald unter der gebräuchlichen Behandlungsweise.

Nach der vollendeten Wundheilung bestanden noch längere Zeit starke anämische Beschwerden, welche erst allmählich einer entsprechenden Behandlung wichen.

Infolgedessen konnte die Patientin erst am 6. VIII. als geheilt aus dem Krankenhause entlassen werden. Zu dieser Zeit war die Stimme ganz klar, beim Schlingen bestanden keinerlei Beschwerden. Mit Hülfe des Kehlkopfspiegels gelang es jetzt mit Leichtigkeit, den ganzen Larynx zu über-

sehen, er war vollkommen normal, nur an der Epiglottis zeigte sich an der Stelle des genähten Schleimhautrisses ein kleiner Wulst.

Vor einem Jahre, also 6 Jahre nach der Operation, hat sich Patientin zum letzten Male im Krankenhause gezeigt. Sie befand sich gänzlich wohl, Kehlkopf und Zungenbasis zeigten sich normal, so dass die Heilung als eine vollkommene bezeichnet werden darf.

Der exstirpirte Tumor ist von fast regelmässiger Kugelgestalt, nur etwas abgeplattet an der Stelle, wo er der Zungenbasis aufsass. An dieser Stelle ist das Wachsthum durch den Widerstand des Muskelgewebes der Zunge gehindert worden und hinter dem des frei in den Schlundraum ragenden Theiles zurückgeblieben. Die Epiglottis hat auf die Gestalt der Geschwulst keinen Einfluss gehabt, da sie, je grösser dieselbe wurde, desto mehr nach unten zurückgewichen war.

Eine Messung der Durchmesser des Tumors ergiebt folgendes Resultat:

sagittaler Durchmesser	2,5 Cm.
frontaler =	3,0 =
Höhe	2,5 =

Die Farbe der Geschwulst war im frischen Zustande grauroth, an einer Stelle blauroth. Hier zeigt sich ein kleiner Höcker, welcher, wie die dunklere Färbung, auf eine starke Ansammlung von Gefässen zurückzuführen ist.

Die Consistenz des Tumors ist gleichmässig weich, elastisch. Auf dem Durchschnitt bemerkt man eine Membran, welche die Geschwulst umschliesst und auch dort, wo der Zusammenhang mit der Zunge bestanden hat, deutlich zu sehen ist. Die eigentliche Substanz der Geschwulst, welche diese Kapsel ausfüllt, zeigt einen Kern, der aus einer etwas festeren und helleren Substanz gebildet wird und eine Verwandlung des Centrums in eine fibröse Masse darstellt, wie sie in Drüsenknoten äusserst häufig gesehen wird. Dieser Kern hat einen sagittalen Durchmesser von 0,5 Cm. und einem frontalen von 1,0 Cm. Von ihm gehen fibröse Stränge aus, welche makroskopisch sichtbare Hohlräume zwischen sich lassen, die meist schlauchförmig sind und nicht in einer bestimmten Anordnung verlaufen. Häufig erweitern sich diese Schläuche, so dass kleine Cysten gebildet werden. Eine gewisse Regelmässigkeit in ihrem Verlauf zeigen die Schläuche zwischen dem Kern und dem Anheftungspunkte des Tumors an die Zungenbasis. Hier verlaufen sie fast gerade, so dass sie wie Radien anzusehen sind. An der Kapsel biegen sie um und lassen sich eine Strecke weit parallel derselben verfolgen, dann verlieren sie sich im Innern der Geschwulst zwischen den Drüsenläppchen. Die Schläuche und Cysten, von denen die grössten fast die Grösse einer kleinen Erbse erreichen, waren mit einer gelbbraunen, ziemlich dickflüssigen Masse angefüllt, die auf dem Durchschnitt bei gelindem Druck hervortrat.

Bei der mikroskopischen Untersuchung erweist sich die Geschwulst als aus Schilddrüsengewebe bestehend. Die Hohlräume zeigen eine Membran und innen eine einschichtige Epithelauskleidung von cylindrisch bis cubisch geformten Zellen. Diese Formverschiedenheit des Epithels hängt ab von der Grösse des Lumens des betreffenden Hohlraumes.

Während nämlich die kleinsten Schläuche und Cysten ein ausgeprägt cylindrisches Epithel enthalten, durch welches ihr Inneres vollkommen ausgefüllt wird, so dass ein eigentliches Lumen fast fehlt, wird dasselbe um so flacher, je grösser das Lumen des Hohlraumes wird, so dass man bei den grösseren ein schön ausgebildetes, regelmässiges cubisches Epithel sieht.

Der die Hohlräume erfüllende Inhalt erwies sich unter dem Mikroskop als eine klare, durchsichtige Masse, in der formlose Elemente in verschiedener Menge und Gestalt zu sehen sind, die aus dem Zerfall von zelligem Material hervorgegangen zu sein scheinen.

Was die Gefässe anbetrifft, welche, schon nach den heftigen Blutungen vor und während der Operation zu schliessen, sehr zahlreich sein mussten, so waren makroskopisch einige an der Oberfläche verlaufende Stämme zu sehen. An der Basis des Tumors sieht man durchgeschnittene Gefässe, welche vom Zungengewebe aus in die Drüsensubstanz eingedrungen waren. Auf einem zur Basis senkrechten Schnitt sieht man diese Gefässe wenig geschlängelt in das Innere der Geschwulst verlaufen und sich verzweigen. Das mikroskopische Bild zeigt, dass die Blutgefässe nach der Oberfläche zu an Zahl bedeutend zunehmen.

Wenn dieser Fall von Struma accessoria baseos linguae auch schon an und für sich wegen des so enorm seltenen Vorkommens einer derartigen Missbildung äusserst interessant ist, so gewinnt er noch an Interesse, als er der Zeit nach der erste ist, und bei ihm eine ausserordentlich bequeme Operationsmethode angewendet wurde, welche der Wolf'schen sicher vorzuziehen ist. Bei dem Delhaes-schen Vorgehen werden alle grösseren Gefässe vermieden, und die Durchsägung des Unterkiefers fällt fort, die Wundheilung ist demgemäss eine sicherere und schnellere. —

Am Schluss dieser Arbeit spreche ich Herrn Sanitäts-Rath Dr. J. Hofmeier meinen Dank für die Anregung zu derselben und die gütige Ueberlassung des betreffenden Materials aus.

XXX.

Kleinere Mittheilungen.

1.

Aus der chirurgischen Klinik zu Greifswald.

Ein Fall von Chylothorax.

Casuistischer Beitrag zur Lehre von den Verletzungen des Ductus thoracicus.

Von

Dr. Konrad Port,

Assistenzarzt.

In der älteren Literatur findet die Verletzung des Ductus thoracicus nur wenig Beachtung. Man hielt dieselbe für absolut letal, da man glaubte, sie könne nur mit so schweren anderweitigen Verletzungen zusammen vorkommen, dass diese Verletzungen allein schon genügten, den sofortigen Tod herbeizuführen. Später betrachtete man zwar auch noch die Verletzungen des Brustganges als tödtlich, legte jedoch mehr Gewicht auf die Wirkungen des Chylusergusses und glaubte, dass der Verlust an Chylus und die Ansammlung desselben in der Brusthöhle den Tod herbeiführten.

Mit der Ausbildung der Antisepsis wurde auch das Vorgehen der Chirurgen in den gefährlichen Gebieten der tiefen Halsregionen kühner, und da kamen einzelne Fälle vor, in denen der Ductus während der Operation verletzt wurde. Derartige Beobachtungen finden sich eine Reihe verzeichnet, die meisten derselben endeten schliesslich mit Genesung.

Aber bis in die 70er Jahre unseres Jahrhunderts findet sich noch kein Fall verzeichnet, in welchem eine Ruptur des Ductus thoracicus mit folgendem Chylothorax durch Contusion des Brustkorbes zur Beobachtung gekommen wäre.

Der erste Fall der Art ist veröffentlicht von Quincke.[1]) Es handelte sich um einen 50jährigen Mann, welcher von seinem Wagen überfahren worden war. Es stellten sich am 3. Tage Athmungsbeschwerden und rechtsseitiger Pleuraerguss ein. Die dreimalige Punction entleerte jedesmal chylöse Flüssigkeit. Die Section bestätigte die angenommene Verletzung des Ductus thoracicus.

Ein zweiter Fall, veröffentlicht von Dr. Kirchner[2]), betraf ein 9jähriges Mädchen, welches von einer Gespielin gegen eine Fensterbrüstung geworfen worden war. Es bestand gleichfalls rechtsseitiger Chylothorax, wie die Punction ergeben hatte. Der Fall endete mit Genesung,

1) Deutsches Archiv für klin. Medicin. Bd. XVI. 1875. S. 122 ff.

2) Archiv für klin. Chirurgie. 1885. XXXII. S. 156 ff.

nachdem sich der Erguss wieder gebildet hatte, dann aber von selbst zurückging.

Die eingehende Beschreibung und Kritik der beiden Fälle findet sich in der Abhandlung von Kirchner, woselbst auch die übrige Literatur über Verletzungen des Ductus thoracicus in sorgfältiger Weise verzeichnet und besprochen ist.

Ein diesen beiden ganz analoger Fall kam auf der Klinik des Herrn Geh. Rath Helferich zur Beobachtung, welchen ich im Folgenden kurz mittheilen möchte.

Heinrich R., 35 Jahre alt, aus Anklam, verunglückte am 18. April l. J. Er arbeitete an einer grossen eisernen Trommel zum Kleinmahlen von Kohlen, welche mittelst Transmission in rasche Umdrehung versetzt wurde. Dieselbe stand nahe an der Wand. Er kam der Trommel zu nahe, wurde vorn an den Kleidern erfasst, über die Trommel gezogen und war im Begriffe, mit rückwärts zusammengebogenem Körper in den Zwischenraum zwischen Wand und Maschine hineingezerrt zu werden. Auf sein Schreien wurde die Transmission noch rechtzeitig abgestellt. Im Gesicht hatte er mehrere Schrammen davongetragen, da dasselbe gegen die Wand gedrückt worden war, im Kreuz hatte er vom starken Hintüberbiegen des Körpers ziemlich heftige Schmerzen. Im Uebrigen war keine Verletzung zu erkennen.

Nach 3 Tagen, als die Hautquetschungen geheilt waren, fiel dem Patienten auf, dass das Athmen ihm Beschwerden machte. Am 4. Tage war das Athmen sehr erschwert und schmerzhaft.

Dr. Schlenzka, welcher den Patienten behandelte, punctirte und erhielt eine blutig tingirte Flüssigkeit. Patient fühlte sich etwas erleichtert, die Athembeschwerden und Schmerzen nahmen jedoch bald wieder zu.

Eine am 27. April vorgenommene neue Punction ergab eine röthlichweisse, milchähnliche Flüssigkeit, welche Dr. Schlenzka für Chylus ansprach. Er schickte daher den Patienten am folgenden Tage in die Klinik.

Status bei der Aufnahme. Gutgenährtes, etwas graciles Individuum. Gesichtsfarbe leicht cyanotisch. Athmung erschwert, bei linker Seitenlage tritt ein pfeifendes Stenosengeräusch auf. Rechte Thoraxseite ist mehr vorgebaucht als die linke, besonders in den unteren Partien, Wirbelsäule leicht rechts convex skoliotisch. Abtasten der Wirbelsäule ergiebt Schmerzhaftigkeit am 1. und 2. Lendenwirbelfortsatz. Deformität und sonstige Zeichen einer schweren Verletzung nicht vorhanden. Auf der rechten Thoraxseite Dämpfung, hinten bis zur Höhe des 5. Brustwirbels, vorn bis zur 3. Rippe. Athemgeräusch daselbst aufgehoben, kein Stimmfremitus.

In der vorderen Scapularlinie zwischen 6. und 7. Rippe eine kleine Stichwunde, herrührend von der Punction. Zeichen eines Rippenbruches nicht vorhanden. Temperatur am 28. April 37,2; 29 April Mittags 36,4; Abends 36,4.

Operation am 30. April. Nach Desinfection und Vorbereitung zur Operation Probepunction in der Scapularlinie zwischen 6. und 7. Rippe. Man erhält röthlich-weisse, milchähnliche Flüssigkeit. Diese Probe wird zur Untersuchung bei Seite gelegt und sofort die typische Thorakocentese mit Resection der 7. Rippe vorgenommen.

Es entleert sich eine grosse Menge, circa 2—3 Liter, milchiger Flüssigkeit. Dieselbe ist dünnflüssig, zeigt keinerlei Beimengung von Flocken oder Blutgerinnseln. Nach Ablauf der Flüssigkeit dehnt sich die Lunge rasch aus, die Pleura zeigt keine Verdickung oder Entzündungserscheinungen. Einlegen eines dreifachen Drains. Die Wundwinkel werden mit Jodoformgazestreifen tamponirt.

1. Mai. Patient klagt über Schmerzen in der Gegend der Wunde, fühlt sich sonst wohl, Athmung freier, starke Durchtränkung des Verbandes. Verbandwechsel. Im Verband nur helle seröse Flüssigkeit. In den Drains Fibringerinnsel, ähnlich den Speckgerinnseln bei Herzsectionen. Keinerlei Entzündungserscheinungen.

2. Mai. Patient wohl, klagt noch immer über Schmerzen an der Wunde. Da angenommen wird, dass die Drains gegen die wieder ausgedehnte Lunge drücken, werden sie entfernt. Leichte Jodoformgazetamponade.

3. Mai. Schmerzen bestehen noch. Entfernung der Jodoformgazetampons. In der Wunde sieht man die Lunge, dicht an die Thoraxwand angelegt, sich frei bei der Athmung auf und ab verschieben. Es wird nun auch die bei der Operation in die Wundwinkel eingelegte Jodoformgaze entfernt. Dieselbe sitzt sehr fest, das Gewebe blutet etwas.

7. Mai. Wunde vollkommen rein. Secretion gering.

11. Mai. Körpergewicht 118 Pfund.

12. Mai. Völlig wohl, oberhalb der Fistel vesiculäres Athmen.

14. Mai. Weglassen der Tamponade.

16. Mai. Der in die Pleurahöhle führende Kanal hat sich verschlossen.

18. Mai. Körpergewicht 120 Pfund.

20. Mai. Bis auf einen schmalen Granulationsstreif Alles verheilt. Die Schmerzen an den Lendenwirbeln haben sich inzwischen wesentlich gebessert, sind jedoch noch vorhanden.

25. Mai. Körpergewicht 123 Pfund.

29. Mai. Patient hat keinerlei Athembeschwerden mehr, die Schmerzen im Kreuz sind kaum mehr angedeutet. Die Granulationsfläche zum Theil überhäutet. Auf den Lungen allenthalben voller sonorer Schall und reines Vesiculärathmen.

Patient wird nach Hause entlassen.

Die Untersuchung der bei der Operation entleerten Flüssigkeit hatte ergeben: Dieselbe enthält fast ausschliesslich Fetttröpfchen in allen Grössen; darunter ab und zu ein weisses Blutkörperchen, ganz vereinzelt etliche rothe. Sie ist völlig steril.

Am 7. Juli stellt sich Patient wieder vor. Die Operationswunde ist völlig verheilt. Auf den Lungen lässt sich keine Spur mehr der stattgehabten Verletzung nachweisen, die Lunge verschiebt sich bei der Athmung frei.

Dagegen leidet Patient zur Zeit an einer mässigen Nephritis. Ob diese mit dem Unfall in Zusammenhang steht, wage ich nicht zu entscheiden. Zur Zeit seines Spitalaufenthaltes war weder Blut noch Eiweiss im Urin nachweisbar.

Dass die in der Pleura angesammelte Flüssigkeit thatsächlich Chylus war, daran ist wohl kaum zu zweifeln, allein schon nach dem mikro-

skopischen Befund. Dazu kommt noch das Fehlen jeglicher Entzündungserscheinungen, Abwesenheit von Fieber und negativer bacteriologischer Befund, so dass es sich nur um eine rein mechanische Füllung der Pleura handeln kann. Dieser Chylus kann ferner nur aus dem Ductus thoracicus stammen, da in der Brusthöhle sich keine anderen grösseren Lymphstämme finden und ein so massenhafter, rasch ansteigender Erguss unmöglich aus einem kleinen Gefässe ausfliessen kann.

Um das Zustandekommen der Verletzung zu verstehen, muss man sich die anatomischen Lageverhältnisse des Ductus thoracicus vergegenwärtigen.

Derselbe entsteht in der Bauchhöhle durch Vereinigung von 3 grösseren Lymphgefässstämmen und bildet kurz darauf die Cysterna chyli. Dann geht er mit der Aorta durch den Hiatus aortae des Zwerchfells in den Mediastinalraum und liegt hier auf der Vorderseite der Wirbelkörper. Links neben ihm verläuft die Aorta, rechts die Vena azygos. Links vorn, ihn und die Aorta deckend, liegt der Oesophagus. Auf der rechten Seite zieht vor ihm vorbei, nur durch lockeres Gewebe von ihm getrennt, die rechte Pleura parietalis, welche bis zum Oesophagus reicht, auf dessen Vorderseite sie in die Pleura pulmonalis übergeht. Dieses Lageverhältniss ändert sich erst in der Höhe des 4. Brustwirbels, wo der Ductus nach links abbiegt und vor der Aorta vorbei zur Vena anonyma sinistra zieht, um an deren Theilungsstelle in Vena jugularis und Vena axillaris einzumünden.

Den Mechanismus der Verletzung hat man sich so vorzustellen: Während der Kranke aus vollem Halse schreit, wird mit einem Ruck der Körper nach hinten zusammengebogen. Der durch das Schreien schon vermehrte intrathoracische Druck wird noch bedeutend erhöht, die an der Wirbelsäule liegenden Gefässe werden in die Länge gezerrt, während das Zwerchfell contrahirt ist und so einen Fixationspunkt nach unten abgiebt. Es ist wohl denkbar, dass dabei der zartwandige Ductus thoracicus trotz seiner geschützten Lage einreisst. Hat man doch bei ähnlichen Gewalteinwirkungen schon eine Ruptur der grossen Gefässstämme und sogar des Herzens beobachtet.[1])

Genaueres über den Sitz des Gefässrisses lässt sich nur vermuthen, doch kann man wohl annehmen, dass an der Stelle, wo die stärkste Knickung der Wirbelsäule beim Hintüberbiegen stattfindet, in der Höhe der letzten Brustwirbel, auch die stärkste Zerrung des Gefässes eingetreten ist. Dies würde auch, wenigstens annähernd, dem Sitze der Rückenschmerzen entsprechen.

Es muss ferner auch ein Riss in der Pleura entstanden sein, und dass dieser die rechte Pleura betraf, findet seine Erklärung in dem oben beschriebenen anatomischen Lageverhältniss von Ductus und Pleura. Uebereinstimmend damit ist auch in den beiden Fällen von Quincke und Kirchner der Pleuraerguss ein rechtsseitiger gewesen.

Schwierigkeiten in der Erklärung bietet nur die rasche Heilung des Patienten, indem schon am 3. Tage der Flüssigkeitsausfluss aus der Wunde aufgehört hatte und die Lunge vollständig an die Thoraxwandung angelegt blieb, ferner das Körpergewicht rasch stieg, in 14 Tagen um 5 Pfd.

1) Z. B. Albert, Lehrbuch der Chirurgie. Bd. II. S. 149ff.

Der Ductus thoracicus hat während seines ganzen Verlaufes keine Anastomosen, es könnte sich ein Collateralkreislauf nur entwickeln durch die kleinen Intercostalgefässe, welche er aufnimmt. Verdoppelungen des Ductus thoracicus kommen zwar vor, gehören aber zu den selteneren Anomalien. Man könnte sich das Zustandekommen der Heilung durch Verschluss des Wandungsrisses des Gefässes erklären, und zwar entweder durch den Druck der Flüssigkeit schon vor der Operation oder nach der Operation infolge Wiederausdehnung und Anlegung der Lunge an die Thoraxwandung.

Nicht unerwähnt möchte ich noch lassen, dass Schmidt-Mühlheim[1]) und Boegehold[2]) durch die Experimente an Hunden erwiesen haben, dass Verletzungen des Ductus und sogar völlige Ausschaltung desselben durch Unterbindung durchaus nicht absolut den Tod des betreffenden Thieres zur Folge haben müssen, dass also doch die Lymphe auf irgend einem Wege zur Aufnahme gelangen kann, wenn derselbe auch anatomisch nicht nachzuweisen ist.

Zum Schlusse ist es mir noch eine angenehme Pflicht, meinem hochverehrten Chef Herrn Geh. Rath Helferich für die Ueberweisung des Falles zur Veröffentlichung meinen ergebensten Dank auszusprechen.

2.

Dr. W. Zoege v. Manteuffel: Die Ausbreitung des Kropfes in den Ostseeprovinzen.

Im Jahre 1893 hat Dr. v. Gernet mit dem Unterzeichneten eine Enquête über die Ausbreitung der Strumen in den Ostseeprovinzen angestellt. Ueber die Resultate derselben berichtete ersterer auf dem V. livländischen Aerztetage (St. Petersburger med. Wochenschrift 1894 No. 3). Obgleich nur ein Fünftel der Aerzte Est- und Livlands auf die bezüglichen Anfragen geantwortet hätten, seien dennoch Berichte über 249 Fälle eingegangen, die vornehmlich aus Livland und Reval stammten. Bemerkenswerth sei:

1) dass die Strumen selten extreme Grösse erreichten;

2) dass sie augenscheinlich langsam wachsen, da die Kranken meist der Entstellung wegen oder weil sie grösseres Wachsthum fürchteten ärztliche Hülfe suchten, nicht aber wegen functioneller Störungen, der Beginn dabei fast stets in die Pubertätszeit falle;

3) dass Cretinismus so gut wie gar nicht (ein Fall) und Myxödem sehr selten (3—4 Fälle) beobachtet sei.

Im Speciellen fanden sich am meisten Strumen in Dorpat 1 : 1000. Eine genaue Bestimmung von Kropfbrunnen sei nicht möglich gewesen, doch scheinen 3 Brunnen (in der Jama-, Jacob- und Johannisstrasse) verdächtig. Auf dem flachen Lande seien 2 Brunnen in Adsel (der am Chausseekrug und in Grundsahl) kropfig.

So lückenhaft diese Nachrichten auch sind, so zeigen sie doch, dass in Liv- und Estland der Kropf endemisch sei. Weitere Forschungen werden hierüber Aufklärung geben müssen. —

---

1) Archiv für Physiologie von Du Bois-Reymond. 1877. S. 553 ff.

2) Archiv für klin. Chirurgie. 1883. XXIX. S. 466.

XXXI.

Besprechungen.

1.

Festigkeit der menschlichen Gelenke mit besonderer Berücksichtigung des Bandapparates. Habilitationsschrift von Dr. Fessler (München). C. Rieger's Universitätsbuchhdlg., München 1894. 266 Stn. mit 5 Tafeln und 22 Abbildungen im Text.

Der Autor will mit vorliegender Arbeit eine Lücke in unserer Kenntniss der menschlichen Gelenkmechanik ausfüllen, nämlich die bisher noch ungelöste Frage nach der Gelenkfestigkeit, welche durch die Gelenkkapsel und ihre Bänder bedingt ist, lösen. Er hat zu diesem Behufe eine grosse Anzahl experimenteller Untersuchungen angestellt, indem er die verschiedensten Gelenke und auch ihre einzelnen Bänder immer in derselben Anordnung und in den gleichen Maschinen auf ihre Festigkeit prüfte. Sein Material entnahm er frischen und (nach Rüdinger) conservirten Leichen.

Auf die speciellen Ausführungen und Ergebnisse näher einzugehen, würde hier zu weit führen, für den Orthopäden indess die Lectüre der Abhandlung sehr zu empfehlen sein. Wir begnügen uns, einige allgemeine Schlussfolgerungen, die Verfasser zieht, wiederzugeben.

Bei den einzelnen Gelenken sind bestimmte, typische Formen des Kapselrisses zu unterscheiden; die Kapsel reisst dort am ersten, wo sie infolge kurzer Fassung der Bänder am meisten beansprucht wird und am schwächsten ist, also: beim Schultergelenk bei Axenzug innen und unten am Oberarmkopf (Kapselfestigkeit 146 Kgrm. im Mittel); beim Hüftgelenk unten hinten, schwächste Seite die des Lig. ischio-femorale (Kapselfestigkeit 380 Kgrm.); beim Kniegelenk quer durch die ganze hintere Wand, oberhalb der Fibula hinten aussen beginnend (Kapselfestigkeit 315 Kgrm.).

Bei den Gelenken von Neugeborenen verlaufen die Dehnungen in gleicher Weise wie bei den Erwachsenen, nur kommt es beim Bruch sehr oft zu Epiphysenlösungen nahe der Kapsel. Je nach der Ausbildung des Gelenkes, der Berufsart des Individuums, seinem Geschlecht und Körperbau ergiebt dieselbe Gelenkart bei verschiedenen Individuen verschieden hohe Bruchbelastung. Dr. Curt Hagen.

2.

Prof. Dr. Carl Bayer, Grundriss der chirurgischen Operationstechnik. (Berlin. Fischer's Medicinische Buchhandlung. 1894. 212 Abb. 137 Stn. 8.)

Das vorliegende Büchelchen zeichnet sich trotz seines geringen Umfanges durch grosse Reichhaltigkeit und erschöpfende Bearbeitung des Themas aus: es bringt eine kurze und gedrängte Uebersicht über die gesammte, z. Z. geübte chirurgische Operationstechnik. In dem ersten Abschnitt „Operationen an den Gefässen und zugehörigen Organen" wird ausser einer kurzen, im Telegrammstil gehaltenen und dadurch besonders klaren Beschreibung der Schnittführung und des Aufsuchens der wichtigsten Arterien, des Sinus transversus und der grösseren Venen auch noch die Umstechung und Naht der Gefässe, die Operation des Aneurysmas, sowie die Lymphdrüsen- und Kropfexstirpation in genügendem Maasse berücksichtigt. Auch in den folgenden Abschnitten wird das Nothwendigste und Wissenswertheste in knapper, aber klarer Form mitgetheilt; sie handeln von den Operationen an den Nerven, Sehnen, Gelenken, Knochen und am Respirationstractus.

In übersichtlicher und zusammenfassender Weise sind ferner die Operationen am Digestionstractus zusammengestellt, unter denen namentlich die neueren und neuesten Methoden, soweit sie es verdienen, eingehender besprochen werden. Einer ziemlich ausführlichen Bearbeitung erfreut sich auch der Abschnitt „Operationen am Urogenitalapparat", während die „Leberchirurgie" und „Milzexstirpation" kürzer behandelt ist. Den Schluss des Buches bildet der Abschnitt über die „Grundzüge der plastischen Operationen", welcher durch zahlreiche Abbildungen — die beinahe die Hälfte der sämmtlichen in dem Buch enthaltenen betragen — ausgezeichnet ist; dieselben tragen zum Verständniss des beschreibenden Textes sehr viel bei.

Im Ganzen genommen hat der Verfasser wohl unbedingt seinen Zweck erreicht, welchen er bei Herausgabe des Buches hatte und den er in seiner Vorrede dahin präcisirt, dass es zunächst ihm selbst Bedürfniss war, „Alles, was ein Chirurg heute braucht, in einer Weise zusammengetragen zu haben, dass eine kurze, doch hinreichende Orientirung und Recapitulirung in jedem Augenblicke ohne grössere Mühe und viel Zeitverlust möglich sei". Noch zweckmässiger wäre es unserem Dafürhalten nach vom Verfasser gewesen, wenn er bei Besprechung der verschiedentlichen neueren und neuesten Operationsmethoden ausser dem Namen des Autors auch zugleich eine kurze Angabe darüber gemacht hätte, in welcher Zeitschrift oder in welchem sonstigen wissenschaftlichen Werk der betr. Originalartikel zuerst veröffentlicht worden ist. Es wäre das für solche, die sich über nähere und ausführliche Einzelheiten informiren wollen, von nicht zu unterschätzendem Werth. Vielleicht sieht sich der Verfasser veranlasst, in einer eventuellen 2. Auflage des Büchelchens, die wir nur wünschen können, dieselbe dadurch zu vermehren. Nicht unerwähnt soll zum Schluss die grosse Anzahl Abbildungen bleiben, die meist durch Deutlichkeit und Exactheit ausgezeichnet sind; ein Theil derselben ist indess nichts weniger als klar und anschaulich und infolge dieses Uebel-

standes wohl kaum im Stande, das Verständniss des Textes für den Anfänger — und für diesen ist ja wohl auch zum Theil der Grundriss der chirurgischen Operationstechnik geschrieben — zu erleichtern. Für die 2. Auflage des Buches könnte es nur von Vortheil sein, wenn auch in dieser Beziehung eine Aenderung getroffen würde, sei es dass die Abbildungen besser ausgeführt, sei es auch, dass sie einfach weggelassen werden. Besser gar keine Abbildung, als eine solche, die höchstens das Verständniss erschwert, nicht aber — wie es doch ihr Zweck sein soll — erleichtert! Dr. Schnorr.

3.

Der Kopfschmerz bei Nasen- und Rachenleiden und seine Heilung. Von Dr. Maximilian Bresgen. Leipzig bei Langhammer 1894. 60 Stn. 8.

In dem vorliegenden Werke des literarisch bekannten Verfassers behandelt derselbe ein Leiden, das heutzutage wohl eins der häufigsten geworden ist, und dessen Heilung schon so manchem Arzte vergebliche Mühe gemacht hat, aus dem einfachen Grunde, weil Erkrankungen der Nase, wohl die häufigste Ursache eines allen Medicationen trotzbietenden Kopfschmerzes, sehr vielen Collegen ein zum Theil unbekanntes, zum Theil aber auch mit unverdienter Geringschätzung behandeltes Gebiet sind. Eine Anzahl angeführter Beispiele erläutern die Erfolge einer planmässig und zweckentsprechend ausgeführten Behandlung der Erkrankungen der Nase und des Nasenrachenraumes, deren Hauptsymptom, abgesehen von den localen Erscheinungen, immer ein mehr oder weniger intensiver Kopfdruck resp. -schmerz war.

Im ersten Theil bespricht der Verfasser die Nasenerkrankungen, die durch Schwellung der Schleimhaut, Verengerung der Nasenlichtung durch verschiedene angeborene oder erworbene Ursachen und durch eine durch die beiden vorherigen Ursachen bewirkte oder auch schon vorhandene Reizempfindlichkeit der Nasenschleimhaut den Kopfschmerz auslösen. Eine Mitbetheiligung der Nebenhöhlen der Nase und der Gebilde des Nasenrachenraumes an der Erkrankung ist häufig mit constatirt worden.

Im Weiteren belegt der Verfasser seine Ausführungen durch Beweise in Gestalt kleiner Krankengeschichten, in denen er zeigt, dass bei allen Fällen der Kopfschmerz durch Freimachen der verlegten Nasenlichtung durch den Brenner oder Meissel gehoben wurde.

Ob die Heilung nun auch eine dauernde geblieben ist, lässt sich nicht aus allen Fällen ersehen, immerhin ist aber überall für längere Zeit eine Befreiung von dem lästigen Kopfschmerz bewirkt, jedenfalls Grund genug, um in Fällen von andauerndem Kopfschmerz die Nase einer eingehenden Besichtigung und Behandlung zu unterziehn resp. unterziehen zu lassen und nicht blos als einzige Therapie die so oft schädlichen Nasenausspülungen gelten zu lassen. Dr. Richert.

4.

Dr. O. Hildebrand: Grundriss der chirurgisch-topographischen Anatomie mit Einschluss der Untersuchungen am Lebenden. Wiesbaden. Verlag von J. F. Bergmann. 1894. 8. 92 Abbild. 324 Stn.

Mit dem vorliegenden Werke hat Verfasser eine wesentliche Bereicherung der Lehrbücher für die chirurgische Propädeutik geliefert. Lehrende und Lernende werden das Buch gleich freudig begrüssen. — Das Buch ist chirurgisch-topographische Anatomie betitelt, weil jedes der beiden Epitheta für sich nicht das ausdrücken würde, was das Buch bezweckt. Es ist topographische Anatomie in ihrer speciellen Anwendung auf die Chirurgie. Also ein Buch, geschrieben wesentlich von praktischen Gesichtspunkten aus. — Verfasser hat seine Aufgabe in sehr geschickter Weise gelöst.

Er bespricht den menschlichen Körper in 6 Abtheilungen: 1. Kopf, 2. Hals, 3. Brust, 4. Obere Extremität, 5. Bauch, 6. Untere Extremität derart, dass er von der Oberfläche nach der Tiefe vordringend, also schichtweise die Lage der Theile zu einander in den verschiedenen Schichten erläutert, der Muskeln, Nerven, Gefässe, des Lymphapparates, der Gelenke u. s. w. Indem in dieser Weise die Betrachtung bei jeder der genannten 6 Abtheilungen von allen Seiten, die die betreffende Region im Raume bietet, durchgeführt wird, ist es dem Lesenden leicht, aus den besprochenen Einzelheiten sich das körperliche Bild zu constatiren. Es ist diese Art, topographische Anatomie zu treiben, für den chirurgischen Schüler jedenfalls von grösserem praktischen Werthe, als wenn die einzelnen Systeme gesondert, z. B. zunächst der Nerv, dann die Gefässe u. s. w., in ihrem Verlauf von Anfang bis zu Ende nach ihren Lagebeziehungen betrachtet werden.

Jede der 6 Abtheilungen hat eingehende Erledigung gefunden. Anzuerkennen ist besonders, entsprechend den Fortschritten der chirurgischen Technik und dem gefahrloseren Operiren bei Befolgung der Grundsätze der Aseptik, die ausführliche Besprechung der Bauchhöhle, ihrer Organe, ihrer Beziehungen zum Bauchfell u. s. w.

Als besonders interessant für den Leser und im eigentlichen Sinne den chirurgischen Charakter des Buches andeutend sind in jedem Kapitel die chirurgisch wichtigsten Krankheiten der einzelnen Theile erwähnt und gewisse Erscheinungsformen derselben, wie sie sich aus den anatomischen Verhältnissen ergeben. — Eingeflochten sind auch einige entwicklungsgeschichtliche Angaben da, wo der Keim zu krankhaften Zuständen gewisser Regionen auf die Embryonalzeit zurückzuführen ist. Ich erwähne nur als Beispiel die Entwicklung von Carcinomen im Nabel aus erhaltenen Epithelresten des Ductus omphaloentericus. — Ferner wird erläutert, weshalb man bei gewissen Operationen so und nicht anders vorgeht, weil man damit, die anatomischen Verhältnisse berücksichtigend, am besten die Verletzung wichtiger Gefässe oder Nerven u. s. w. vermeidet.

Die im Titel des Buches angedeutete Untersuchung am Lebenden hat Verfasser getheilt besprochen. Am Schlusse jeder der 6 Abtheilungen lässt er die topographische Anatomie am Lebenden studiren und unter-

weist, wie viel der Gebrauch des Auges, der fühlenden Hand, der Auscultation und Percussion von den eben entwickelten anatomischen Verhältnissen erkennen lässt.

Die dem Texte beigefügten 92 theils farbigen Abbildungen verfehlen mit ihrer exacten, naturgetreuen Wiedergabe nicht, das Verständniss zu erleichtern und die Anschauung zu unterstützen.

Wir können das Buch als sehr gut und empfehlenswerth bezeichnen und uns anschliessen dem, was im Vorwort Prof. König (Göttingen) ausspricht, dem Wunsche nämlich, dass im Interesse der Förderung topographisch-chirurgischen Wissens die Hildebrand'sche Arbeit bald zahlreiche Freunde finden möge. Dr. Pesehel.

5.

Normale und pathologische Anatomie der Nasenhöhle und ihrer pneumatischen Anhänge. Von Dr. E. Zuckerkandl, Professor der Anatomie in Wien. I. Band. Zweite umgearbeitete Auflage. Mit 34 lithographirten Tafeln. Wien u. Leipzig, Wilhelm Braumüller. 1893. 400 Stn.

Die zweite Auflage des ersten Bandes von Zuckerkandl's Anatomie der Nasenhöhle zeigt gegen die erste mannigfache Veränderungen und Ergänzungen, und es ist in ihr die Bogenzahl beinahe auf das Doppelte, die Zahl der, wie gleich bemerkt werden soll, vortrefflichen Abbildungen um ein Drittel vermehrt worden. Das Material, welches Verfasser seinen Ausführungen zu Grunde gelegt hat, stammt aus dem Sectionssaale der physiologischen Anatomie und ist, wie die allenthalben im Buche verstreuten tabellarischen Zusammenstellungen beweisen, in recht systematischer Weise ausgenutzt worden, um dem Thema nach jeder Richtung hin gerecht zu werden. Wenn wir in Folgendem aus dem reichhaltigen Inhalte des Buches Einiges herausgreifen, so thun wir dies nicht in der Absicht, damit eine erschöpfende Darstellung des Gedankenganges gegeben, oder auch nur die Mehrzahl der neuen und interessanten Forschungen des Verfassers aufgezählt zu haben, sondern um überhaupt zur Lectüre des Werkes anzuregen; wir halten uns deshalb auch nicht streng an die vom Verfasser befolgte anatomische Eintheilung, sondern stellen zwanglos aus den verschiedenen Kapiteln verwandte Dinge zusammen.

Naturgemäss nimmt die normale Anatomie in dem Werke den breitesten Raum ein. Von den pneumatischen Räumen zieht Verfasser in den Bereich seiner Betrachtungen die eigentliche Nasenhöhle, die Kiefer-, Stirn- und Keilbeinhöhle, sowie die Siebbeinzellen, während das Cavum pharyngonasale, weil physiologisch und histologisch different, hier nicht berücksichtigt wird. Für jeden der in Rede stehenden Theile wird die zur Demonstration der wichtigsten Punkte geeignete Sectionsmethode angegeben und demnächst die Configuration der knöchernen Wand- und Höhlenbestandtheile genau beschrieben. Ueberall geht Verfasser von den bei Erwachsenen herrschenden Verhältnissen aus, er berücksichtigt nach Möglichkeit alle innerhalb der physiologischen Breite liegenden Varietäten und weist darauf hin, dass einzelne Abweichungen als Rassenmerkmale

eine grosse Rolle spielen. Ueber die Schleimhautüberzüge der einzelnen Abschnitte hat er eingehende mikroskopische Untersuchungen angestellt, welche die Ansichten früherer Autoren theils ergänzen, theils berichtigen, namentlich aber soll hier das Kapitel über die Circulationsverhältnisse der Nasenschleimhaut und ihrer Anhänge erwähnt werden, welches in seiner Ausführlichkeit bisher einzig in der betreffenden Literatur dasteht. Das Arterien-, das Venensystem, die Capillarverzweigungen und der Schwellkörper, Alles ist vom Verfasser methodisch durchforscht, analoge Verhältnisse anderer Körpertheile sind zum Vergleich herangezogen worden, so dass über diese Dinge nunmehr völlige Klarheit zu herrschen scheint. Die Ansicht Zuckerkandl's über die Circulationsverhältnisse der Nasenschleimhaut soll im Folgenden kurz citirt werden: „Die Arterien lösen sich im Periost, im Bereiche der Drüsen und in der conglobirten Schicht in drei capillare Netze auf, und zwischen den Capillaren und Venen ist ein Schwellkörper, resp. ein dichter Venenplexus eingeschaltet. Die Capillaren der conglobirten Schicht und der obere Theil der Drüsencapillaren ergiessen ihr Blut in das Rindennetz, das periostale Netz und die tieferen Schichten der Drüsencapillaren in die lacunäre Partie des Schwellkörpers, beziehungsweise in die grossen Abzugsvenen, welche sich zu den verschiedenen peripheren Venen hinbegeben."

Als eine sehr schätzenswerthe Zugabe muss es betrachtet werden, dass Verfasser sowohl die Entwicklungsgeschichte, als auch die vergleichende Anatomie bei jedem Abschnitte zum besseren Verständniss der normalen Verhältnisse ausgiebig herangezogen hat. Namentlich die letztere Wissenschaft hat in dieser Beziehung ganz ausgezeichnete Dienste geleistet. So sehen wir durch sie, um nur Einiges anzuführen, die entsprechend dem mehr oder minder ausgebildeten Geruchssinne verschiedenartige Gestaltung der Muscheln, wir lernen die Bedeutung der Nebenhöhlen verstehen, vor allen Dingen aber zeigt uns die vergleichende Zusammenstellung des Gehirns der Makrosmatiker und Anosmatiker, welche Gehirntheile in Beziehung zum Riechcentrum stehen, und wie deren Entwicklung mit der Configuration des Riechlappens in Zusammenhang zu bringen ist.

Auch physiologische Fragen finden geeigneten Orts ihre Erörterung, so unter Anderem die Function des Schwellkörpers und der Mechanismus des Riechens.

Die pathologische Anatomie bespricht in diesem ersten Bande entsprechend dem zu Grunde liegenden Leichenmateriale nicht alle Erkrankungsformen der in Rede stehenden Theile. So kommen nicht zur Beschreibung: Geschwürige Processe, Tuberculose der Nasenschleimhaut, Caries des Nasengehäuses, grössere Tumoren, foudroyante Blutungen. Sehr eingehend hingegen ist das Kapitel von den Polypen und polypösen Wucherungen behandelt.

An der Hand einer reichhaltigen Casuistik theilt Verfasser diese Neubildungen der Nasenschleimhaut ihrer Form nach in folgende Gruppen ein:

„I. Hypertrophie der Nasenschleimhaut,

II. die eigentlichen Polypen,

a) mit schmalem,

b) mit breitem Stiele,

III. die kleinen warzigen oder grösseren hügelartigen Geschwülste an der äusseren Nasenwand und an den Lefzen des Hyatus semilunaris,
IV. die polypösen Wucherungen,
a) an den Muscheln,
b) am Septum,
V. die Papillome."

Die eigentlichen Polypen haben ihren Ursprung an den Siebbeinmuscheln, den Lefzen des Hyatus semilunaris, an den Umrandungen der Ostia ethmoidalia, frontalia und maxillaria, im Infundibulum, im oberen Nasengange und am Sulcus nasalis posterior. Niemals sah Verfasser einen Polypen vom Nasendache ausgehen. Ueber die Aetiologie der Polypen sind die Angaben etwas spärlich; es dürfte sich bei späteren Untersuchungen empfehlen, ein Augenmerk darauf zu richten, ob sich die mehr und mehr an Boden gewinnende Ansicht bestätigt, dass die Polypenbildung vielfach mit einem chronischen Katarrh, resp. Empyem der Nebenhöhlen in Verbindung zu setzen ist. — Bezüglich des vielumstrittenen Themas der genuinen Atrophie kommt Verfasser auf Grund seiner anatomischen Erfahrungen zu dem Schlusse, „dass die Ozaena simplex ein chronischer, hypertrophischer Katarrh der Nasenschleimhaut ist, in dessen Gefolge es zum Schwunde der Nasenschleimhaut und der Muscheln kommt".

Auch der Chirurg wird in vorliegendem Werke eine werthvolle Ausbeute finden. Zunächst in Bezug auf die Diagnose. So manche anatomische Eigenthümlichkeiten und Varietäten, die zu diagnostischen Irrthümern Anlass geben könnten, werden gebührend besprochen und andererseits auch diejenigen Punkte gewürdigt, welche die Erkennung eines krankhaften Zustandes in vivo ermöglichen, mit besonderer Hervorhebung etwaiger direct pathognomonischer Erscheinungen, sodann aber auch in Bezug auf die therapeutischen Maassnahmen, beziehungsweise das einzuschlagende Operationsverfahren. In dieser Hinsicht werden eine grosse Menge praktischer Winke gegeben, die einzelnen Methoden mit sachgemässer Kritik gesichtet, und neue Wege erschlossen. Wir verweisen kurz auf die Kapitel von den Verkrümmungen und hakenförmigen Fortsätzen des Septums, ferner von den Empyemen der Kiefer- und anderen Nebenhöhlen, schliesslich auf die Erörterung der Recidivbildung bei Polypen.

Alles in Allem muss demnach das vorliegende Werk als eine ausserordentlich fleissige und gediegene Arbeit bezeichnet werden, deren Studium namentlich dem Arzte, der sich speciell mit diesen Dingen beschäftigt, nicht dringend genug empfohlen werden kann. Dr. M. Raede.

6.

Atlas und Grundriss der traumatischen Fracturen und Luxationen. Von Prof. Dr. Helferich, Greifswald. (München 1895. Verlag von J. F. Lehmann. 126 Stn. 64 Tafeln.)

Unter Ausschluss der sogenannten spontanen Fracturen und der pathologischen und angeborenen Luxationen bietet der Verfasser einen voll-

ständigen Atlas der traumatischen Fracturen und Luxationen. Die 166 lithographirten colorirten Abbildungen sind angefertigt nach Originalzeichnungen (Dr. Trumpp), theils nach Präparaten, welche sich in den Sammlungen der Leipziger und Greifswalder chirurgischen Klinik und des Münchener und Greifswalder pathologischen Instituts befinden, theils aber auch nach frischen Präparaten, welche künstlich hergestellt und präparirt wurden, wie es Verfasser bei Gelegenheit des Operationscurses an der Leiche für eine grosse Zahl wichtiger Verletzungen zu thun pflegt. Mit Hülfe dieser Methode hat Verfasser für eine grosse Reihe, besonders die häufiger vorkommenden, Fracturen und Luxationen sehr anschauliche Bilder, oft mehrere von einem Präparate, hergestellt, welche das Verständniss für die Mechanik des Zustandekommens der Verletzungen und die dabei möglichen üblen Vorkommnisse und Nebenverletzungen bedeutend fördern. Einmal nämlich hat er neben das Bild des Präparates einer frischen Verletzung, z. B. Unterkieferluxation, Bilder desselben normalen Gelenkes in seinen verschiedenen Stellungen gesetzt, sodann auch neben die Abbildung einer Verletzung am Lebenden, z. B. Oberarmluxation, Bilder des anatomischen Präparates nach künstlicher Herstellung derselben Verletzung an der Leiche, und zwar in verschiedenen Stadien der Zergliederung.

Ferner finden sich in dem Atlas zahlreiche anschauliche Abbildungen von Knochenpräparaten frischer und alter, gut und schlecht geheilter, Fracturen und Luxationen.

Auch ist das Repositionsverfahren bei mehreren Verletzungen präparatorisch dargestellt worden und in den einzelnen Stadien seiner Ausführung, z. B. Kocher's Verfahren bei der Reposition der luxatio humeri subcoracoidea, klar und leicht verständlich abgebildet.

Ausser den den Tafeln gegenübergedruckten ausführlichen Erklärungen ist ein kurzer „Grundriss" der Lehre von den traumatischen Fracturen und Luxationen in einzelnen Abtheilungen jedem Abschnitte des Atlas hinzugefügt, in welchem das häufig vorkommende, praktisch Wichtige, ausführlicher, das Seltenere nur ganz kurz behandelt ist.

Dr. Zimmer.

Druck von J. B. Hirschfeld in Leipzig.

ST



2820

ST